

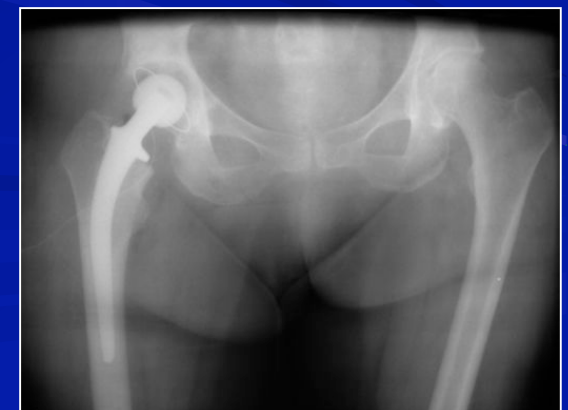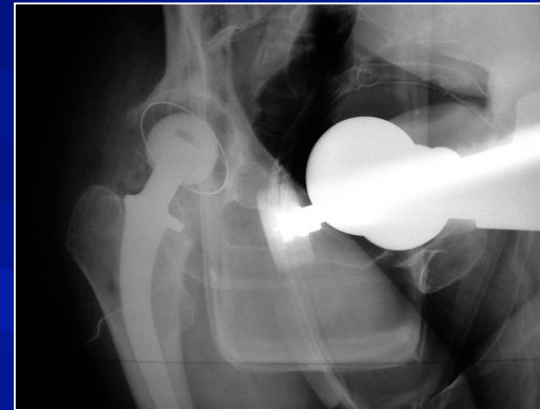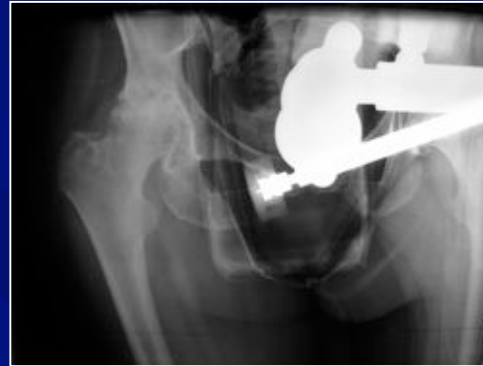**Etude anatomo-radiologique de la
variabilité de la position du bassin en
décubitus latéral sur table opératoire
lors de l'implantation d'une arthroplastie
totale de hanche**

Bruno Lévy, Gilles Mathieu, Jérôme Allain

**Service d'orthopédie
Hôpital Henri MONDOR, Créteil**

Plan de l'étude

- ✓ Justification
- ✓ Matériel & méthode
- ✓ Résultats
- ✓ Analyse
- ✓ Discussion et revue de la littérature
- ✓ Conclusion



Justification de l'étude

Étudier et quantifier la variabilité du positionnement du bassin des patients lors de la mise en décubitus latéral

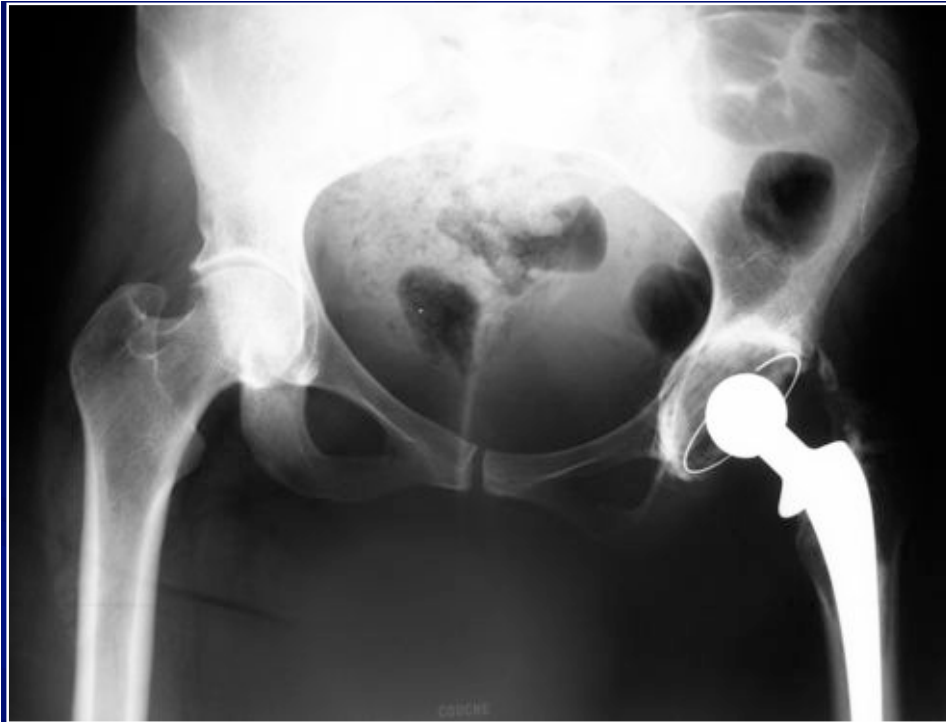Pour améliorer la reproductibilité du positionnement du cotyle des arthroplasties totales de hanche

Mise en décubitus latéral

Position du bassin différente / ce que l'opérateur imagine

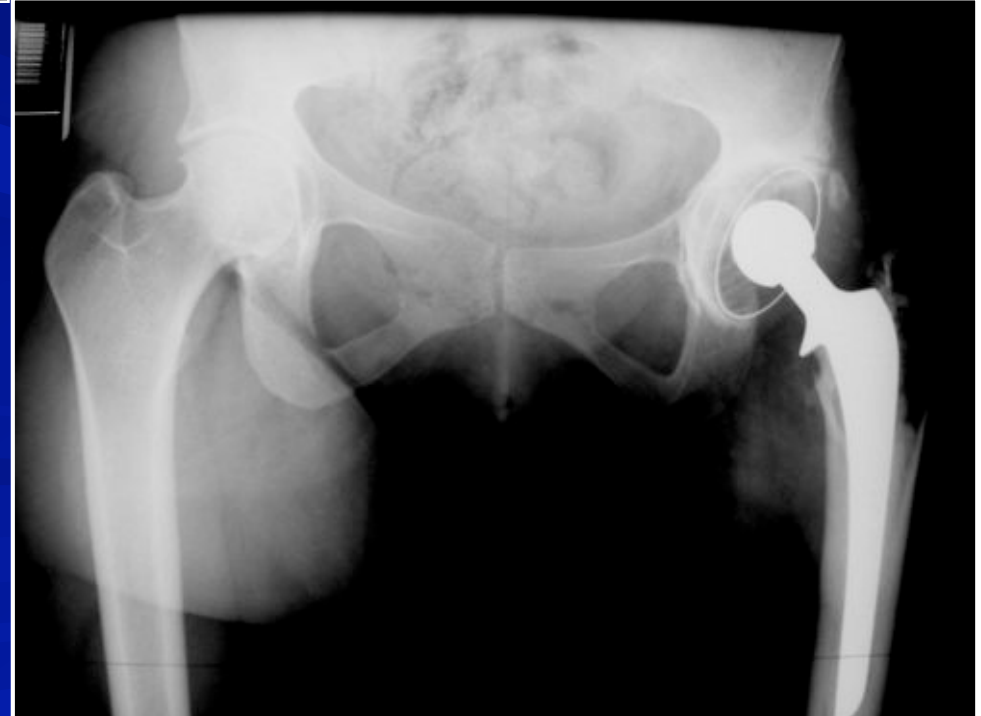Changement de position lors de l'intervention (luxation)

→ **Risque de malposition de l'implant cotyloïdien**



Postulat de départ

Même patient,
Même date,
2 incidences :
→ Inclinaison différente
→ Antéversion différente

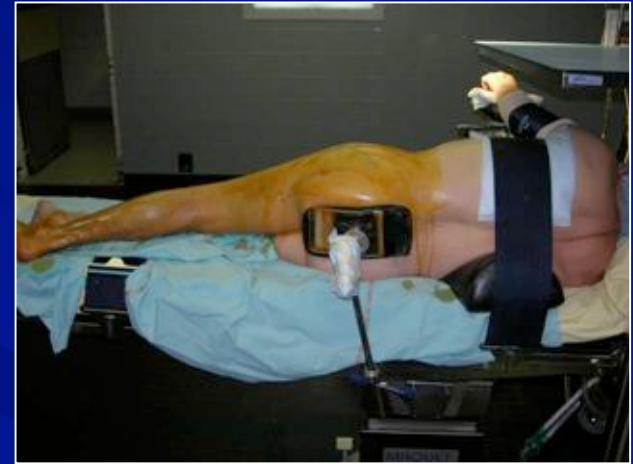


Matériel et méthode

Étude analytique prospective

Série de 53 patients 38F / 15H

Age : 66 ans (28 - 86 ans)



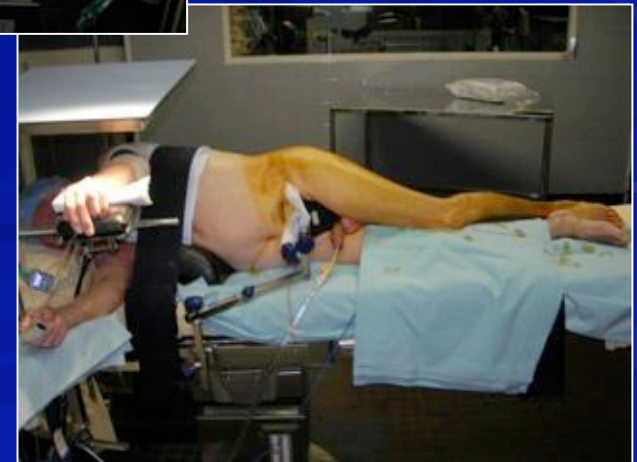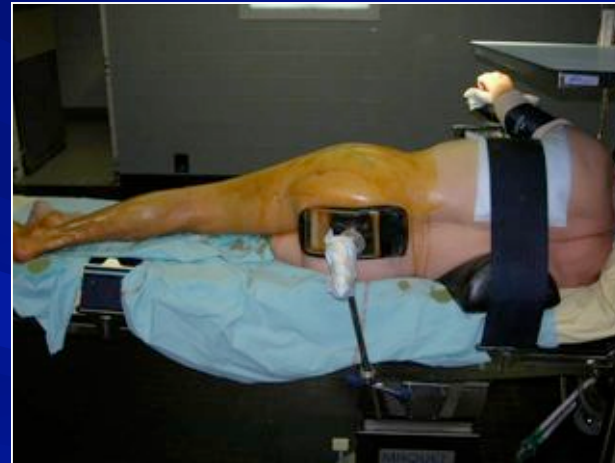
57 Hanches : 48 coxarthroses ou nécroses
 2 fractures du col
 7 reprises de PTH

BMI : 30 BMI > 25

Matériel et méthode

- Intervention en décubitus latéral
- Voie postéro-latérale de Moore
- Installation :

- ✓ Un appui pubien
- ✓ Un appui sacré
- ✓ Coussin sous le thorax

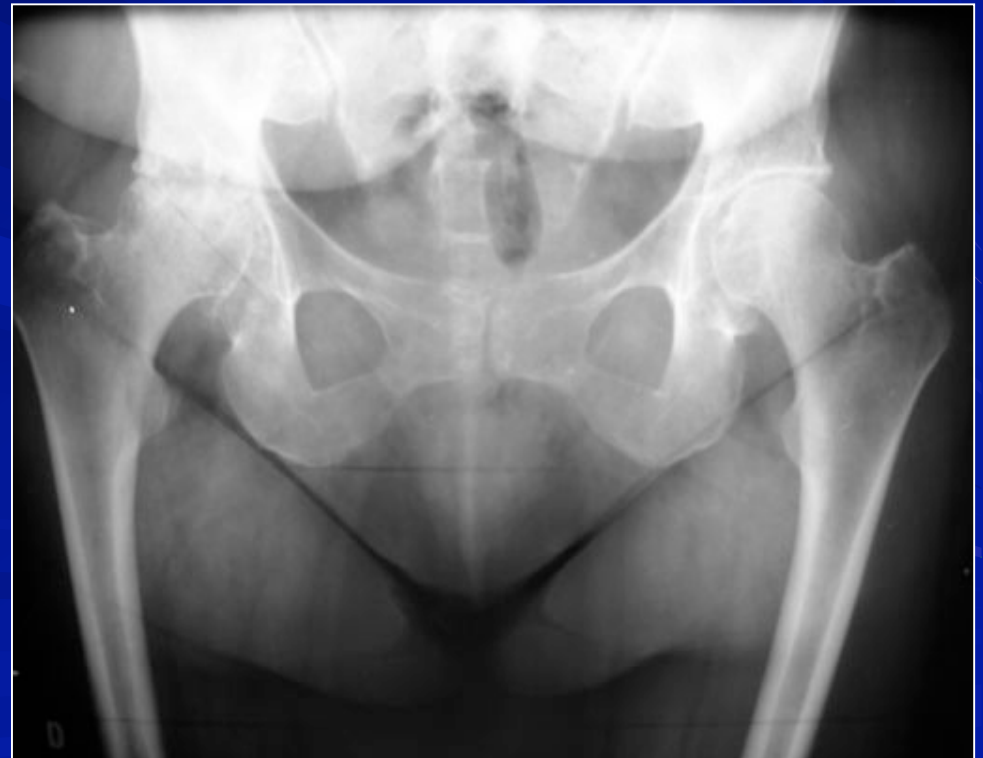

Matériel et méthode

Etude radiologique de la position du bassin

4 radios :

✓ Pré-op en charge

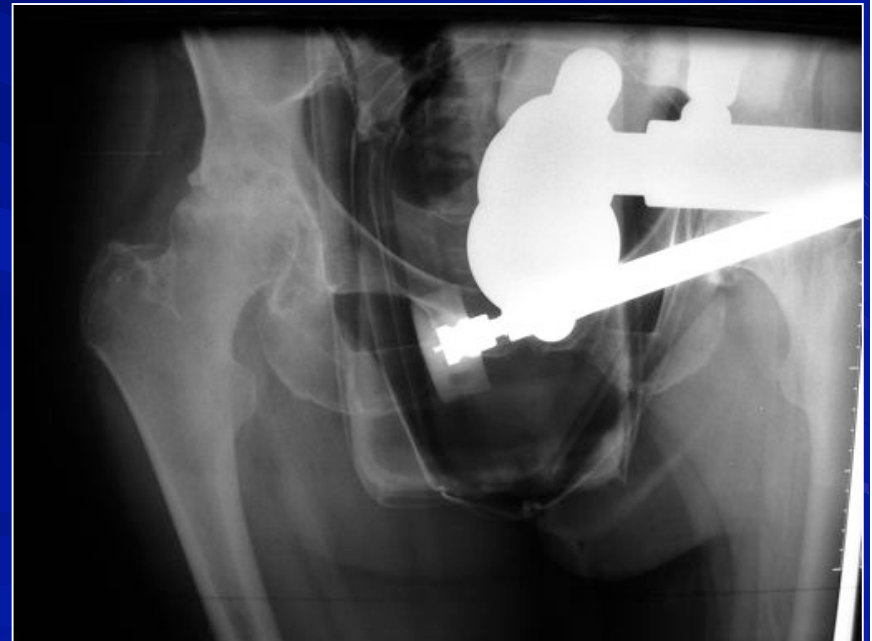

Matériel et méthode

Etude radiologique de la position du bassin

4 radios :

- ✓ Pré-op sur table
en décubitus latéral

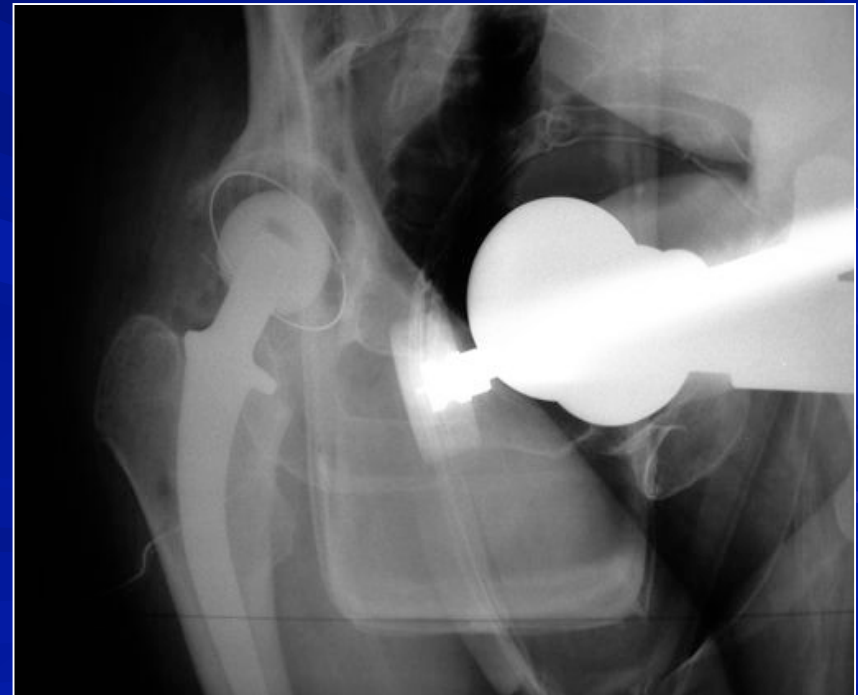


Matériel et méthode

Etude radiologique de la position du bassin

4 radios :

- ✓ Post-op sur table en décubitus latéral

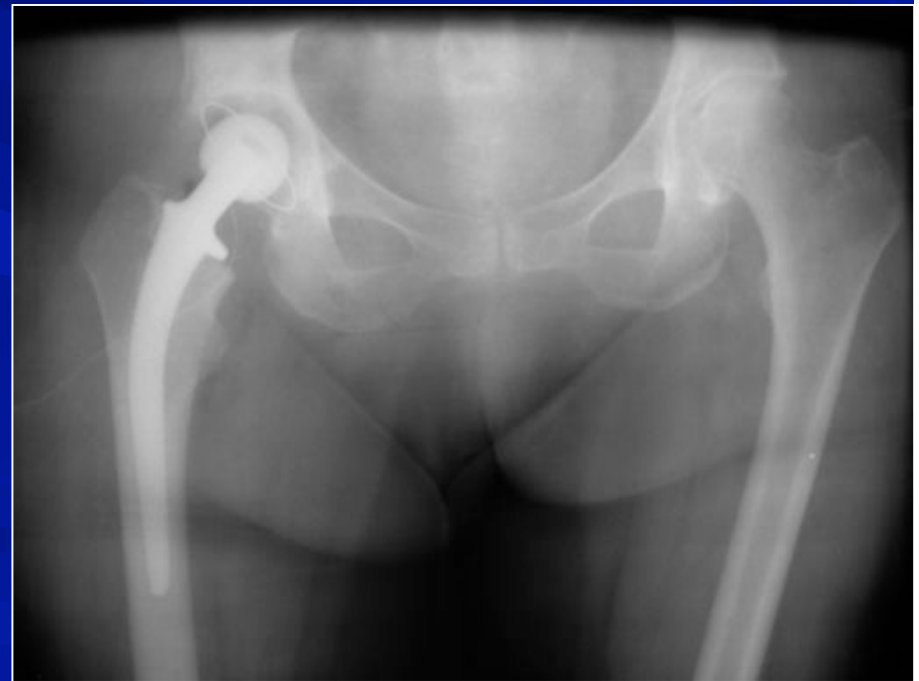

Matériel et méthode

Etude radiologique de la position du bassin

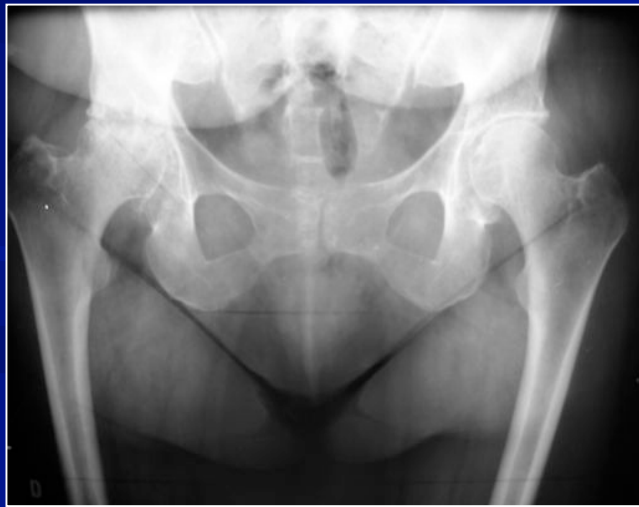4 radios :

- ✓ Post-op sur table en décubitus dorsal

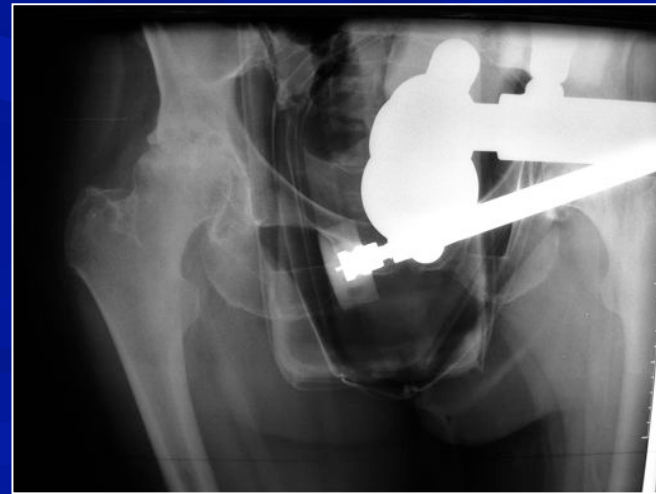

Matériel et méthode

- ✓ Variation de la version du bassin ?
- ✓ Bascule antérieure ou postérieure du bassin ?



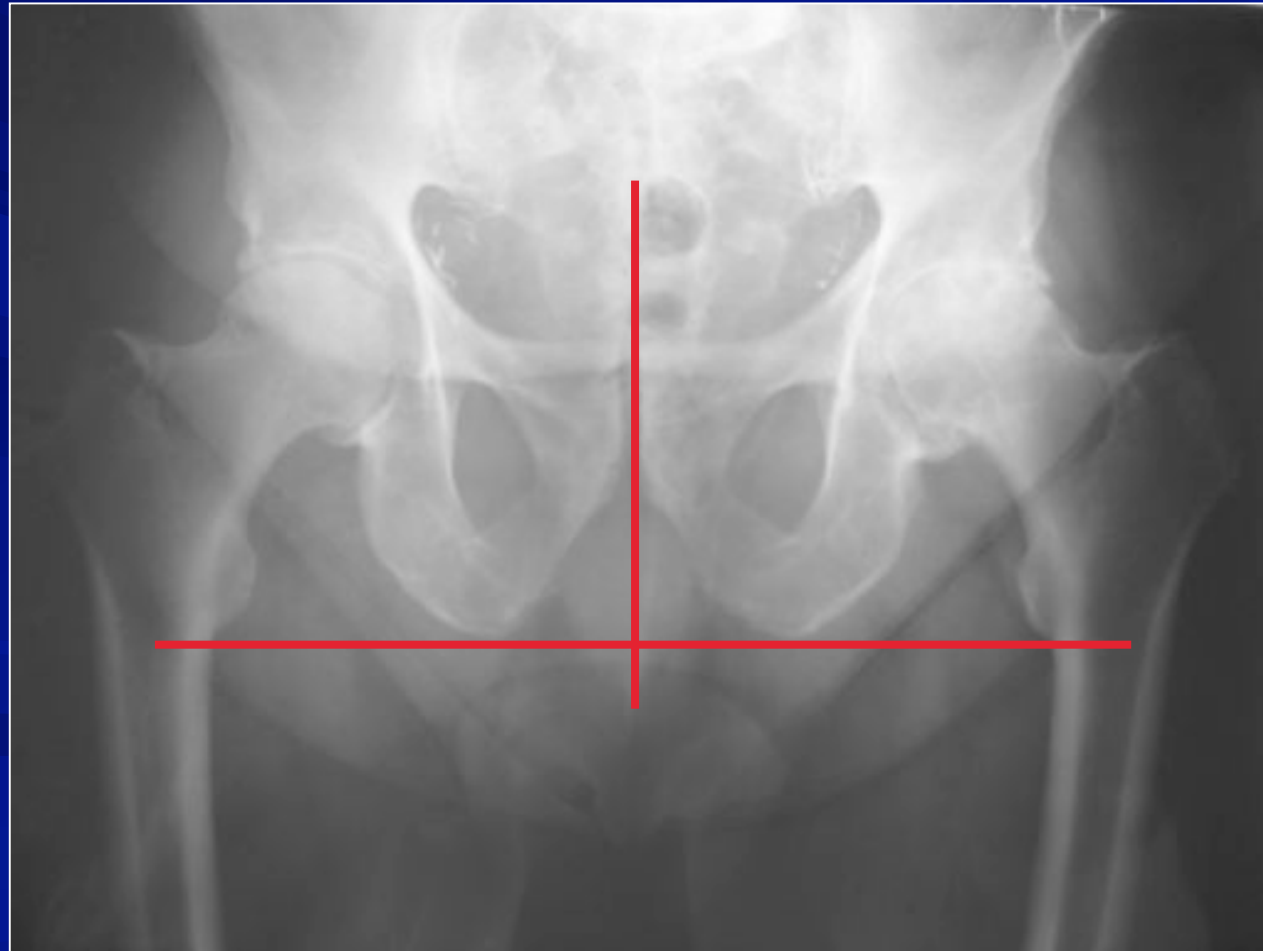
En charge



En décubitus latéral pré-op

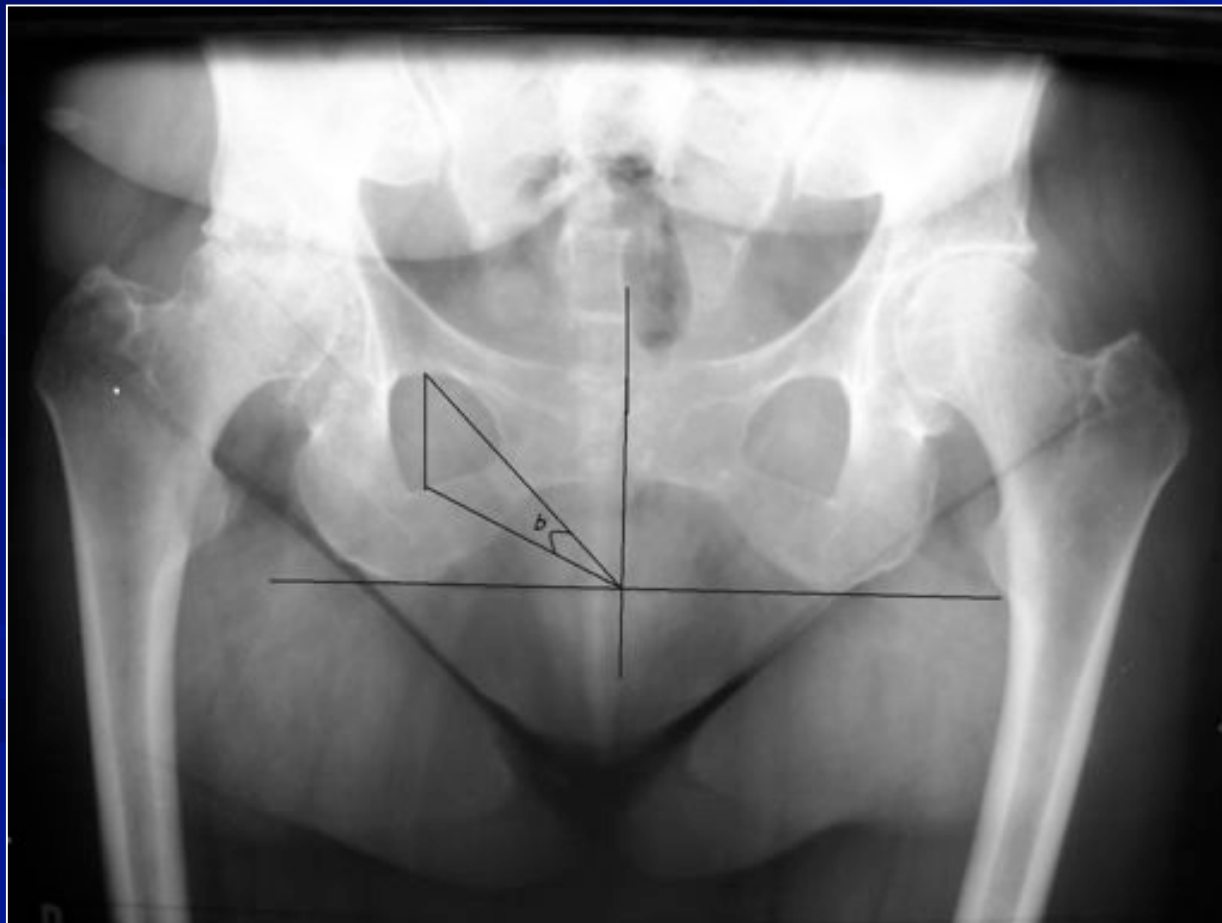Matériel et méthode

Mesure du point de référence du bassin



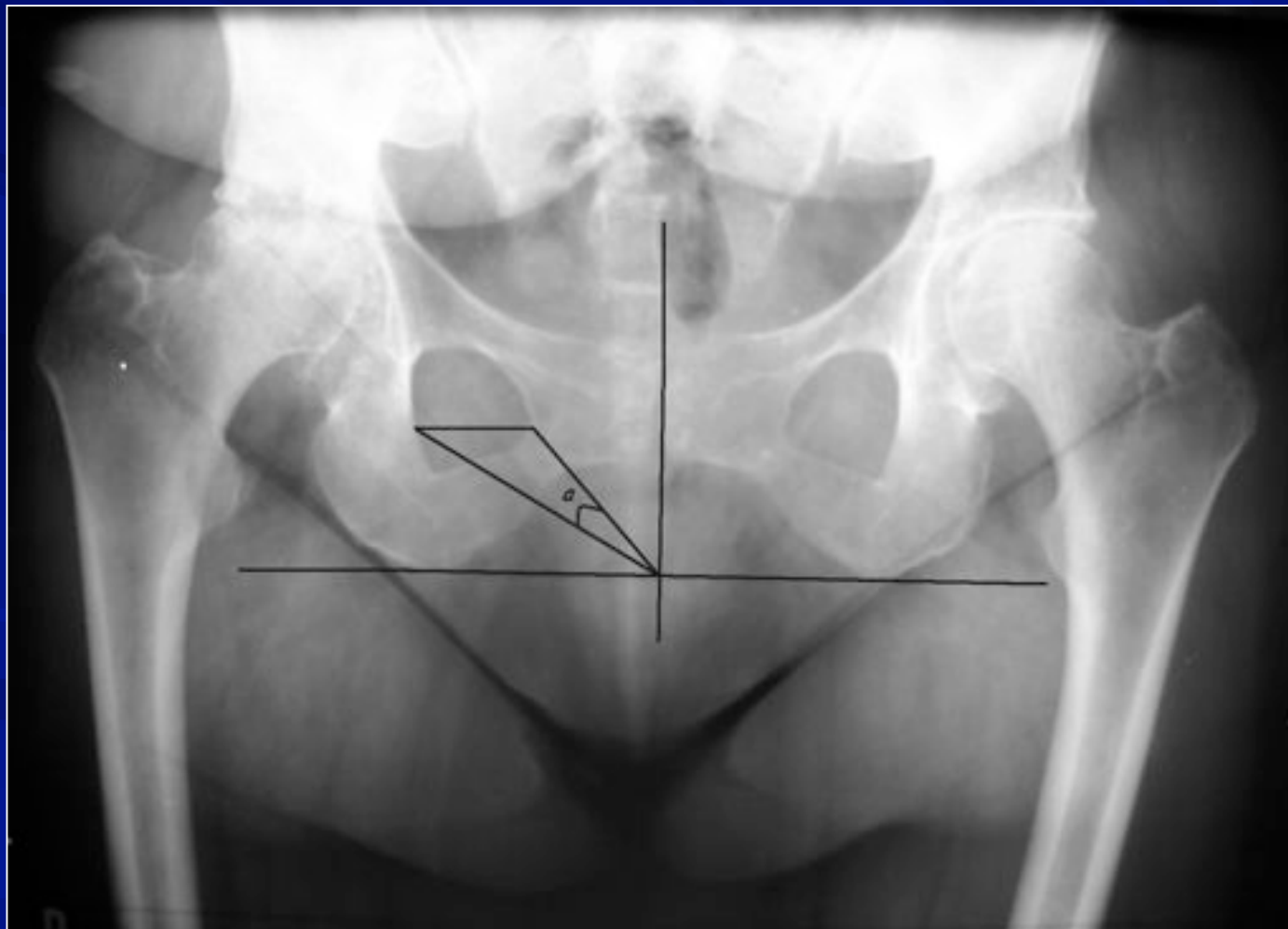
Matériel et méthode

Mesure de la version du bassin



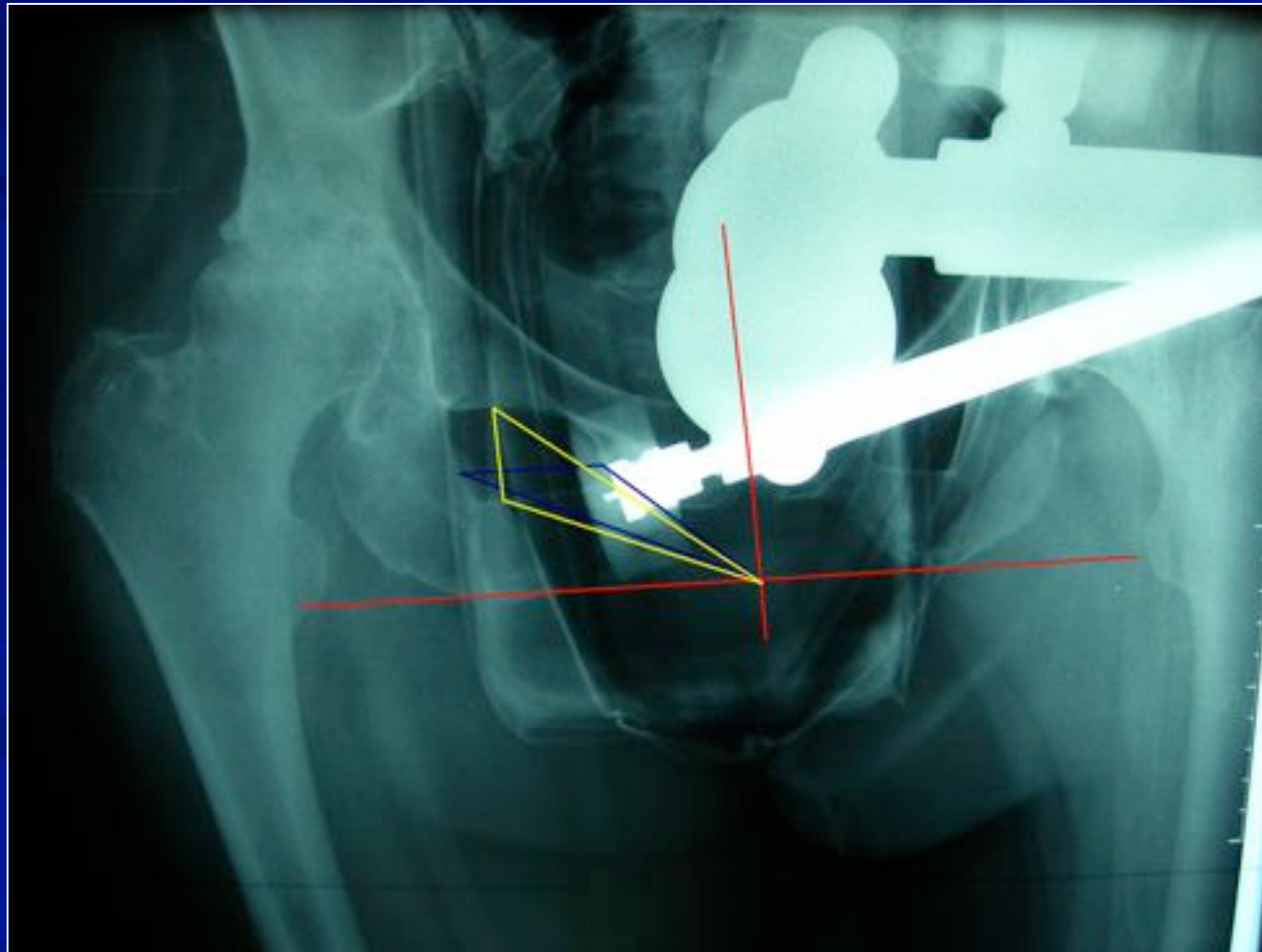
Matériel et méthode

**Bascule antérieure ou postérieure de l'hémi-bassin à opérer
(rotation autour d'un axe vertical)**



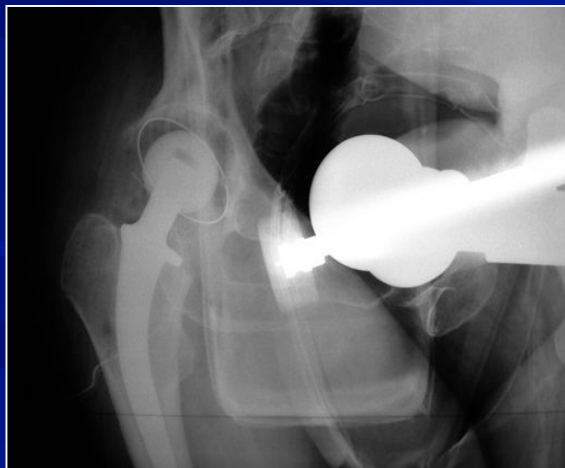Matériel et méthode

- ✓ Mesure per-op de la version et de la bascule du bassin :

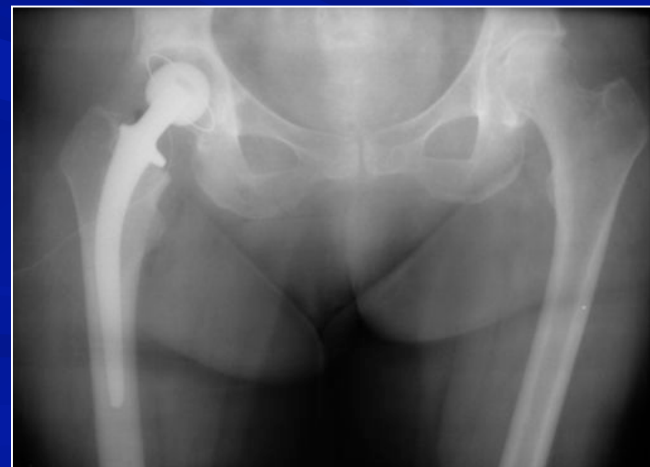

Matériel et méthode

- ✓ Variation de l'inclinaison horizontale du cotyle?
- ✓ Variation de la valeur de l'antéversion du cotyle?



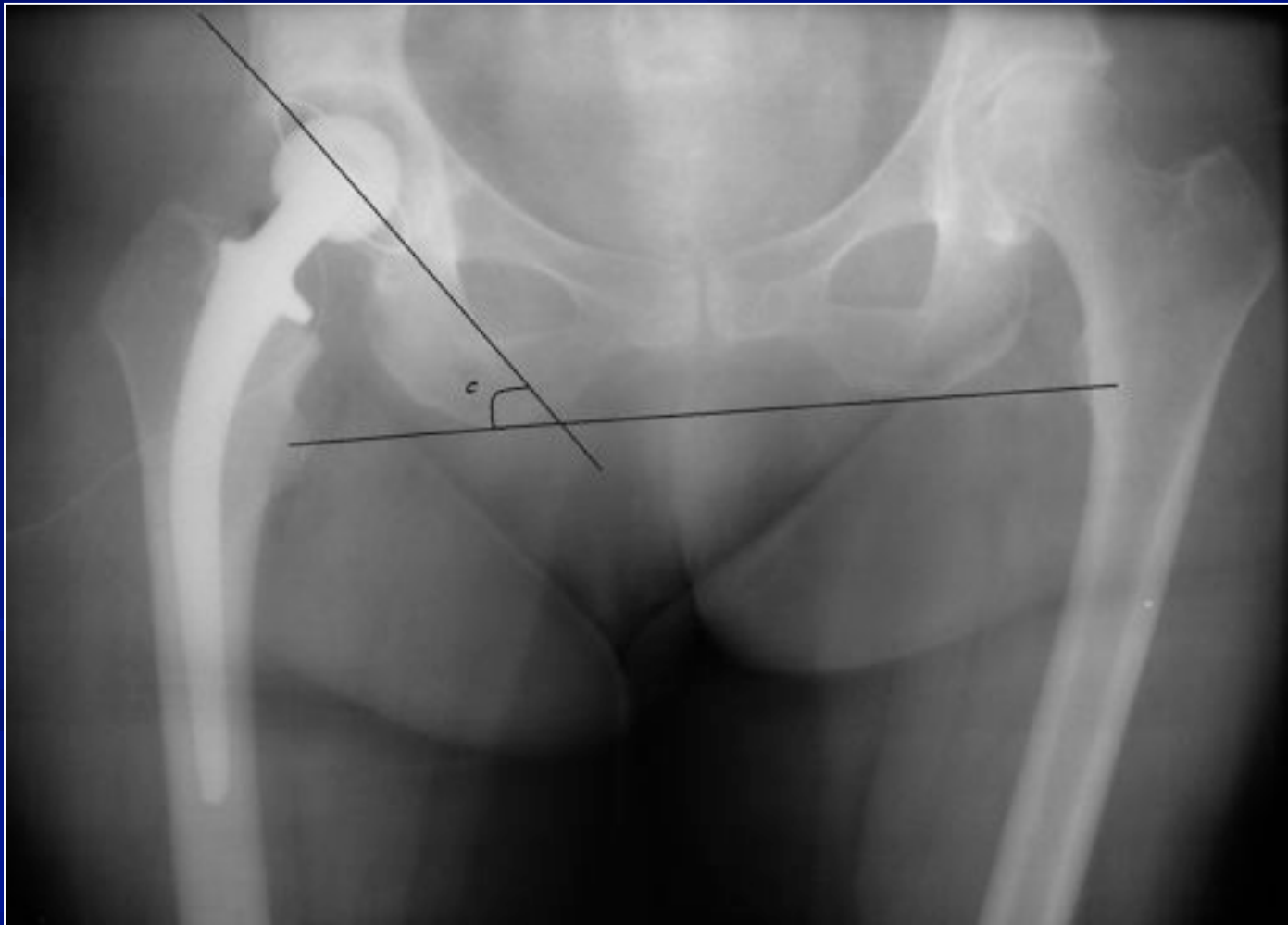En décubitus latéral per-op



En décubitus dorsal post-op

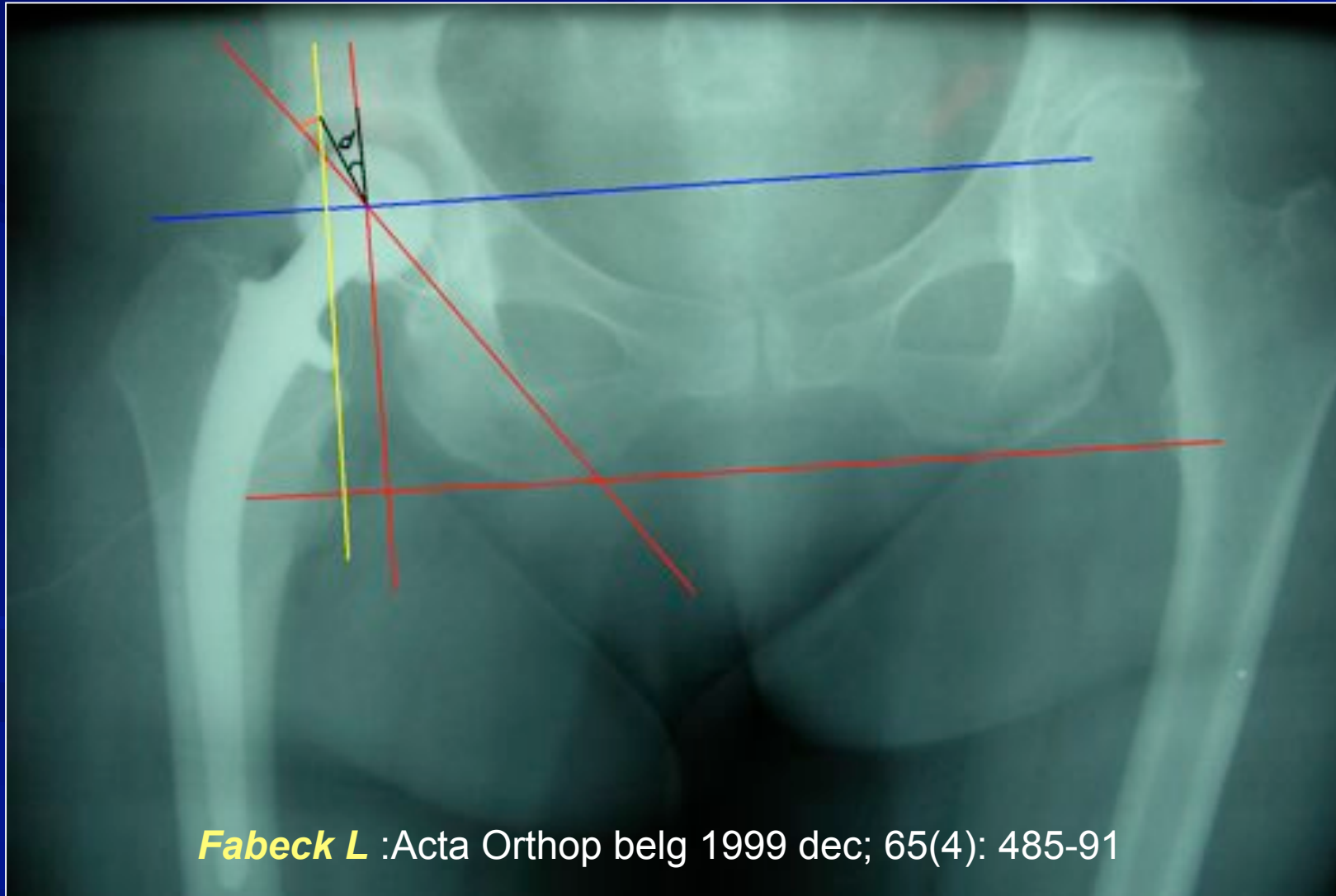
Matériel et méthode

- ✓ Mesure de l'inclinaison horizontale de l'hémi-bassin opéré



Matériel et méthode

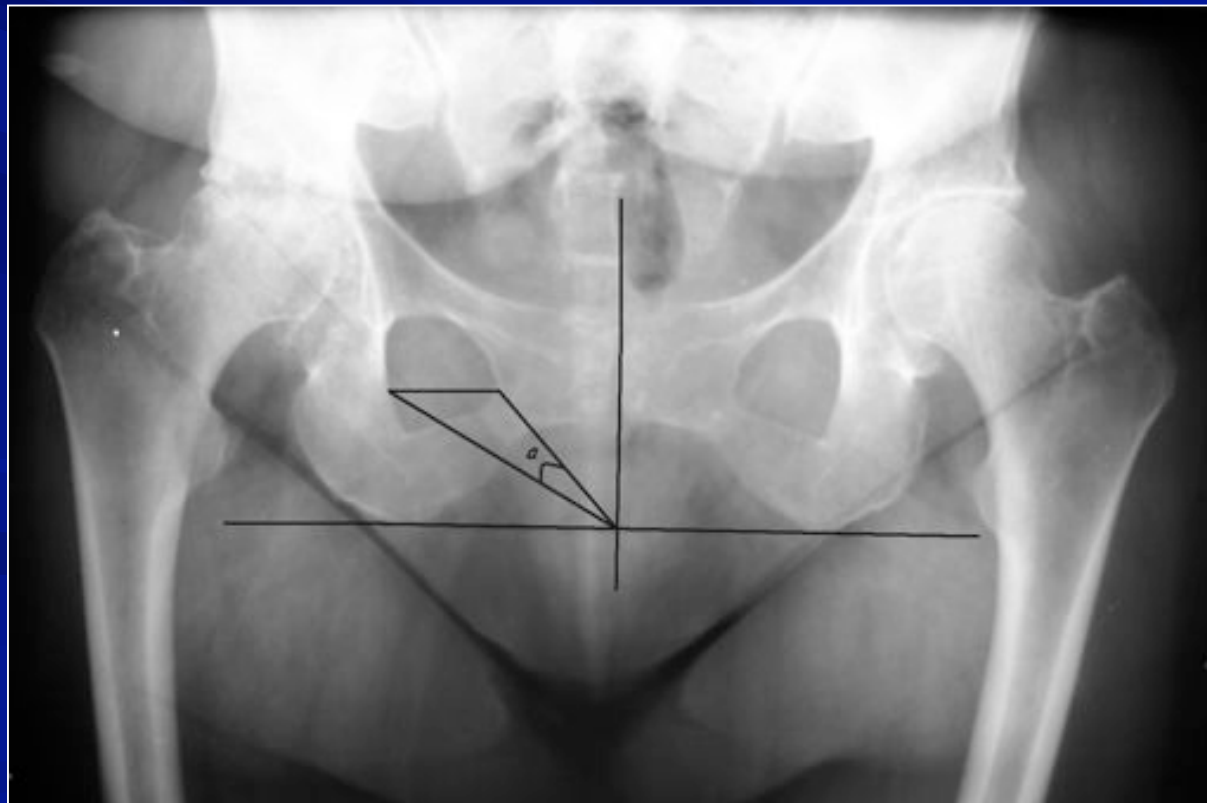
- ✓ Mesure de la valeur de l'antéversion du cotyle



Fabeck L :Acta Orthop belg 1999 dec; 65(4): 485-91

Résultats

Etude de la bascule antérieure ou postérieure de l'hémi-bassin à opérer



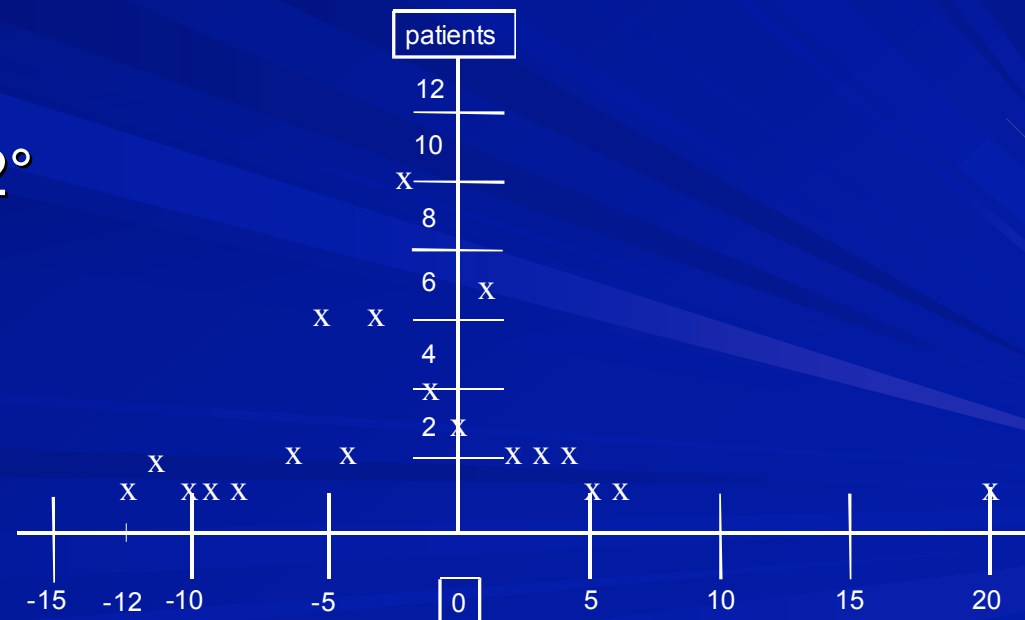
Résultats

Valeur de la bascule antérieure du bassin après installation en décubitus latéral :

DELTA min : 0°
pré/per max : +20°/-12°
 moy : 4°

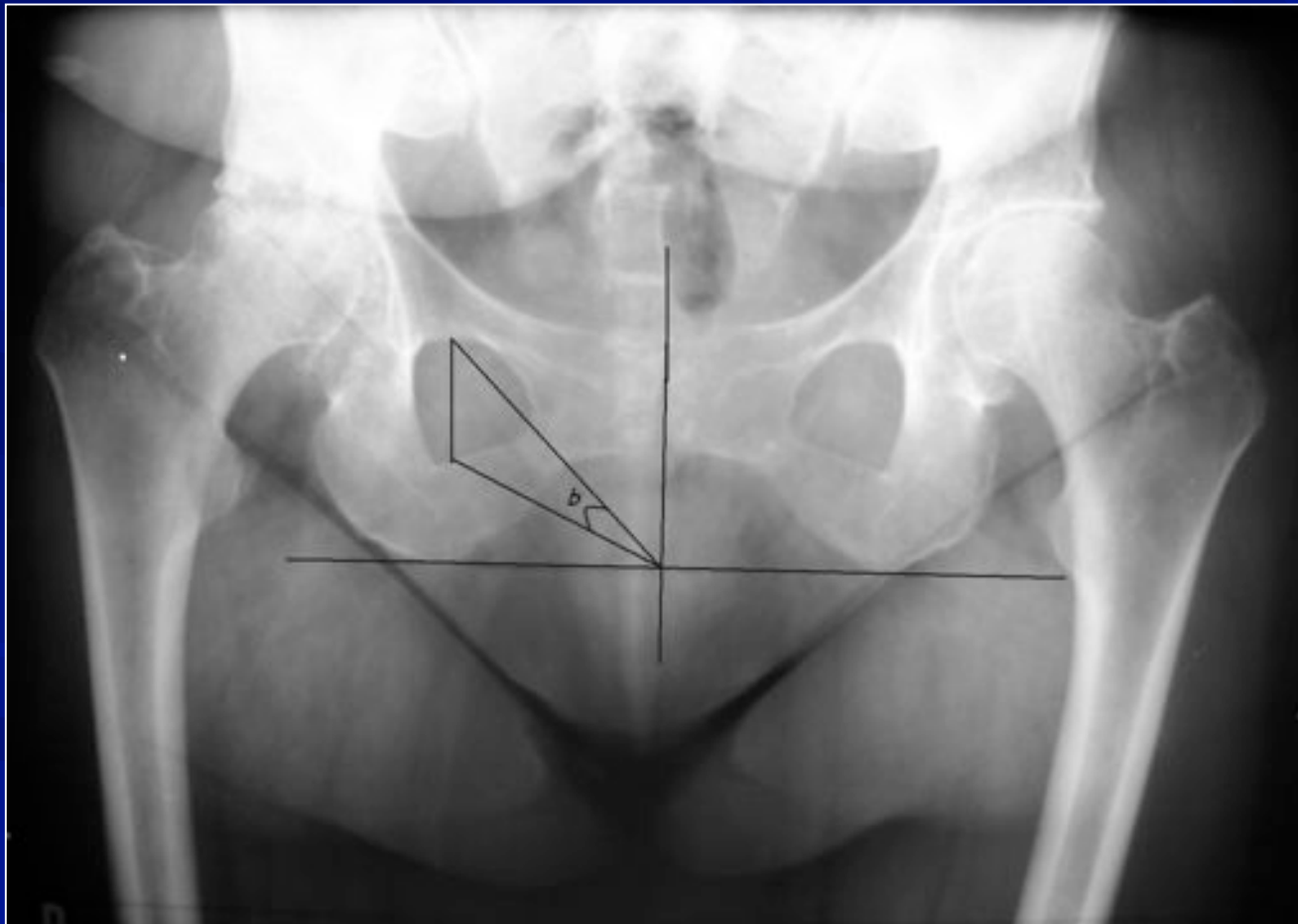Courbe de Gauss

bascule antérieure ou postérieure de l'hémi-bassin à opérer



Résultats

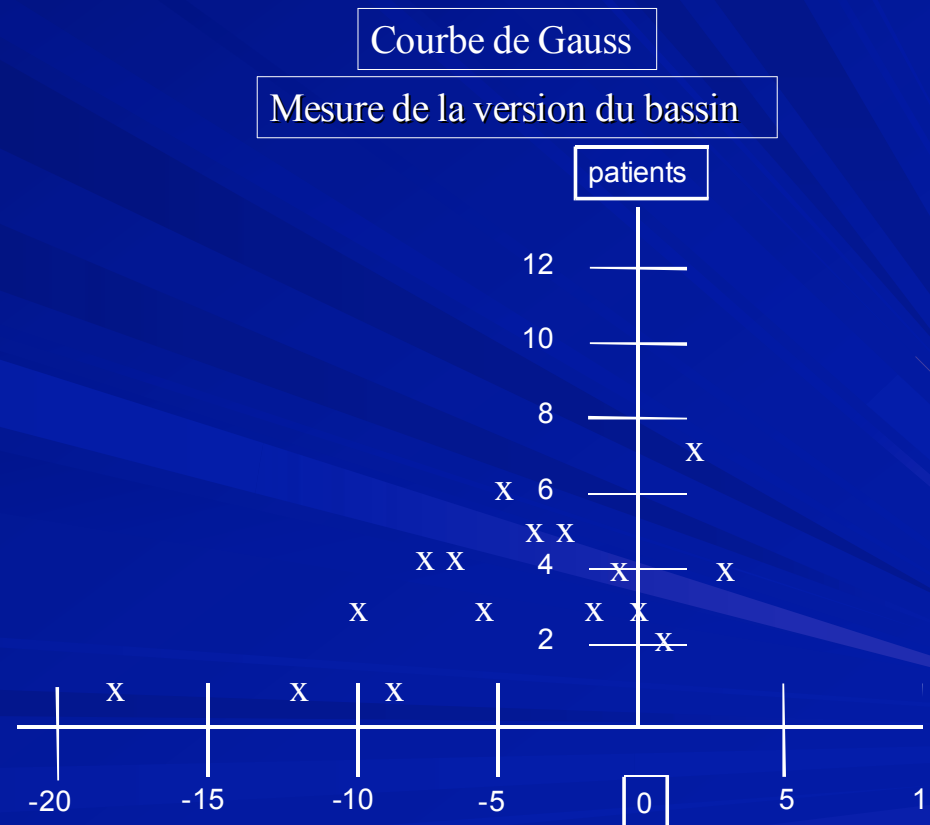
Mesure de la version du bassin



Résultats

✓ Mesure de la version du bassin :

✓ DELTA min : 0°
pré/per max : $+3 / -18^\circ$
moy : $4,5^\circ$



Résultats

✓ Mesure de l'inclinaison horizontale du cotyle :

Modification :

moy : 5,5°

min : 0°

max : -15° / 10°

Idéal : 45°

Per op :

moy : 43°

min : 24°

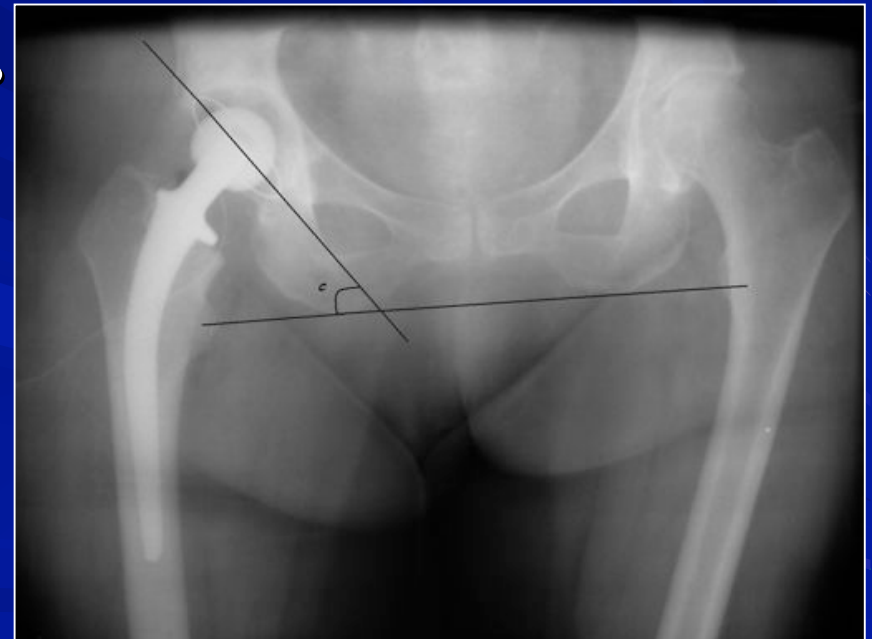
max : 65°

Post op :

moy : 44°

min : 27°

max : 60°



Résultats

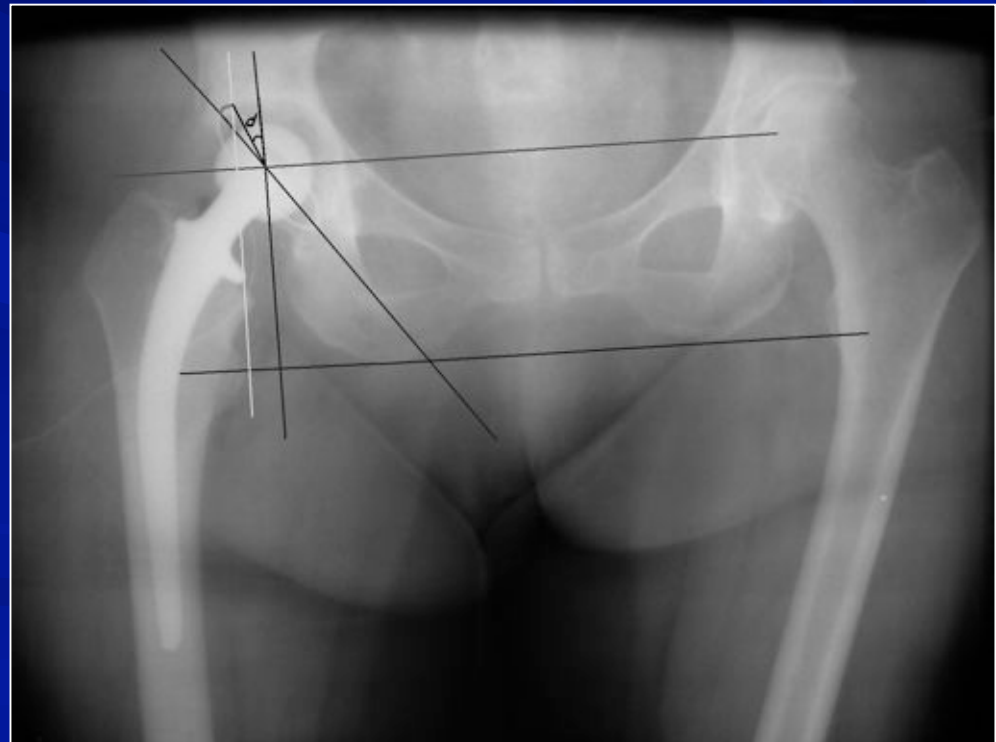
Mesure de la valeur de l'antéversion du cotyle :

Modification : **moy : 8°**
min : 0°
max : -10° / 30°

Idéal : 20°

Per op : **moy : 33°**
min : 9°
max : 52°

Post op : **moy : 29°**
min : 10°
max : 50°



Résultats

✓ Sous groupe : obèses

BMI > 25 % : 30 patients

Pas de différence entre les 2 groupes

Analyse

✓ Bascule antérieure du bassin (pré op / per op)

✓ Student test :

H0 rejetée avec $p=0,801200802 > 0.05$

Pas de différence statistiquement significative.

DELTA ≥ 5 : 17/56 (1/3)

DELTA ≥ 10 : 5/56 (1/10)

Analyse

✓ Rétroversion du bassin (pré op / per op)

✓ Student test :

H0 rejetée avec $p=1,18318E-06 < 0.05$

Différence statistiquement significative.

DELTA ≥ 5 : **23/56**

DELTA ≥ 10 : **5/56**

Analyse

✓ Obliquité du cotyle (DL sur table / DD post op)

✓ Student test :

H0 rejetée avec $p=0,62523654 > 0.05$

Pas de différence statistiquement significative.

DELTA ≥ 5 : 18/33 (>50%)

DELTA ≥ 10 : 7/33 (>20%)

Analyse

✓ Antéversion du cotyle (DL sur table / DD post op)

✓ Student test :

H0 rejetée avec $p=0,04857875 < 0.05$

Différence statistiquement significative.

DELTA ≥ 5 : 21/33 (2/3)

DELTA ≥ 10 : 11/33 (1/3)

Littérature

Importance de la position du cotyle prothétique +++

Peu d'études / difficultés de positionnement du bassin

Littérature

→ études anatomo-radiologiques

- **Lesquesne & De Seze** : rev Rhum 1961
- **Fabeck** : J Radiol 1988
- **Anda** : Acta Radiol 1990 → Antéversion acetabulum varie de 0.5° avec 1° de version du pelvis (CT scan théorie +++)
- **Pierchon, Migaud, Duquennoy, Fontaine** : RCO 1993
- **Maruyama** : Clin Orthop 2001:scan cadaver 19.9₋6.6 (7-42)
- **Siebenrock & Ganz** : Clin Orthop 2003 : tilt pelvis
- **Lazennec JY** : Surg Radiol Anat 2004

Littérature

→ études radiographiques sur prothèses

- **Yao** : Clin Orthop 1995
- **Fabeck** : Acta Orthop Belg 1999
- **Widmer** : J Arthroplasty 2004

Littérature

→ Scanner et navigation

- **Digioia** (Clin Orthop 1998) / positionnement sur table
Antéversion du bassin -27° / $+16^{\circ}$
Inclinaison horizontale de 36° à 56°
Antéversion cup -9° à 37°
- **Jolles** (Clin Orthop 2004)
Comparaison main levée / ancillaire / CAOS
 35° / 29° / 8°
- **Nogler** (Clin Orthop 2004)
Hip nav stryker version 18° à 25°
Obliquité 44° à 48°

Discussion

Biais – inconvénients :

- Radios ininterprétables (appui)
- Difficulté de repérage de la symphyse pubienne
- Reproductibilité des mesures angulaires
Intra 0.8° / 1.5° inter 1.5° / 4.8°

Conclusion

Il existe des variations importantes de l'orientation du cotyle dans l'espace lors de l'installation en décubitus latéral

Ces variations peuvent expliquer certaines malpositions des implants cotyloïdiens dont on connaît les conséquences potentielles

Conclusion

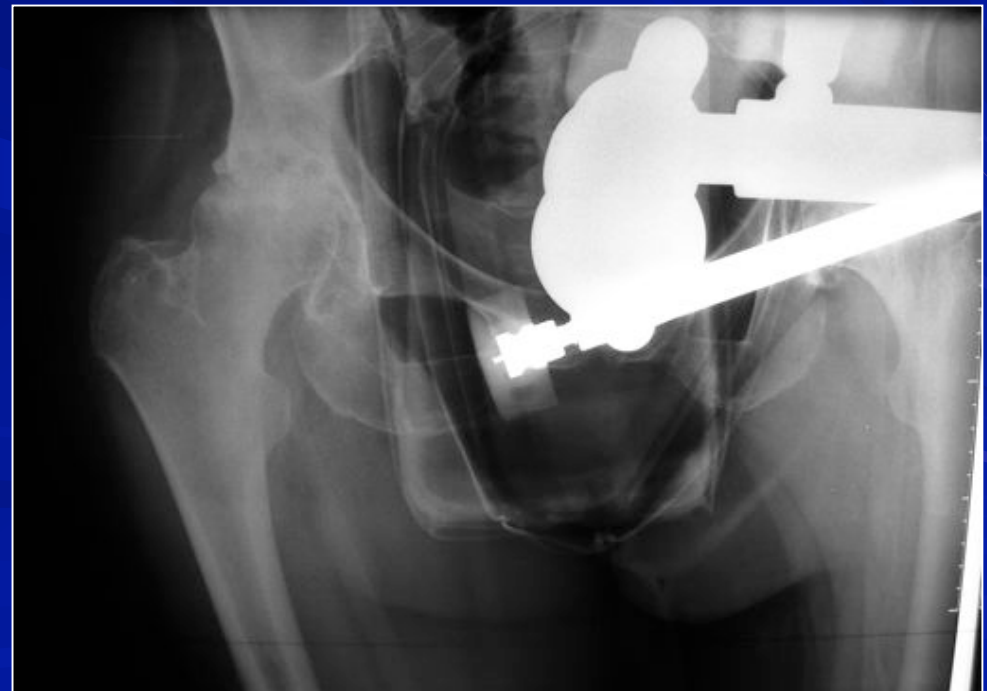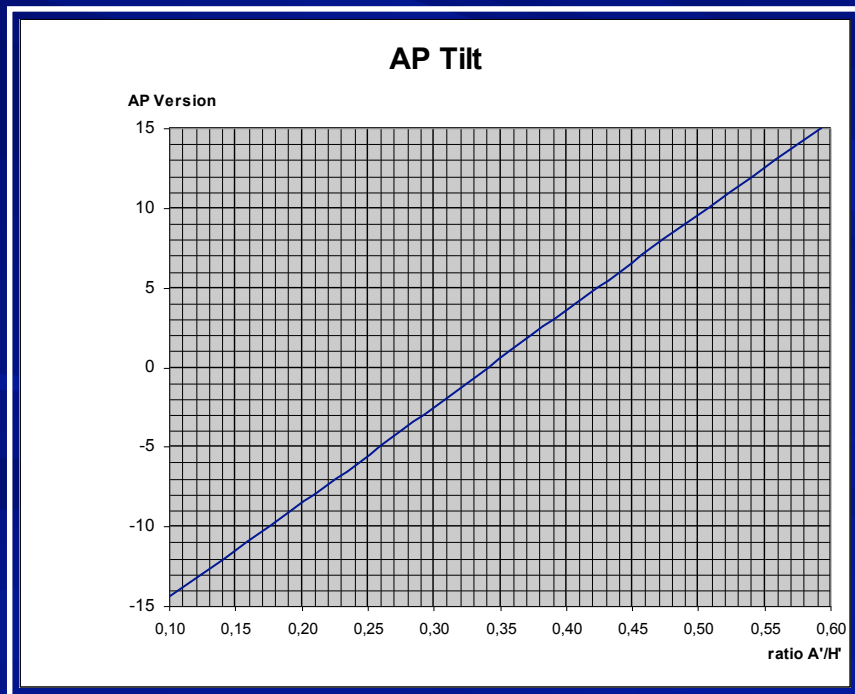
Les repères anatomiques sont à privilégier /
repères dans l'espace du positionnement du
patient

Développement d'ancillaires repères par rapport
au squelette iliaque

Difficultés d'avoir des repères fiables en cas de
dysplasie cotyloïdienne sévère ou de reprise de
PTH

Conclusion

Intérêt de la radiographie pré opératoire en décubitus latéral dans ces cas complexes (établissement en cours d'abaques)



Merci de votre attention