

Traitement arthroscopique de la rhizarthrose

Technique opératoire

De Carvalho A. Degeorges R.
Boisrenoult P. Desmoineaux P.

CHU PARIS OUEST HOPITAL MIGNOT



Trapézectomie à ciel ouvert

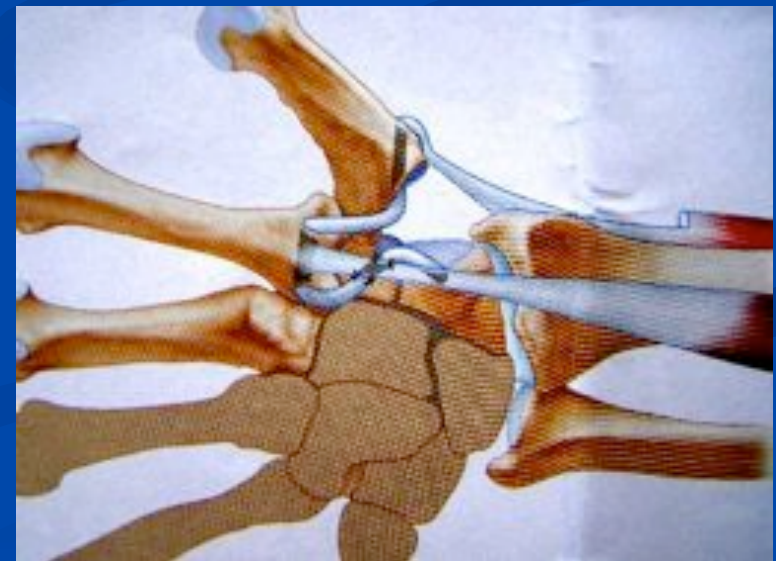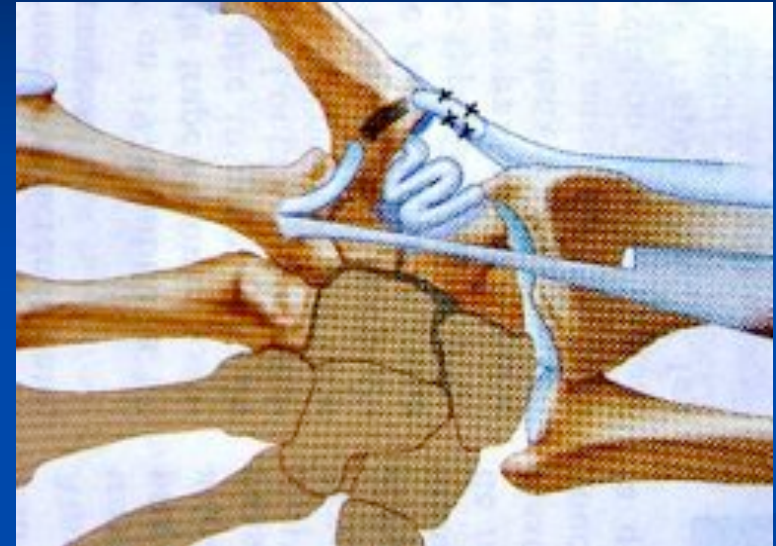
- Un des traitements de référence

Efficace douleur, stabilité, fonction

Tomaino MM JBJS 1995

- associée à une
Ligamentoplastie

- Eaton littler **Interposition**
- Thomson **Suspension**



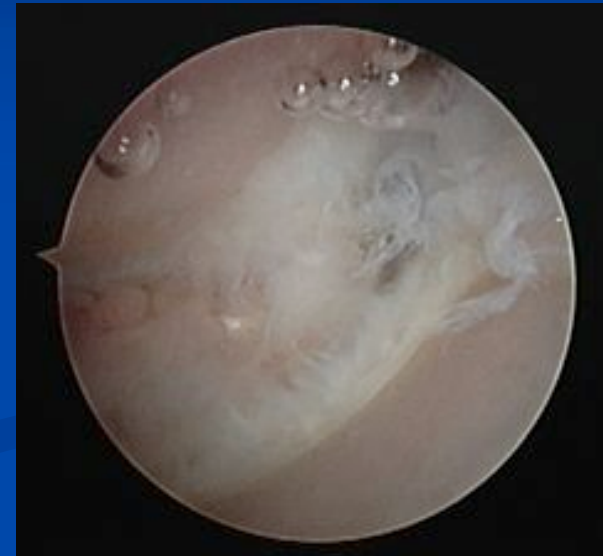
Mais remise en question

Pas de différence entre trapézectomie seule, avec interposition ou ligamentoplastie

- **Kriegs-Au G, Petje G.** (JBJS 2004; 86-A ;209-218)
- **Belcher HJ, Nicholl JE.** (J Hand Surg [Br] 2000; 25:350-356)
- **Downing ND, Davis TR** (J Hand Surg [Am] 2001; 26:862-868)
- **Gerwin M, Griffith A.** (Clin Orthop.1997;342:42-5)

Apport récent de l'Arthroscopie

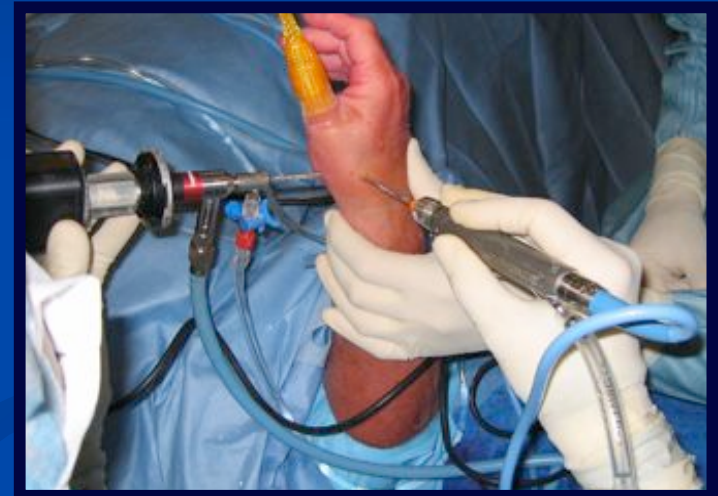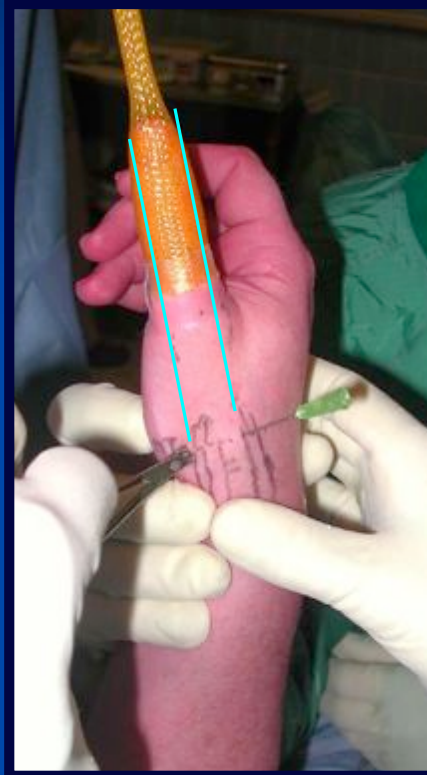- **Menon J.** Arthroscopic management of trapeziometacarpal joint arthritis (*Arthroscopy* 1996; 12:581-587)
- **Culp RW, Rekant MS** The role of arthroscopy in evaluating and treating trapeziometacarpal disease (*Hand Clin* 2001; 17:315-319)
- **Badia A, Riano F** Bilateral arthroscopic tendon interposition arthroplasty of the thumb in a patient with Ehlers- Danlos syndrome (*J Hand Surg[am]* 2005;30:673-6)



Développement d'une technique arthroscopique de trapézectomie partielle

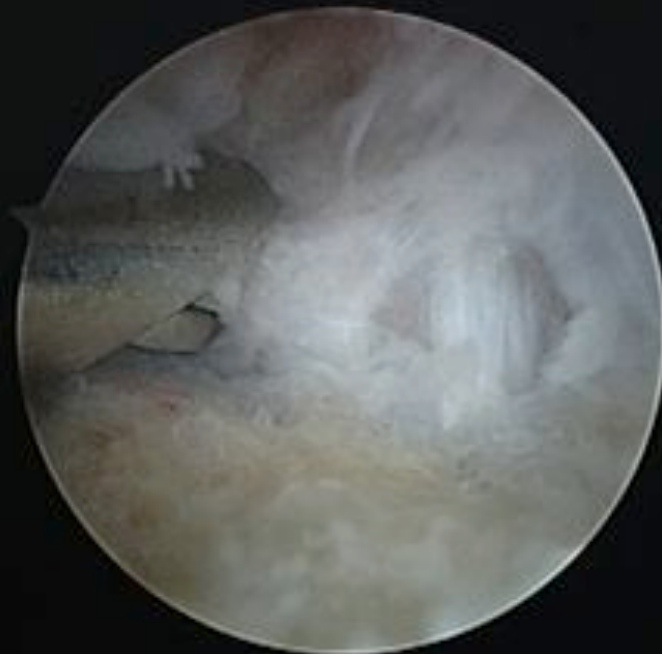
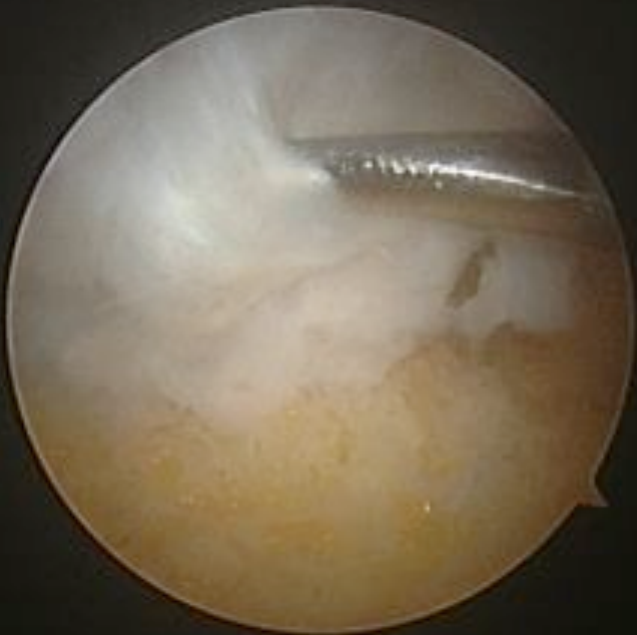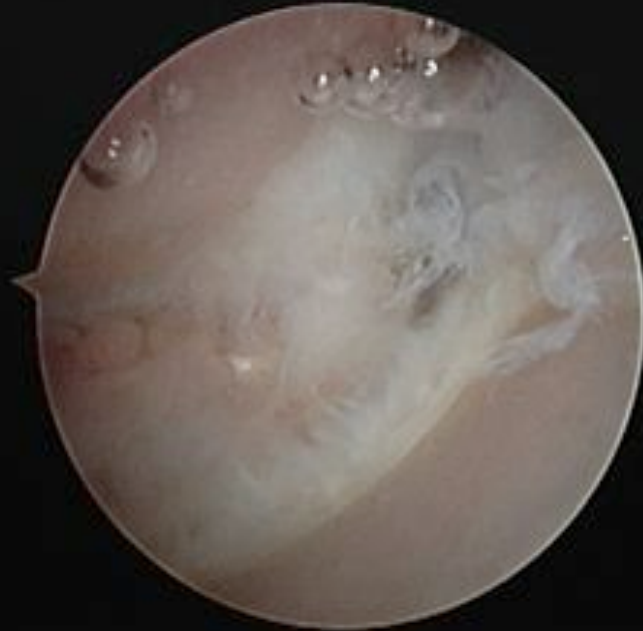
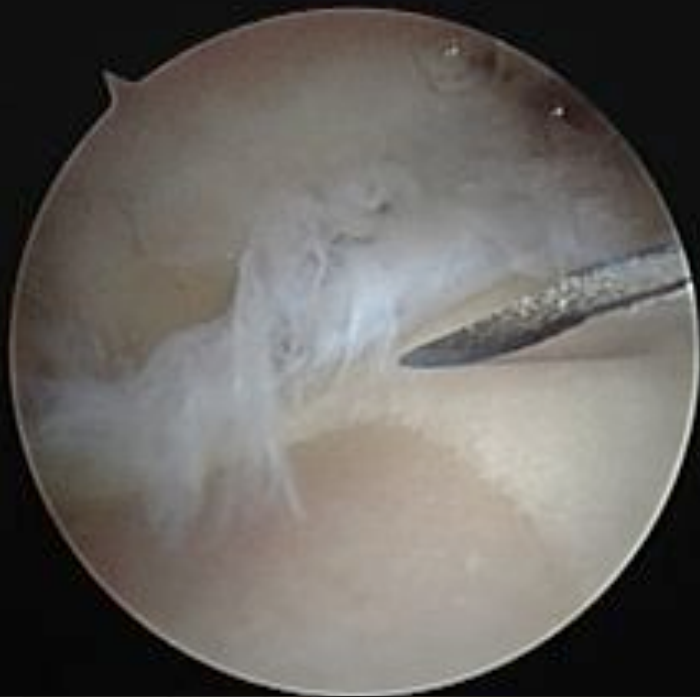Arthroscopie

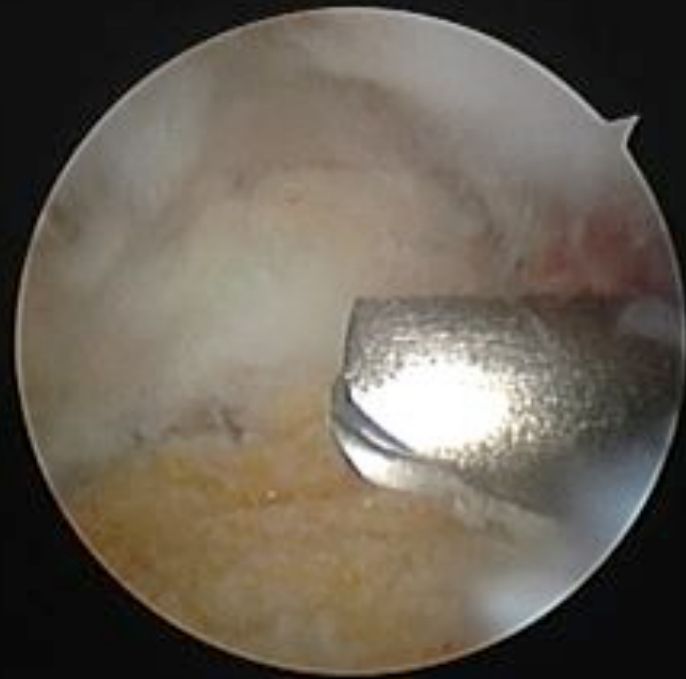
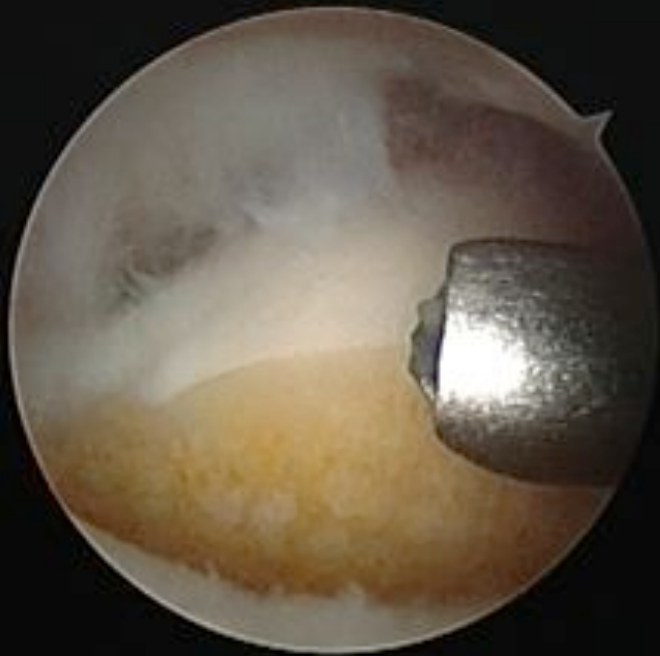
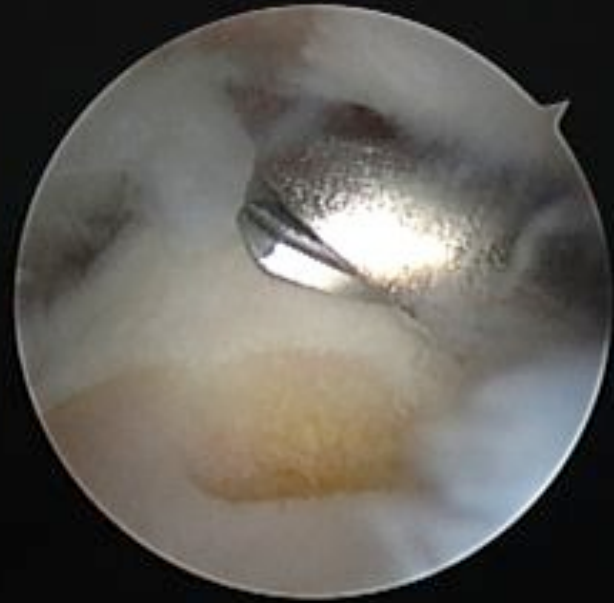
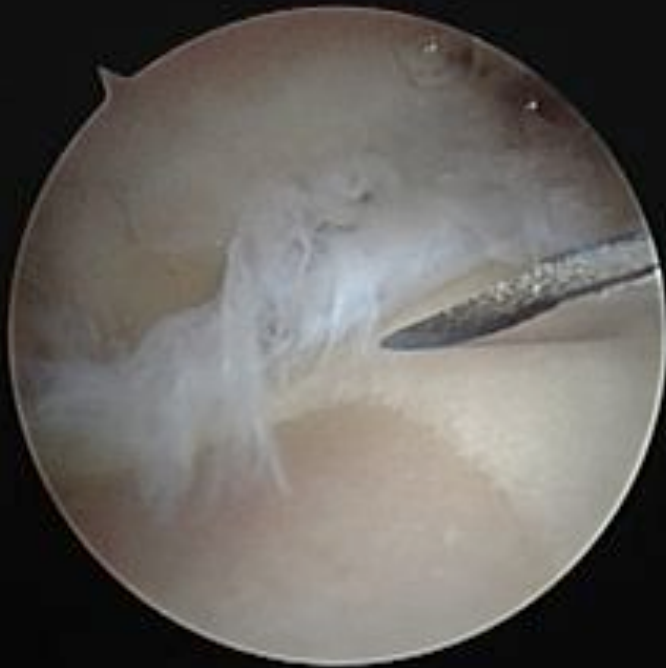- Technique
 - ALR
 - Garrot
 - Traction 2 kg
 - Aiguilles
 - Distension
 - Ecarter

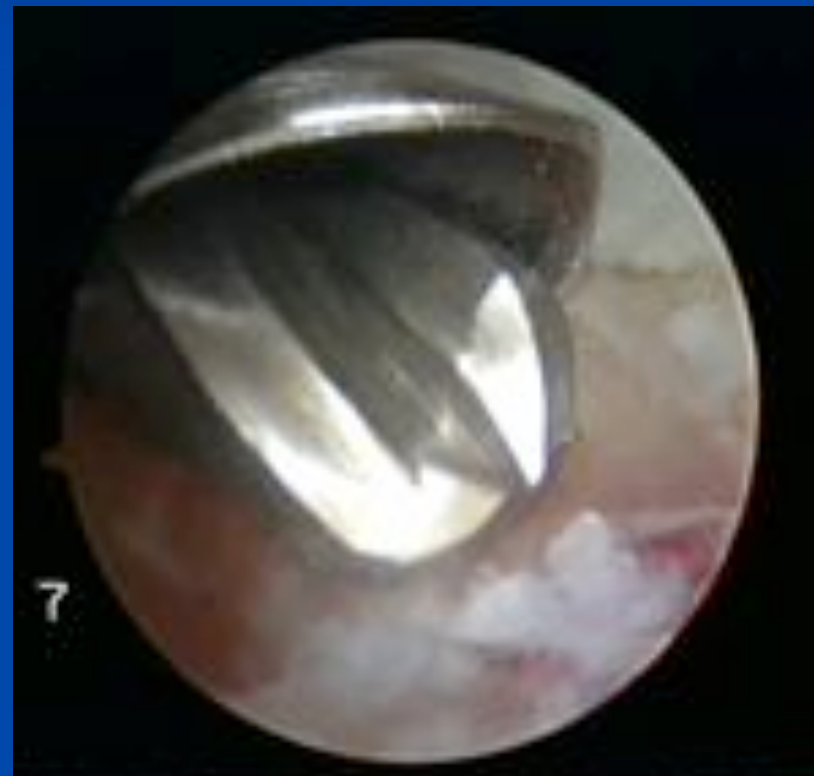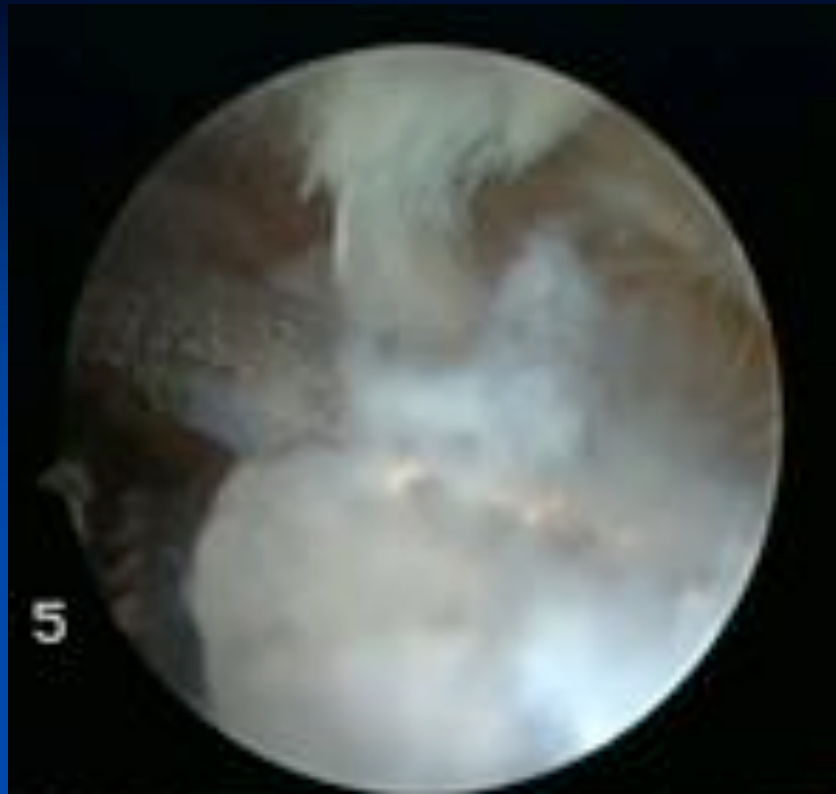


Les branches sensibles du
nerf radial (3)

Exploration

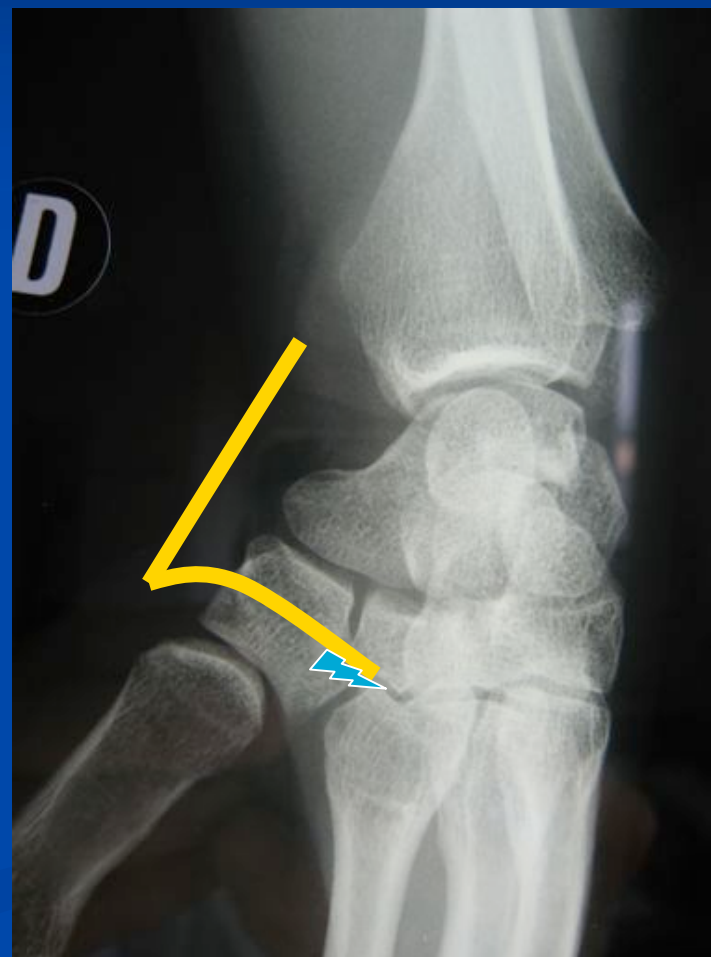


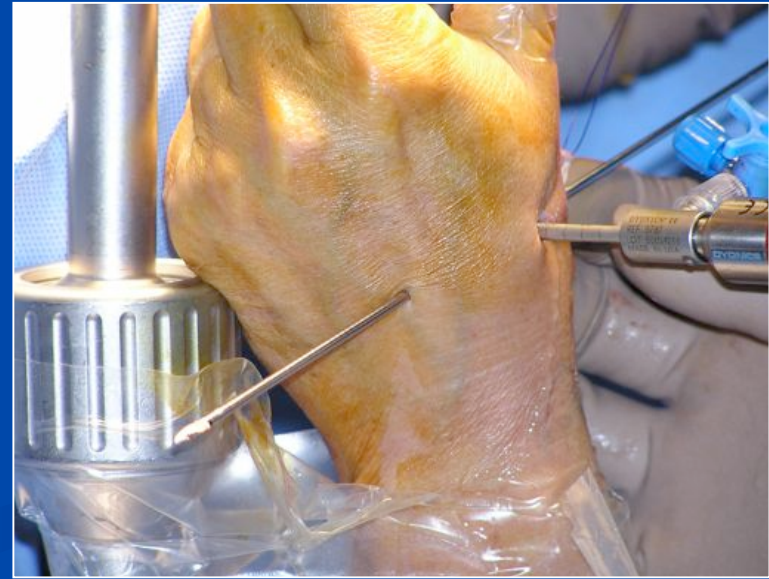
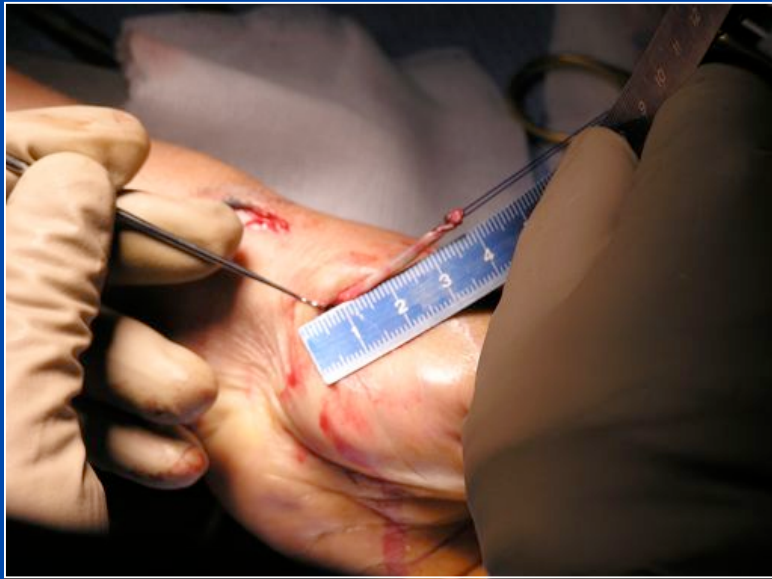
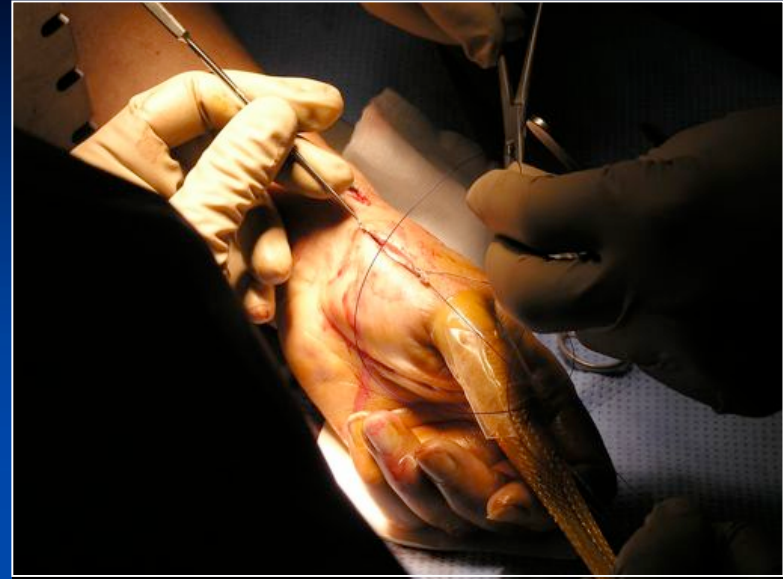
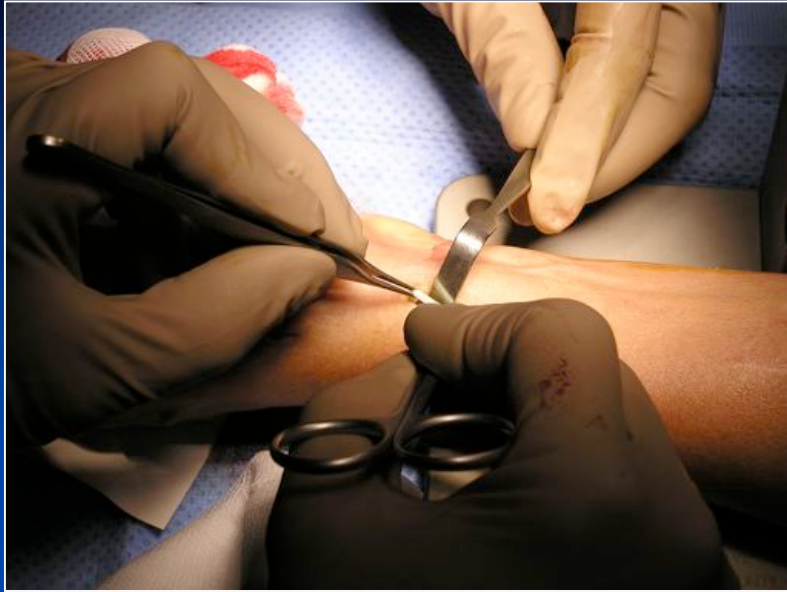

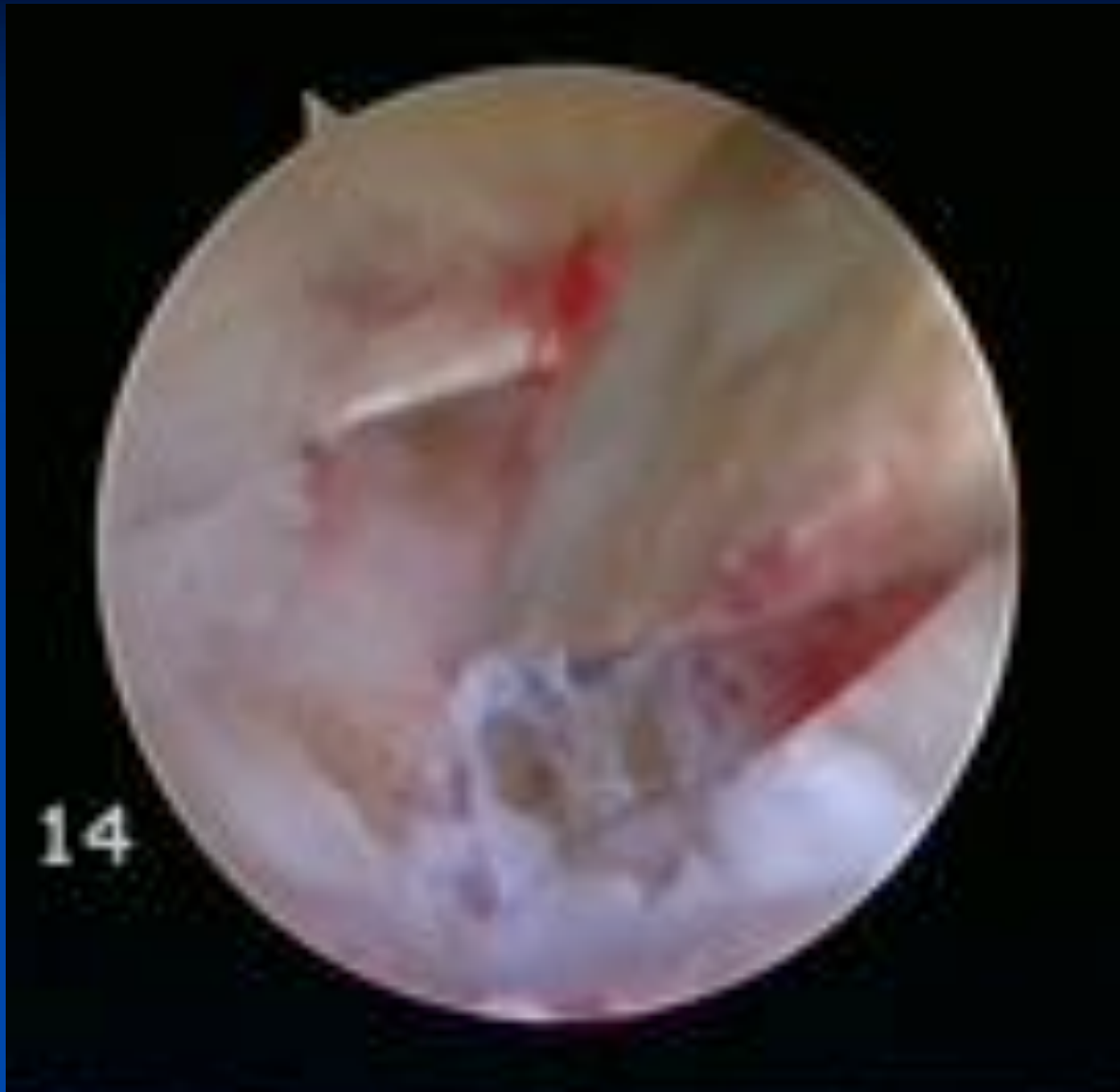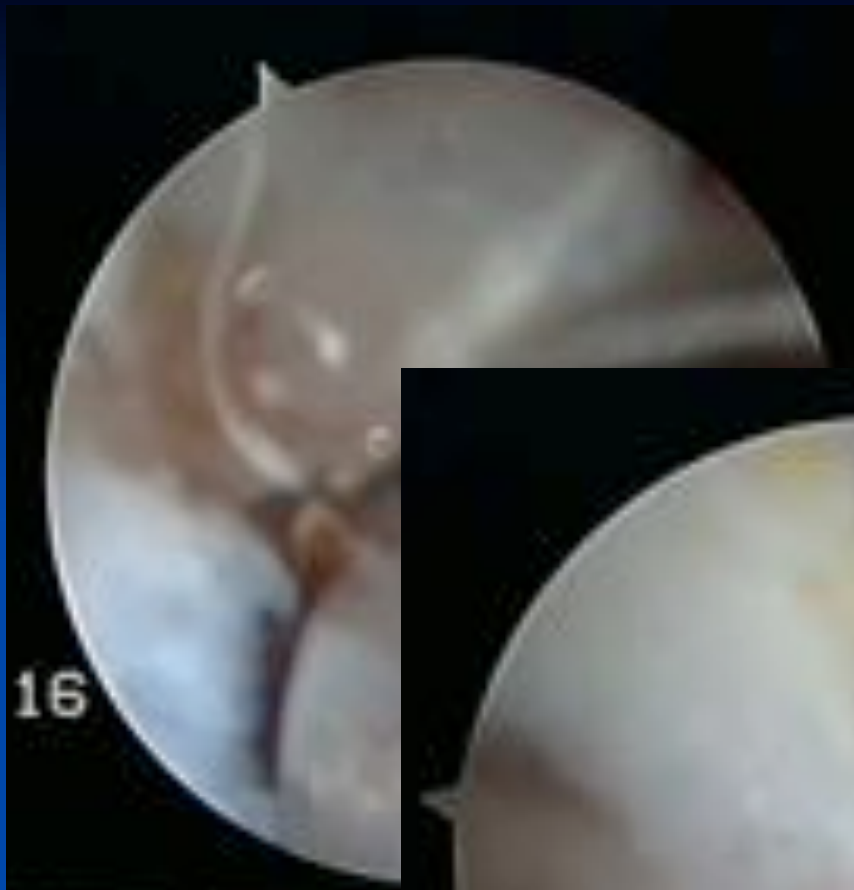
Evolution : Ligamentoplastie associée

- Bandelette de long abducteur inséré sur M1
- Interposée
- Fixé dans M2 vis interférence résorbable 3mm
- But : recréer un ligament intermétacarpien, suspendre le pouce, lutter contre la subluxation externe.

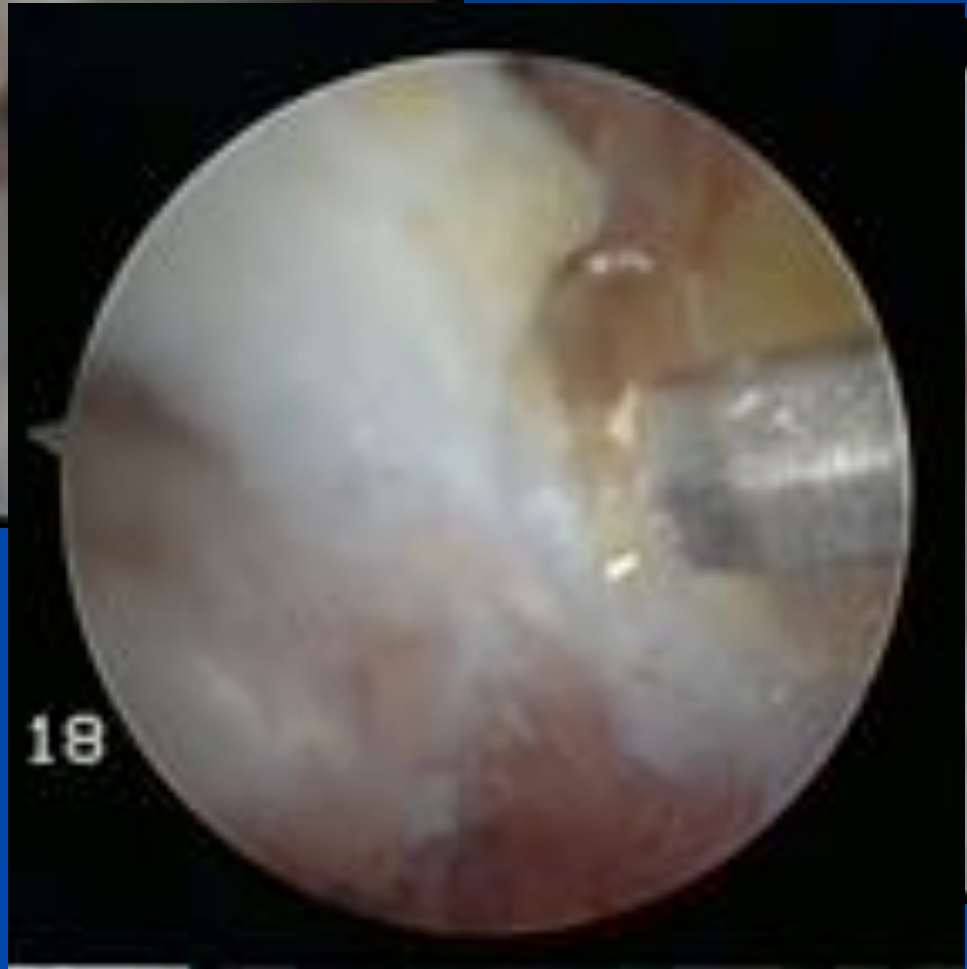




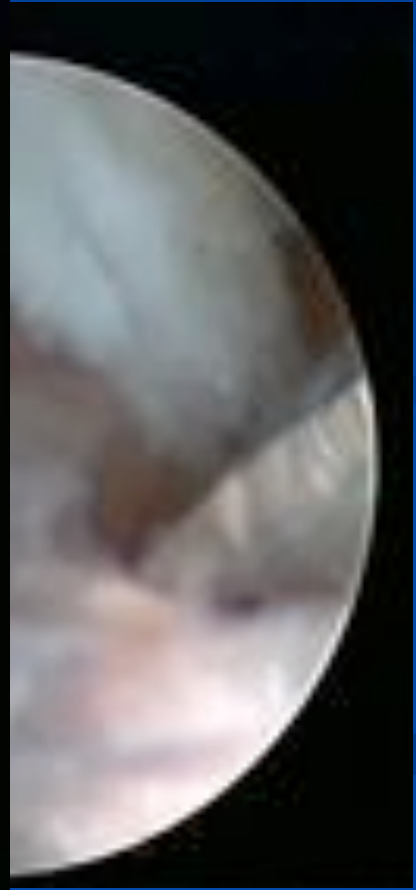


16

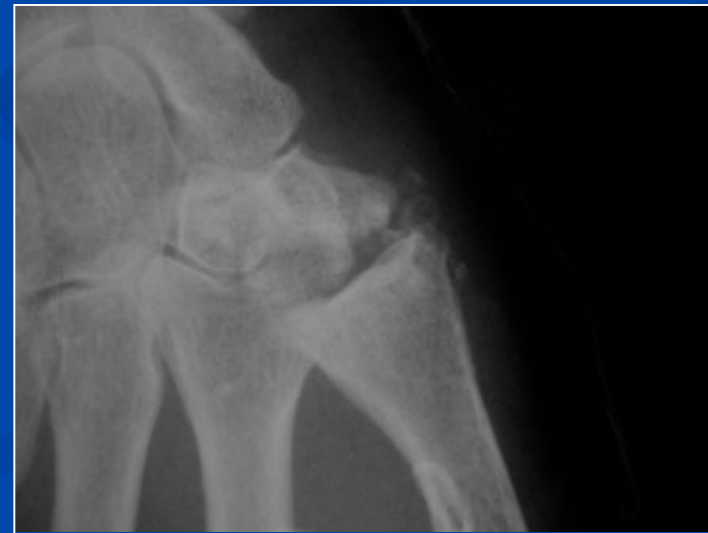
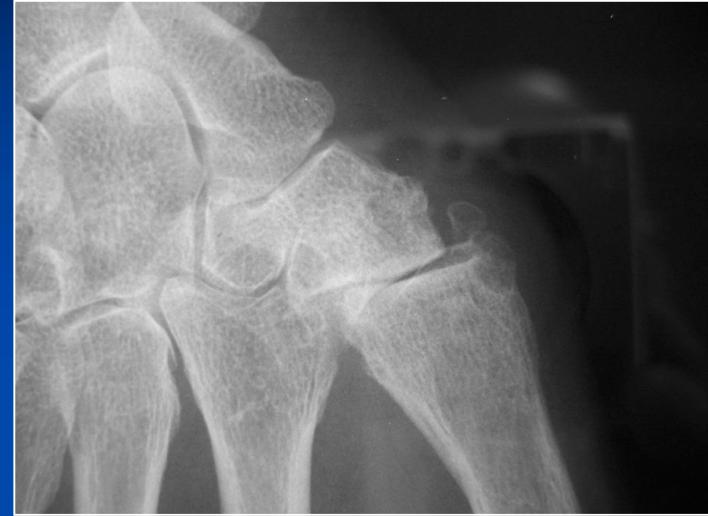
18



Suites opératoires

- Autorééducation
- Orthèses amovibles



Quels résultats ?

- 35 patients
- 20 patients revus, 12 contactés par téléphone
- Recul moyen **24 mois** (10 à 42 mois)

- **Mobilité: Améliorée**
 - Kapandji (9,9/9,2) et contre opposition (2,6 / 1,8cm)
- **Force: Améliorée**
 - Key- pinch
 - Pré-op: **4,6 kg** (1,5 à 9,5)
 - Contro 5,6 (4,25 à 8,5)
 - Post-op: **5,85 kg** (3,25 à 10)
 - Contro 6 (4,25 à 9,5)

Quels résultats ?

■ Douleur:

- 11 patients avec douleur < 2 (7 pouces à 0)
- 4 patients avec douleur > 5
- EVA post-op 3 (0 à 7,5)

■ Résultats esthétiques subjectifs:

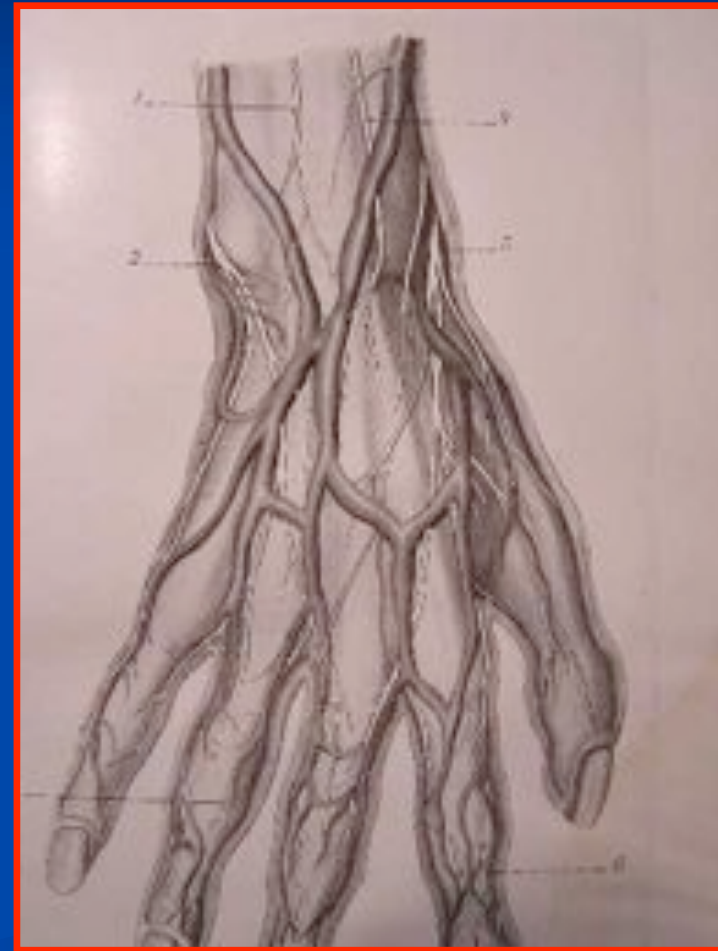
- Pouce adductus: 3; Subluxation:10, Hyperextension MCP: 12

Mais bons résultats subjectifs

- % de récupération **69,9** (0 à 100)
- Referiez vous l'intervention? 17
- Appréciation
 - TB:11
 - B: 5
 - M: 3
 - D: 2
- Délai de récupération: **13,7 semaines**(2 à 50)

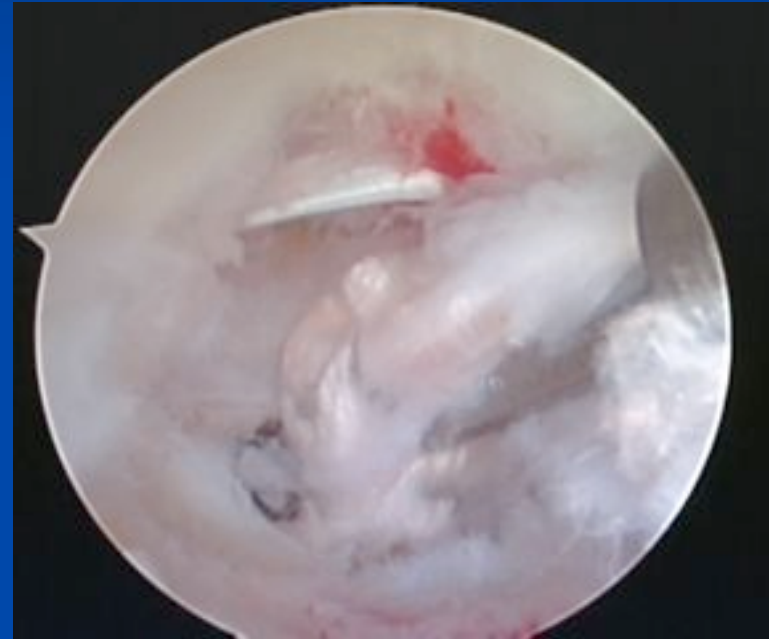
Complications

- 3 irritations temporaires du nerf radial
- 1 reprise chirurgicale (trapézectomie totale à ciel ouvert) interposition de PDS
- Pas de syndrome régional complexe



Conclusion

- Technique encore en évolution mais
- Reproductible
- Sûre
- Résultats imparfaits mais encourageants améliorés par la réalisation d'une ligamentoplastie



**Merci de votre
attention**