

COUDE RHUMATISMAL

Bertrand Moura, Jean-Marie Le Parc
Service de rhumatologie - CHU Ambroise Paré
92100 Boulogne Billancourt

DIU pathologie chirurgicale

9 mars 2007



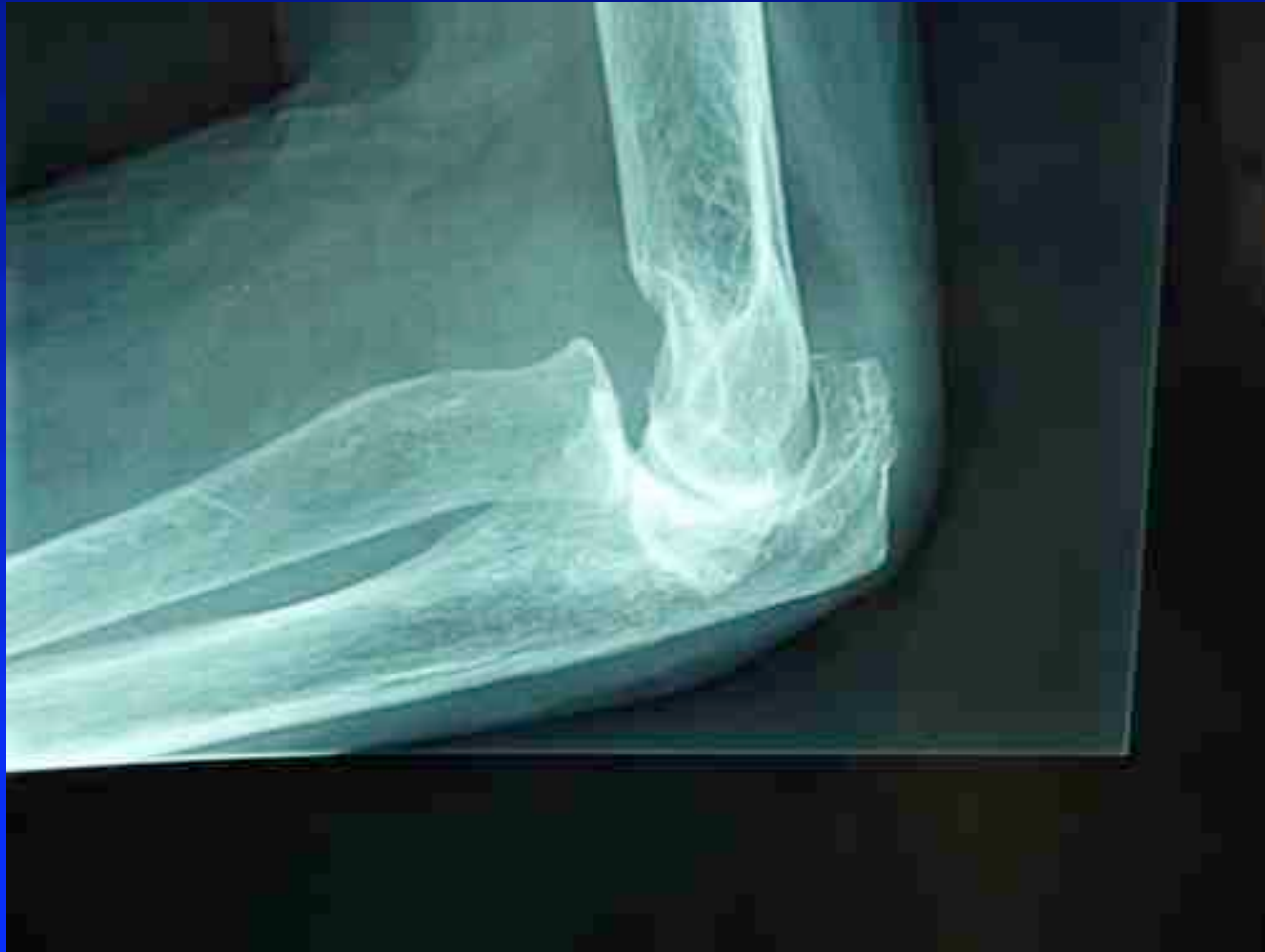**Faculté de Médecine
Paris-Ile-de-France-Ouest**

- Coude rhumatoïde
- Coude spondylarthropathie
- Coude tendineux
- Coude bursal
- Autres

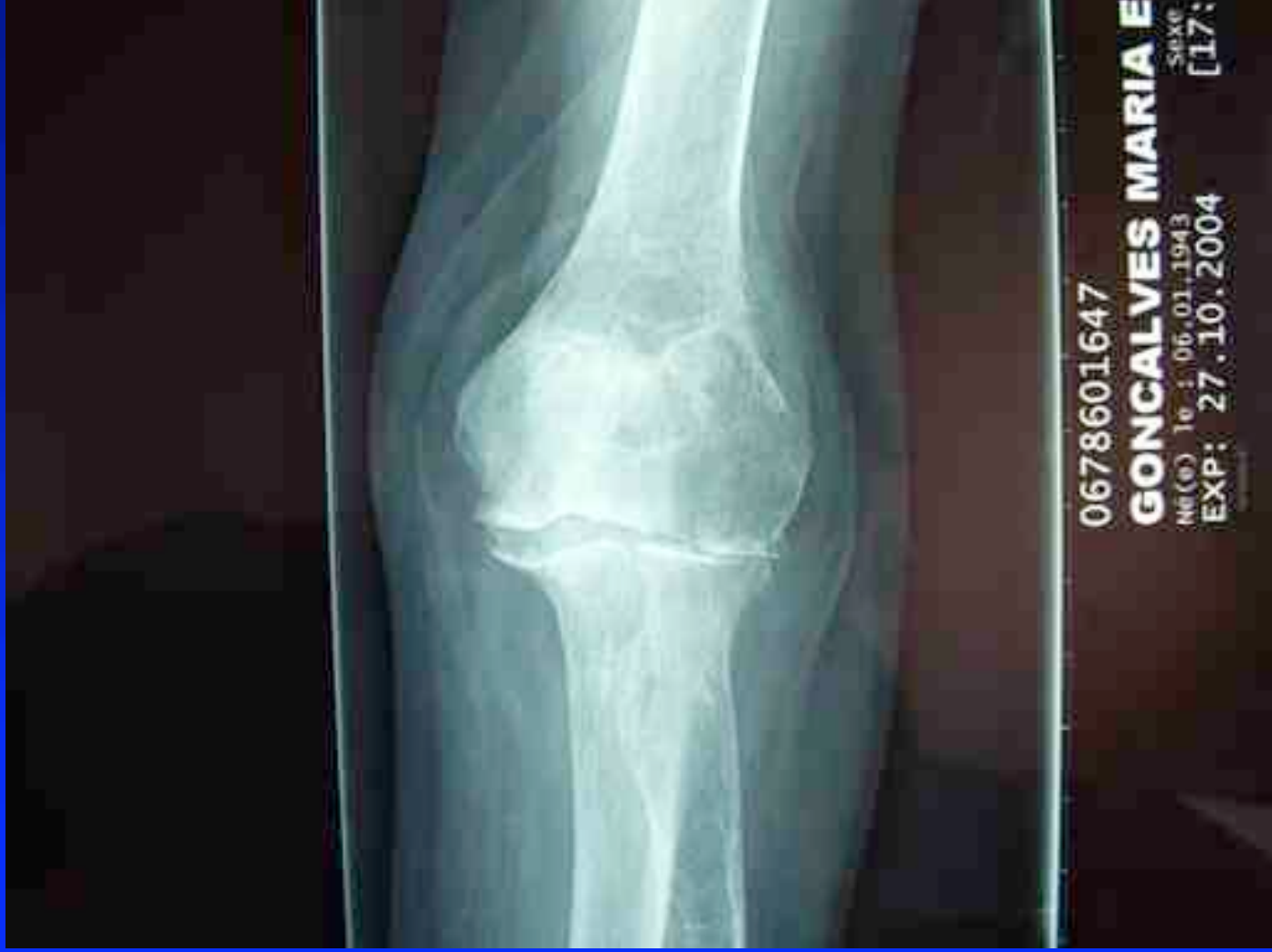Polyarthrite rhumatoïde

- Arthrite
 - Arthralgie inflammatoire
 - Flessum irréductible
- Bursite olécranienne
 - Hygroma postérieur inflammatoire

POLYARTHRITE RHUMATOÏDE



Femme de 60 ans



0678601647

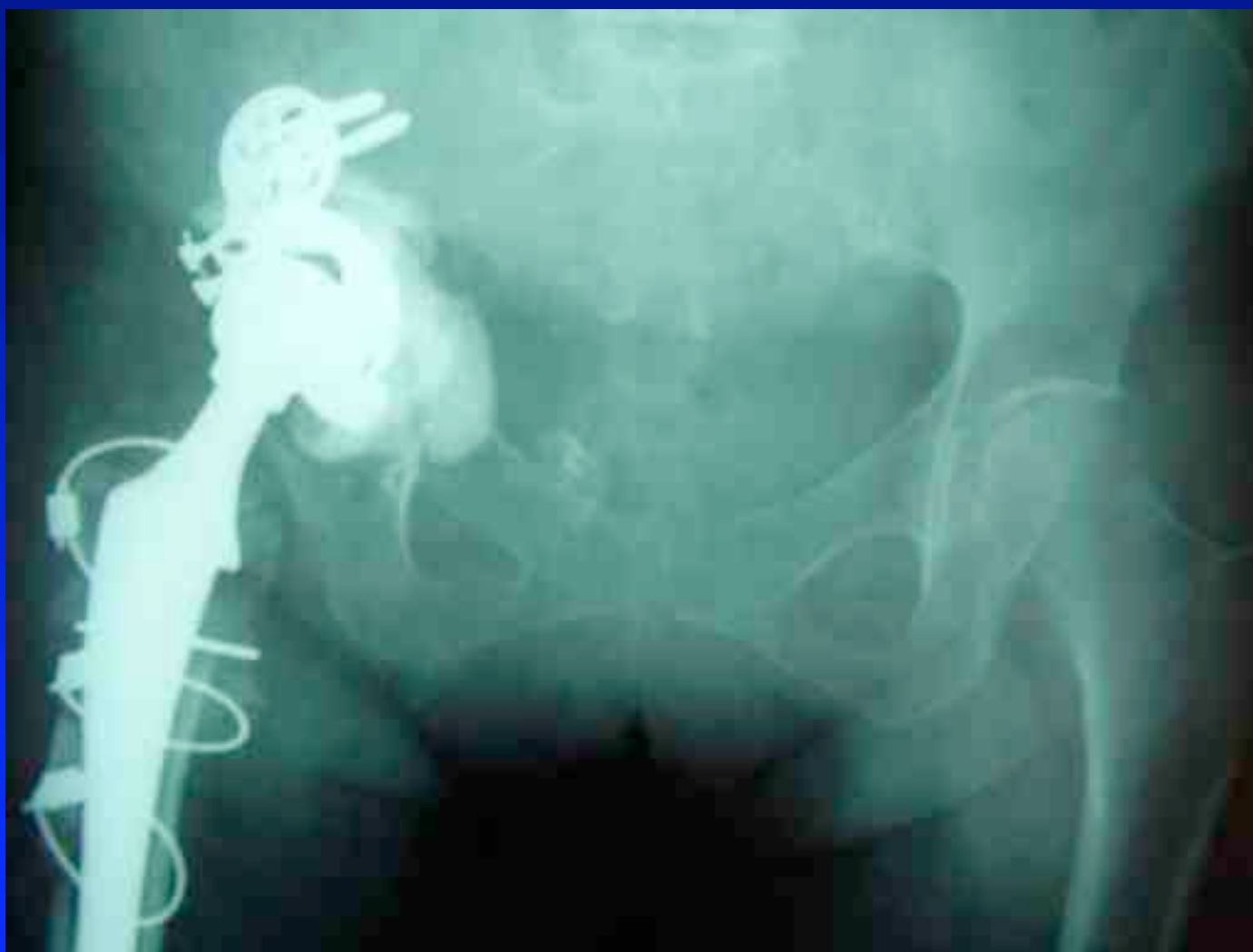GONCALVES MARIA E

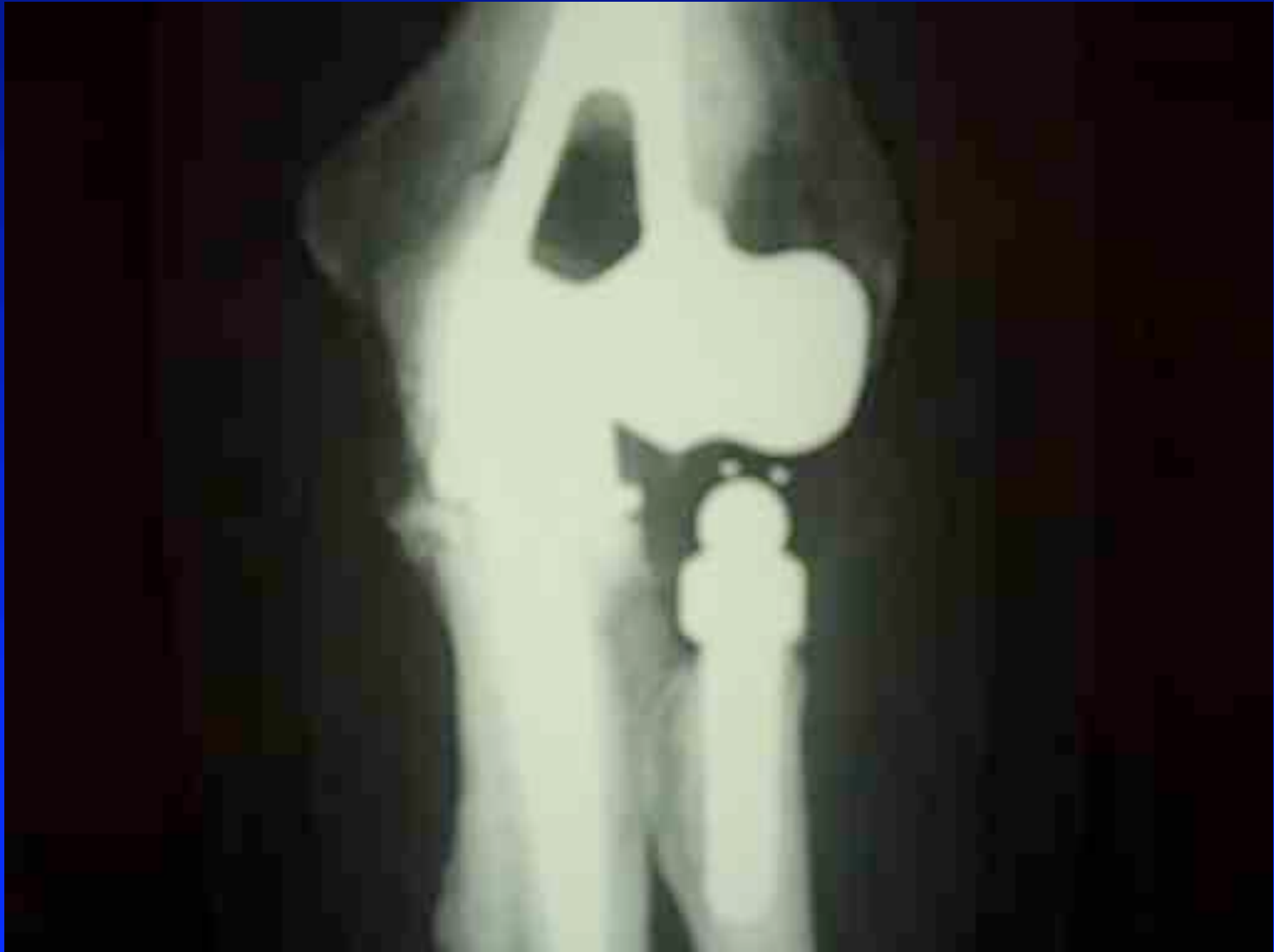Nat(e) 16.06.01.1943

Sexe

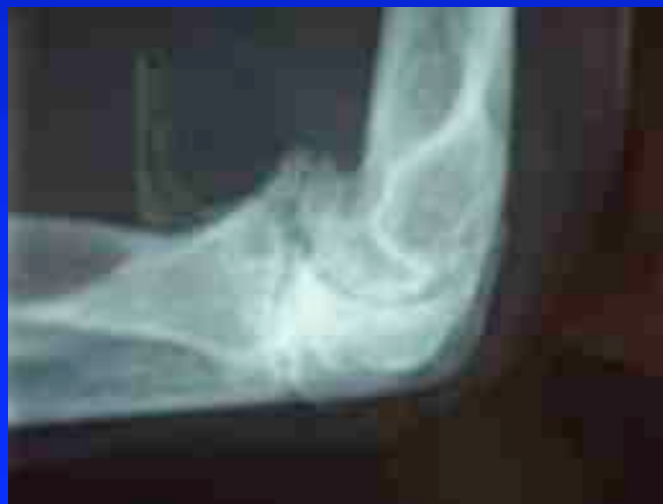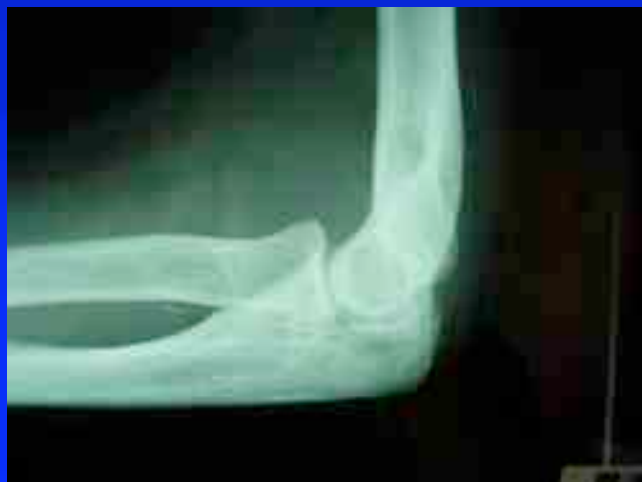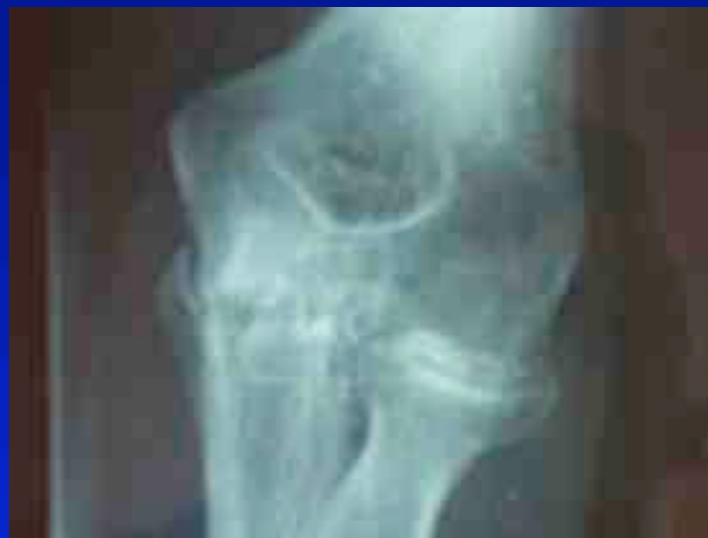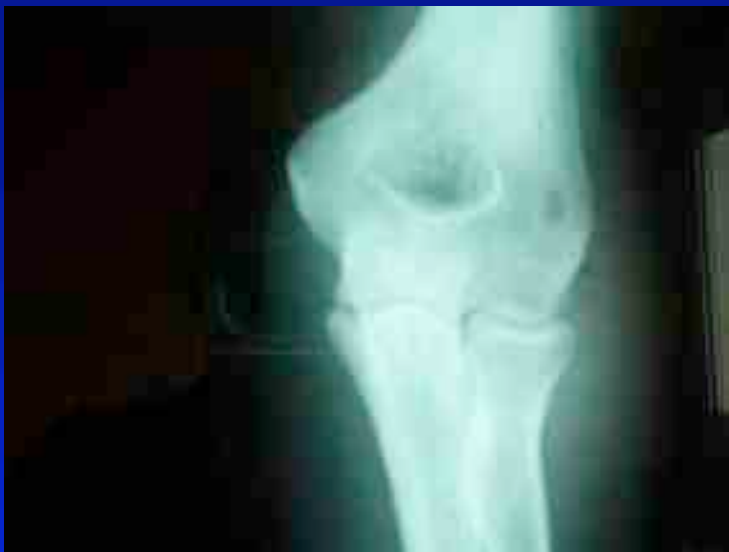EXP: 27.10.2004

[17:



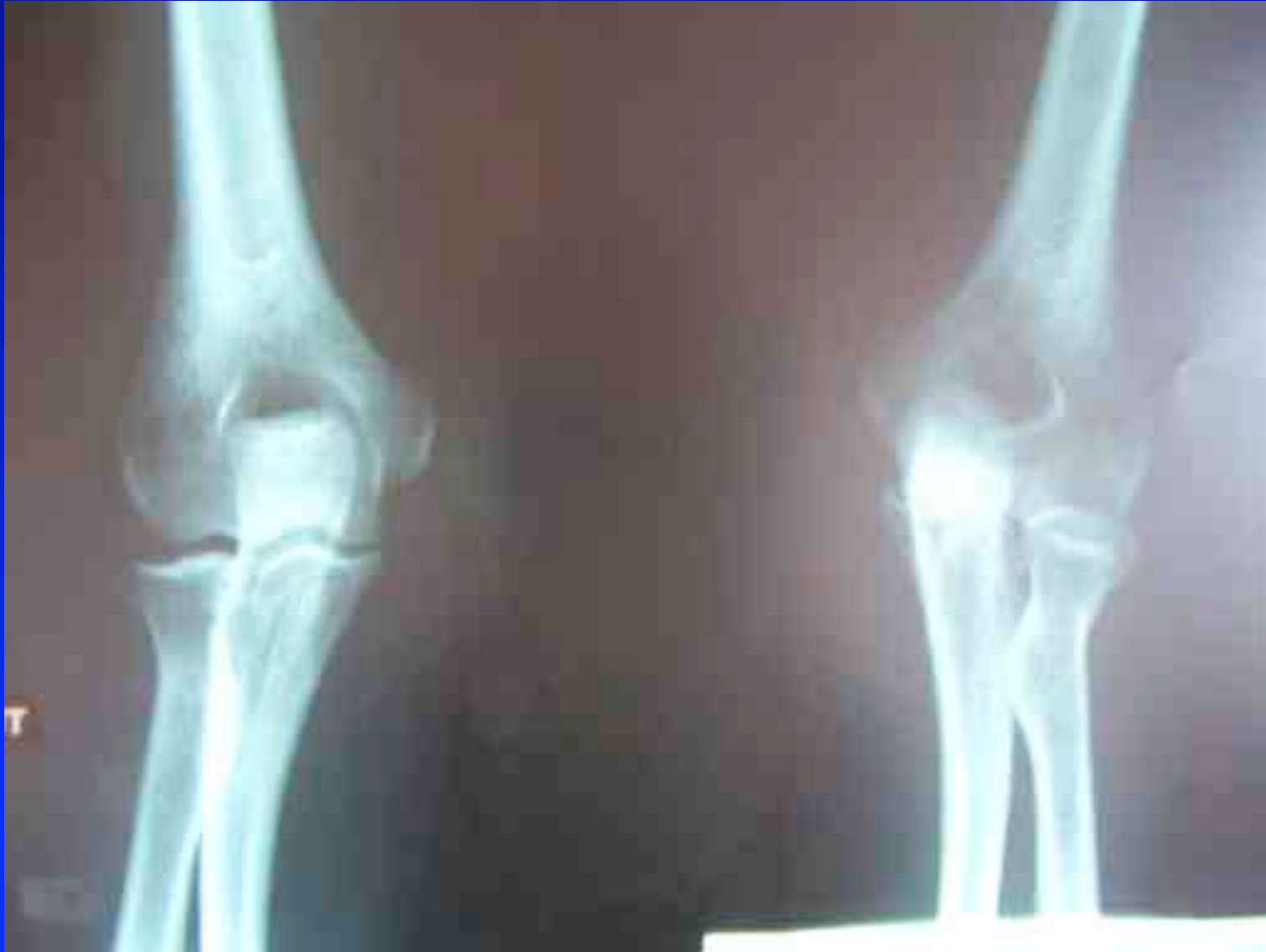

PR : femme de 30 ans

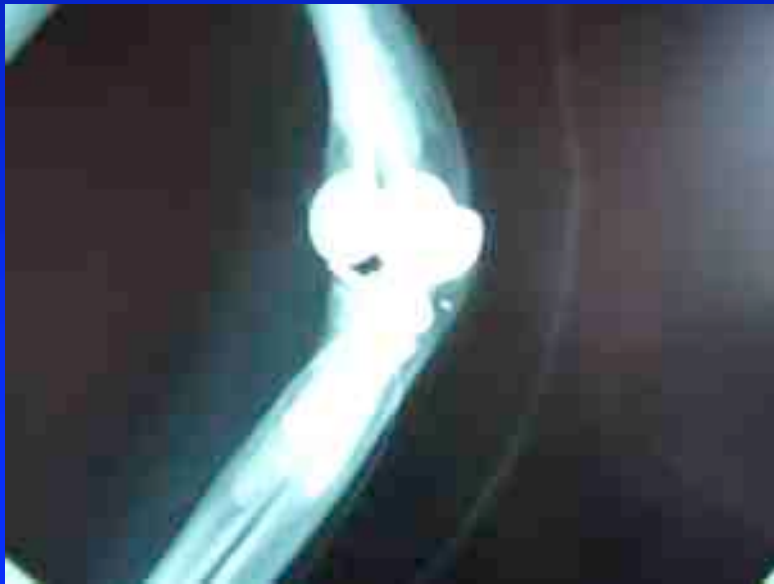
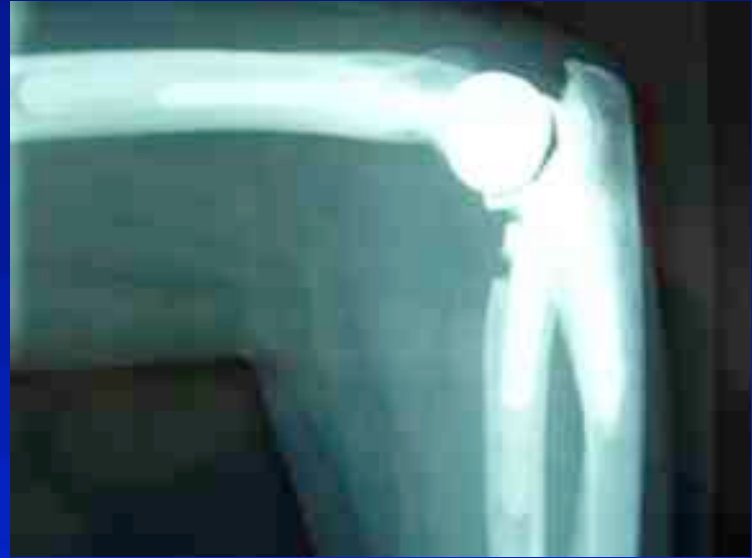
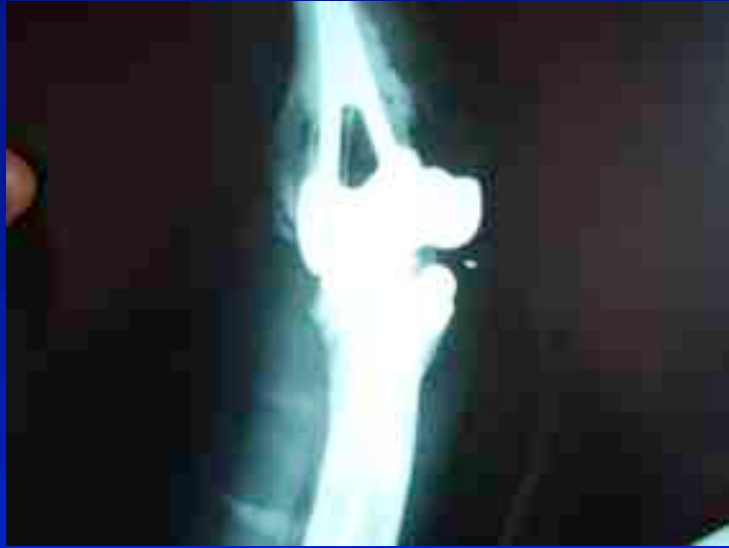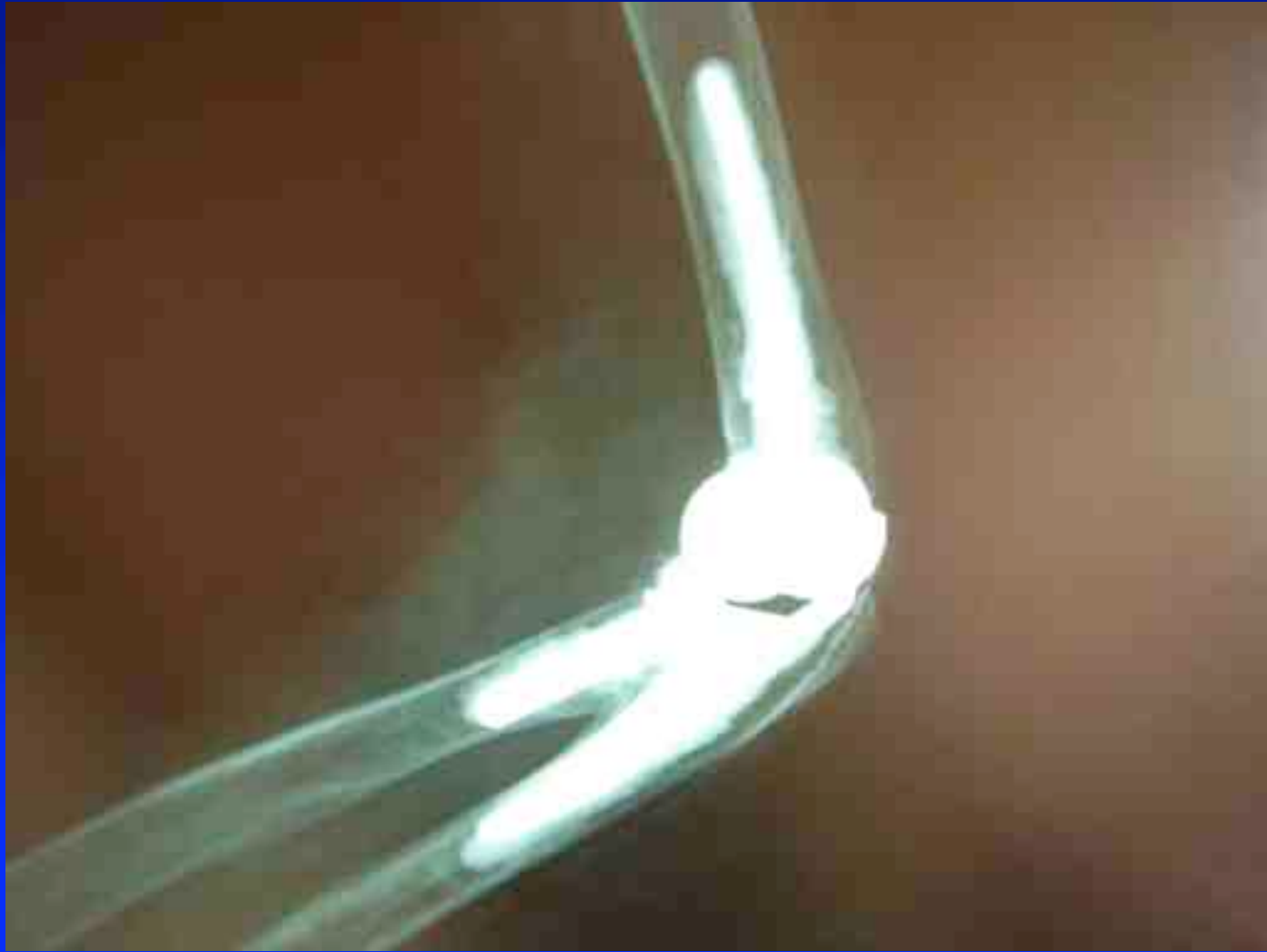1995

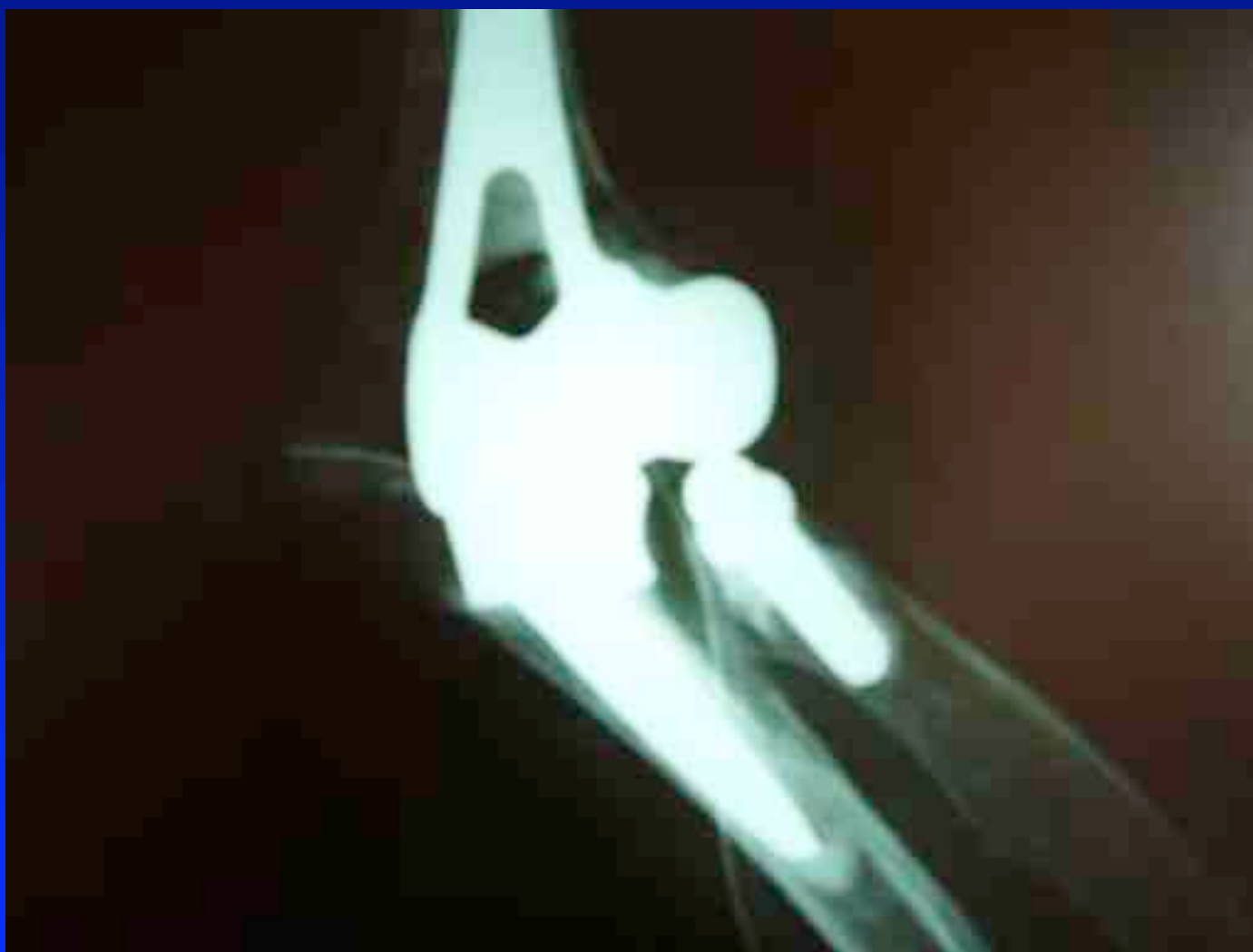2004



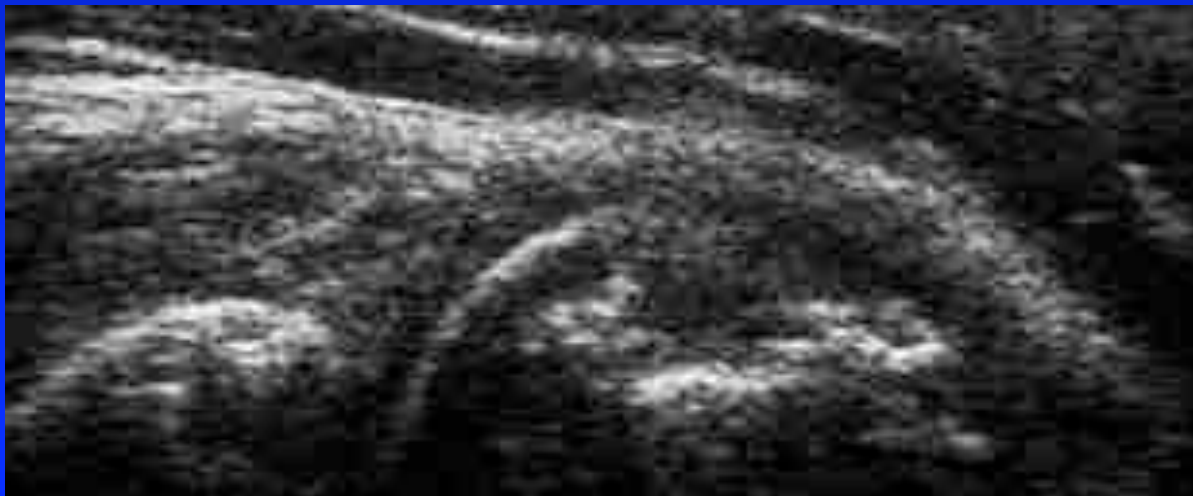
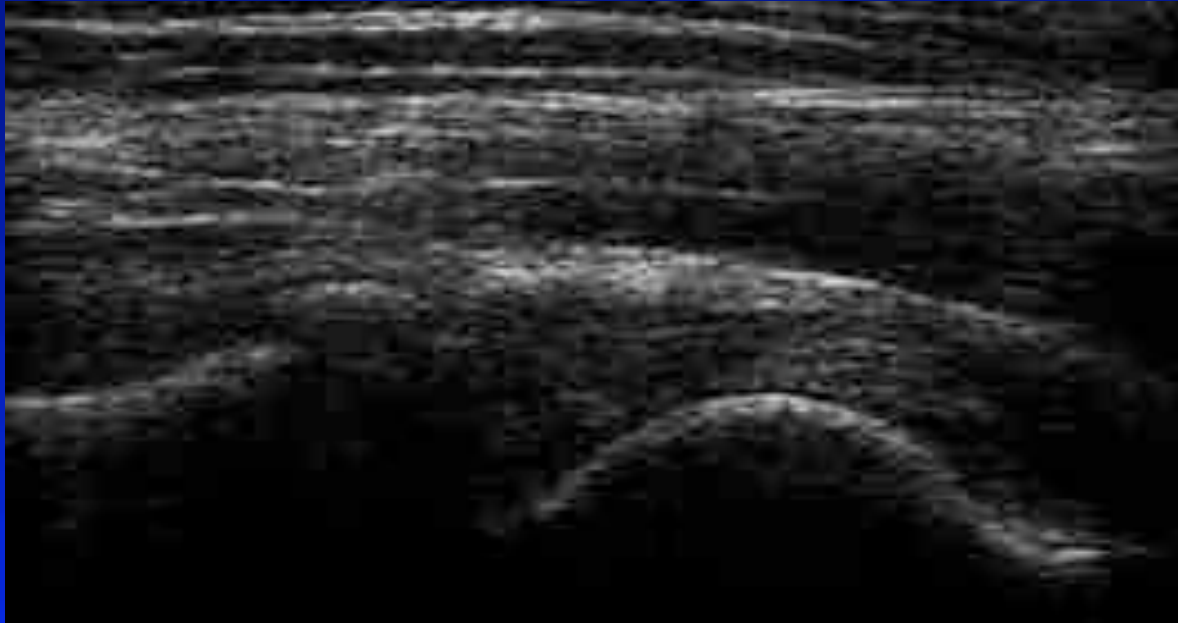
2004



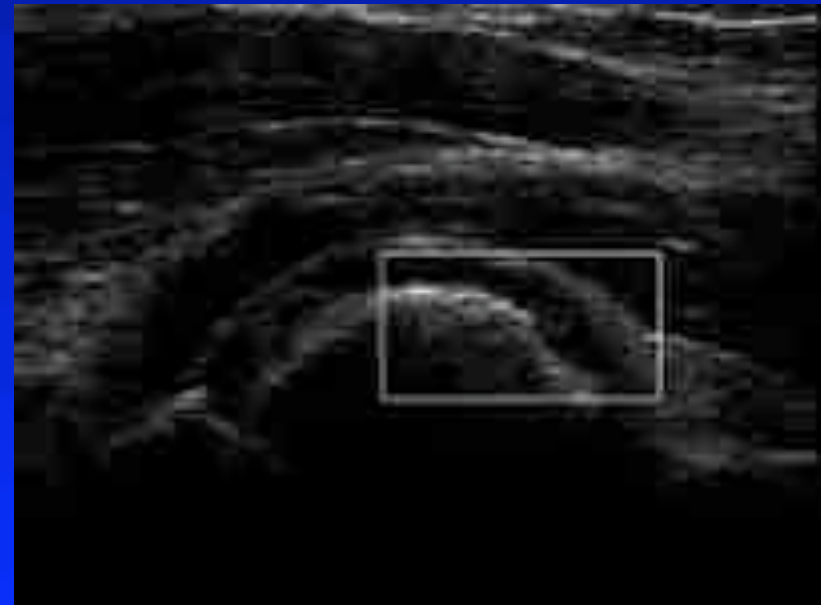
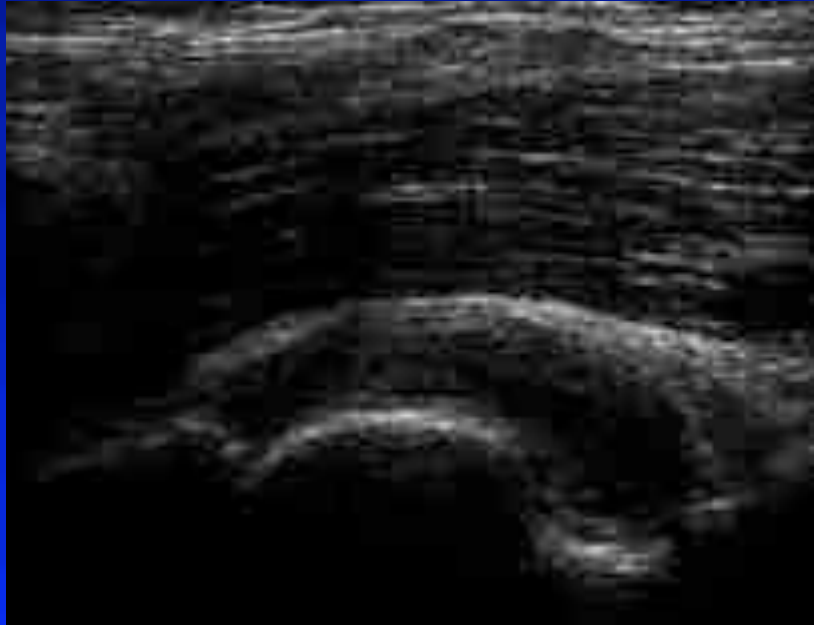




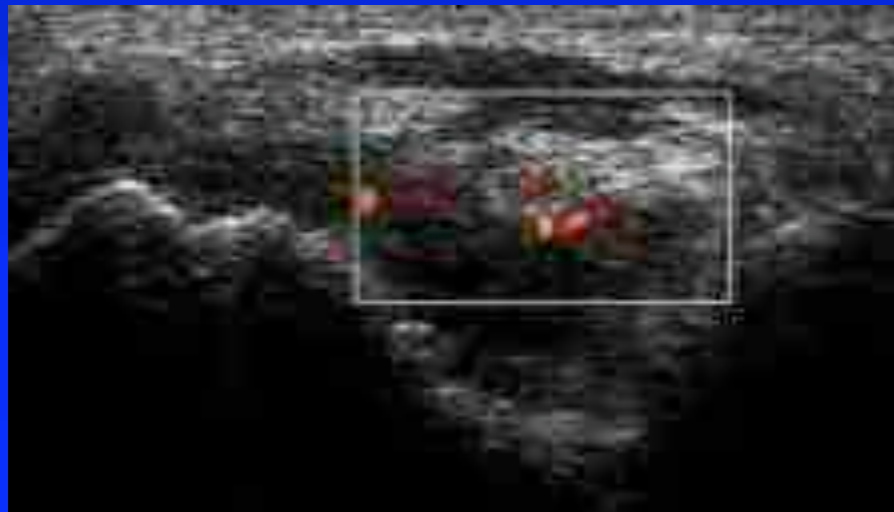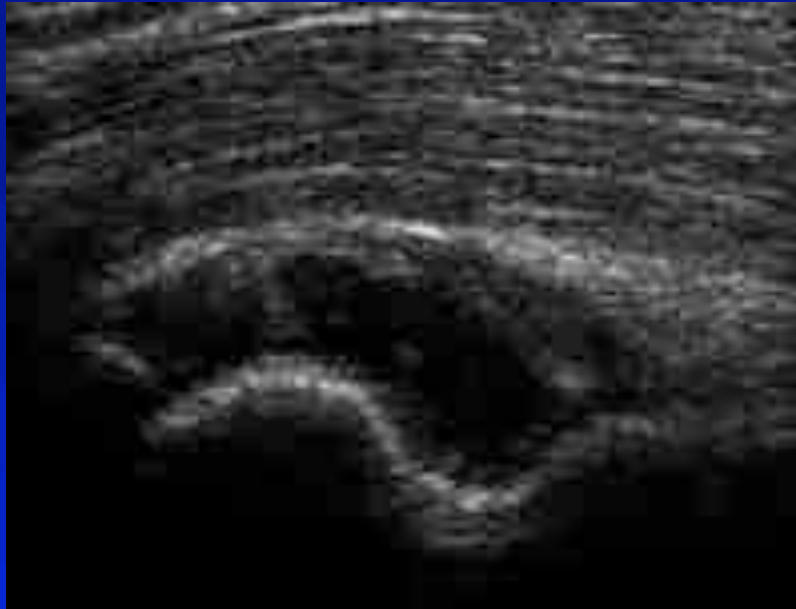
PR et ECHOGRAPHIE



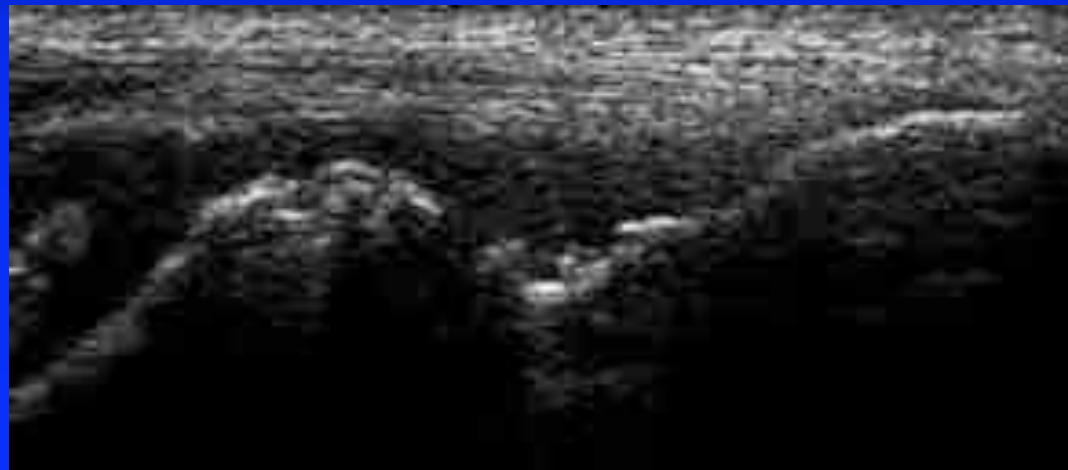
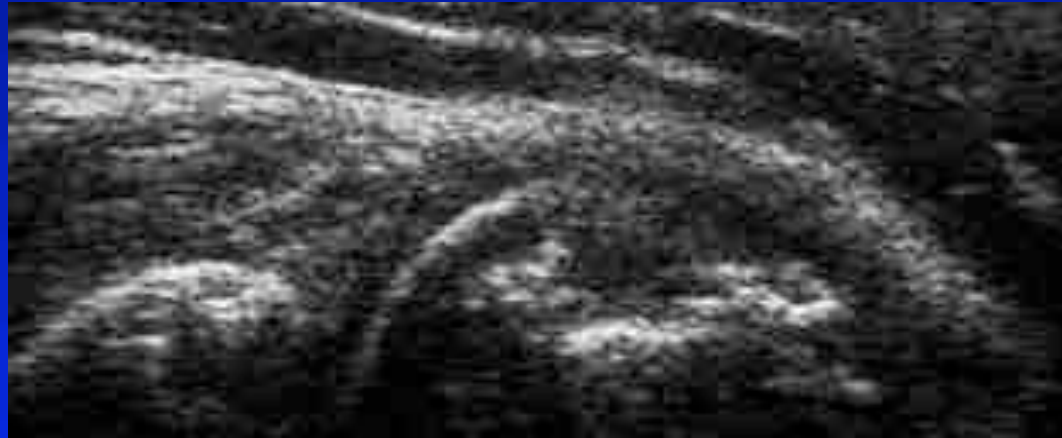
Epanchement

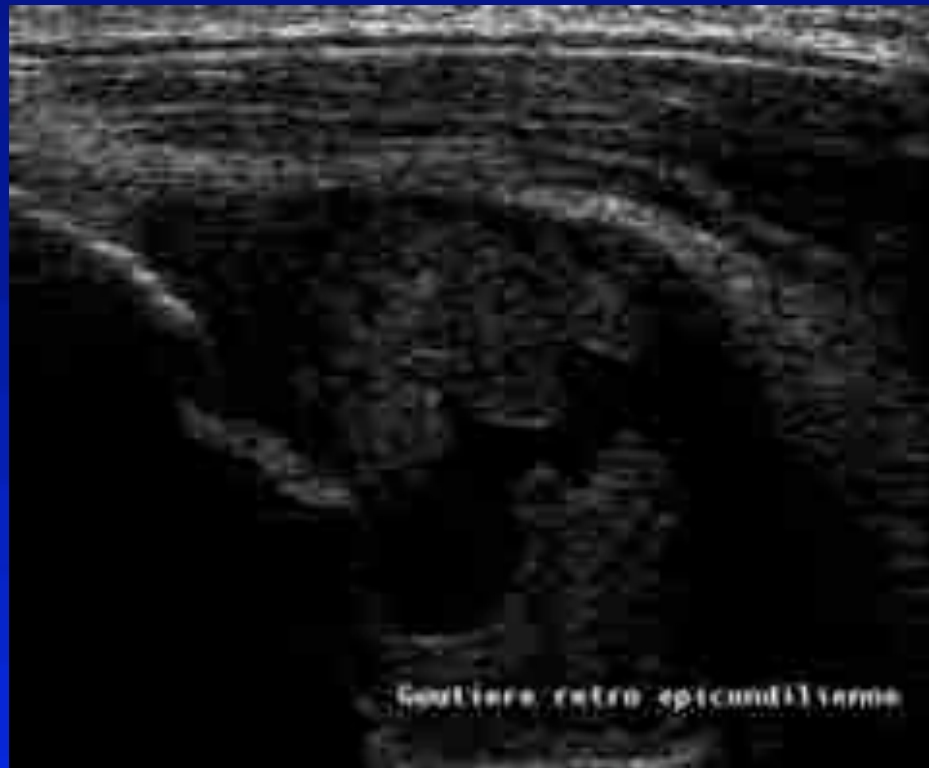

Polyarthrite rhumatoïde

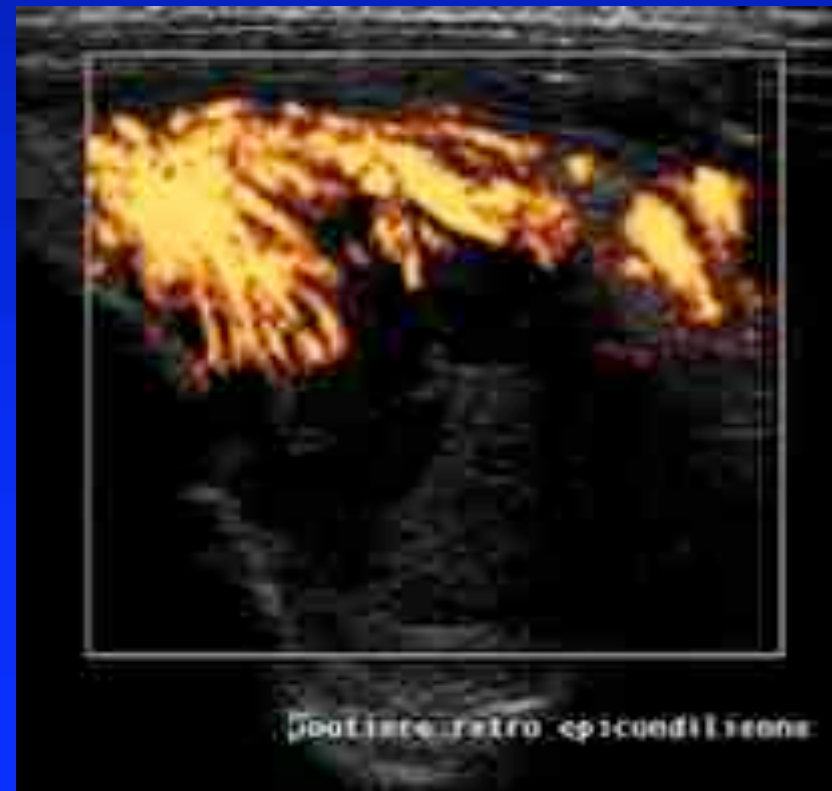


Polyarthrite rhumatoïde





Polyarthrite rhumatoïde



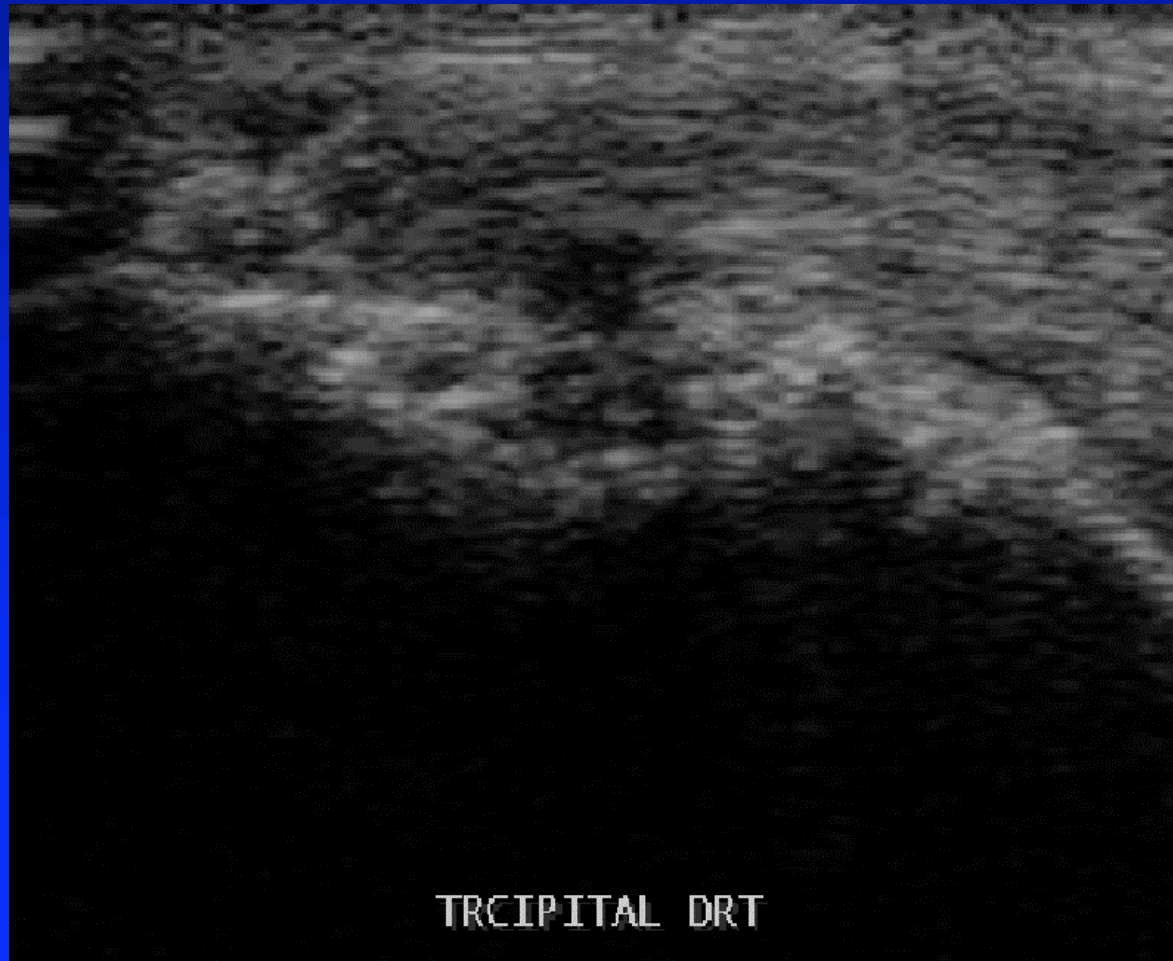Coude rhumatoïde

- Traitement de fond ++
- Gestes locaux
 - Dérivés cortisoniques
 - Synoviorthèse isotopique
- → Traiter tôt !

Spondylarthropathie

- Arthrite
- Enthésite
 - Epicondyle
 - Epitrochlée
 - olécranienne

Spondylarthropathie



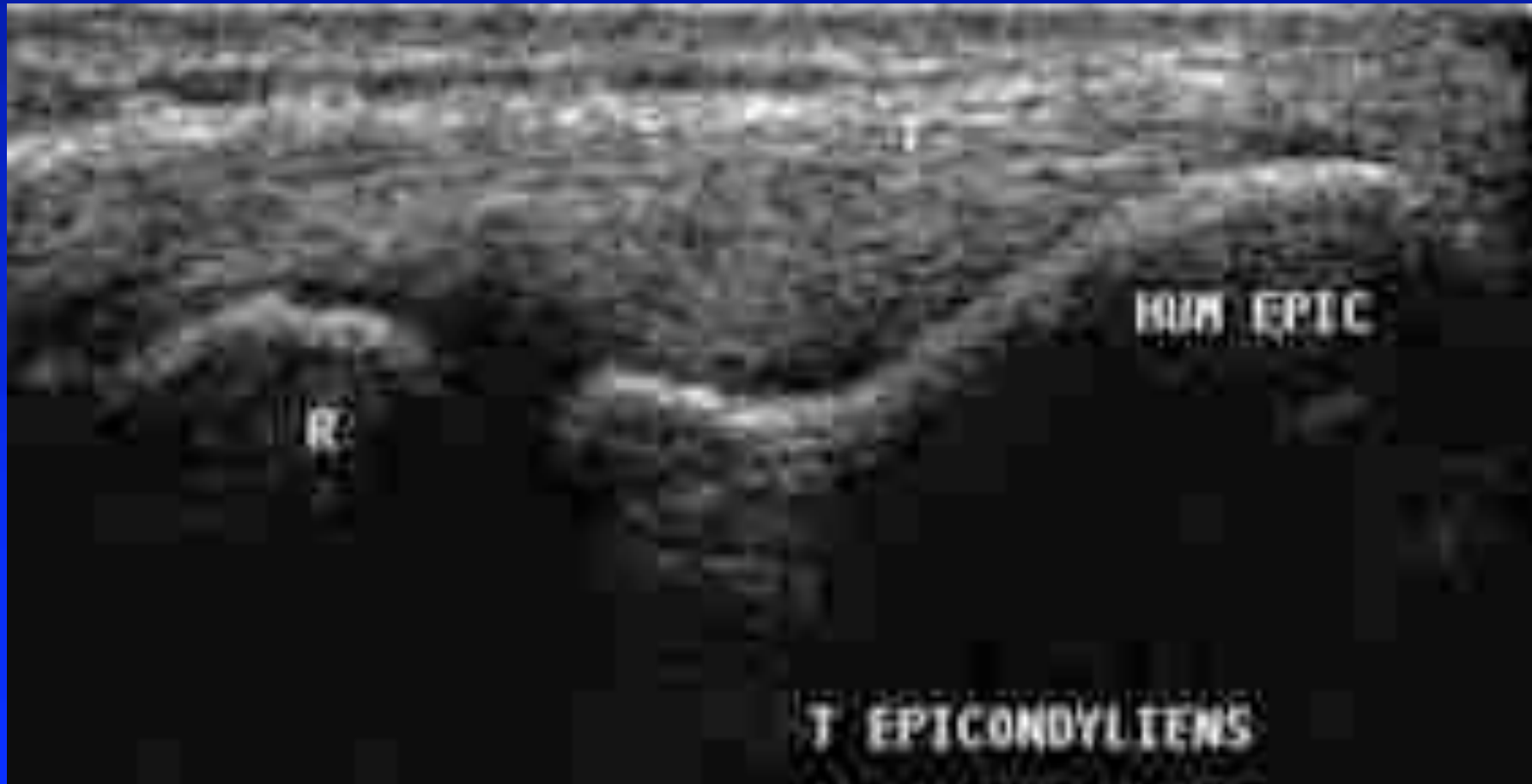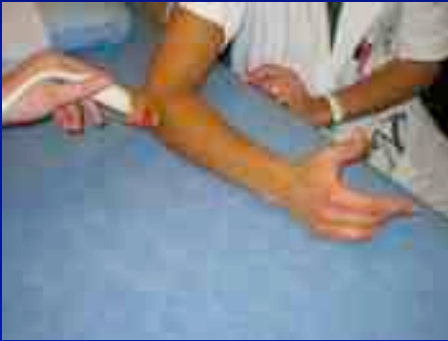Spondylarthropathie : traitements

- AINS
- Anticorps Anti TNF

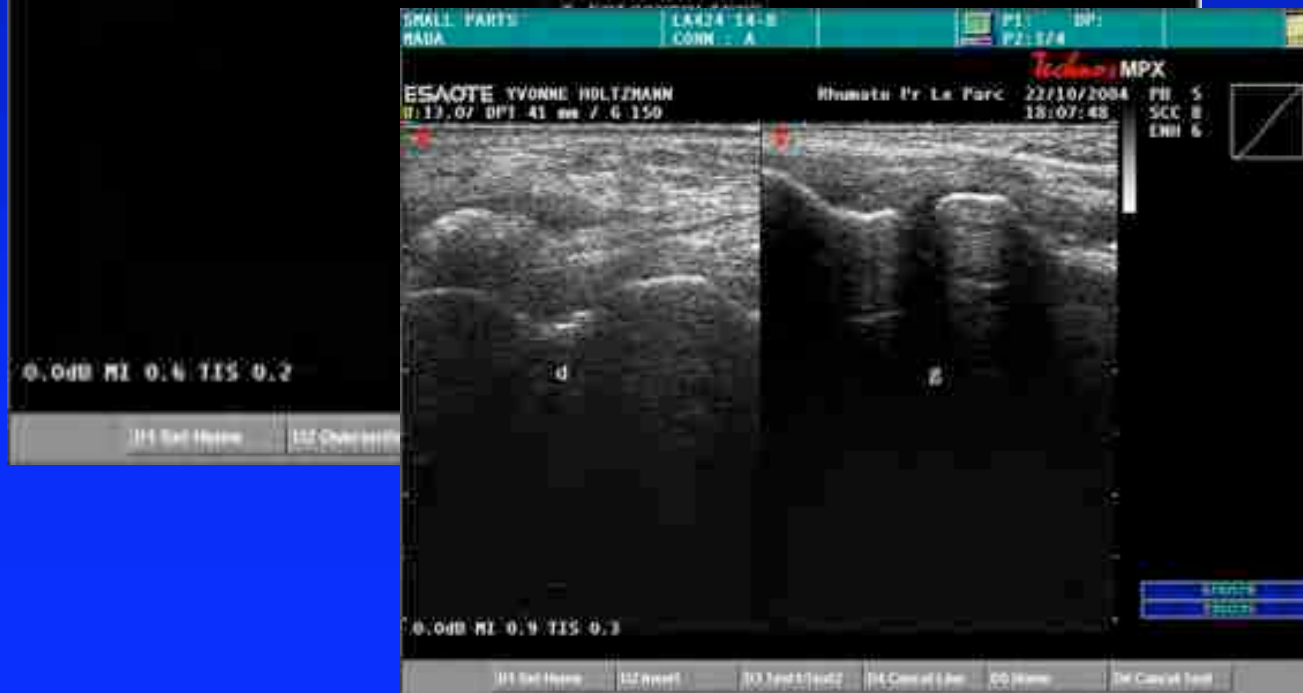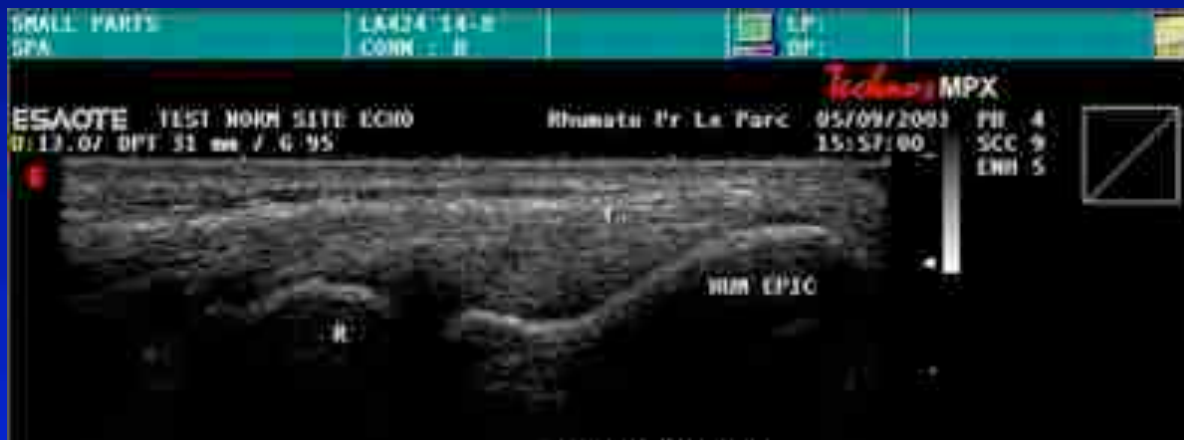Coude tendineux

- Epicondylalgie
- Epithrochlélalgie
- Tendinopathie calcifiante
- Dyalisé rénal

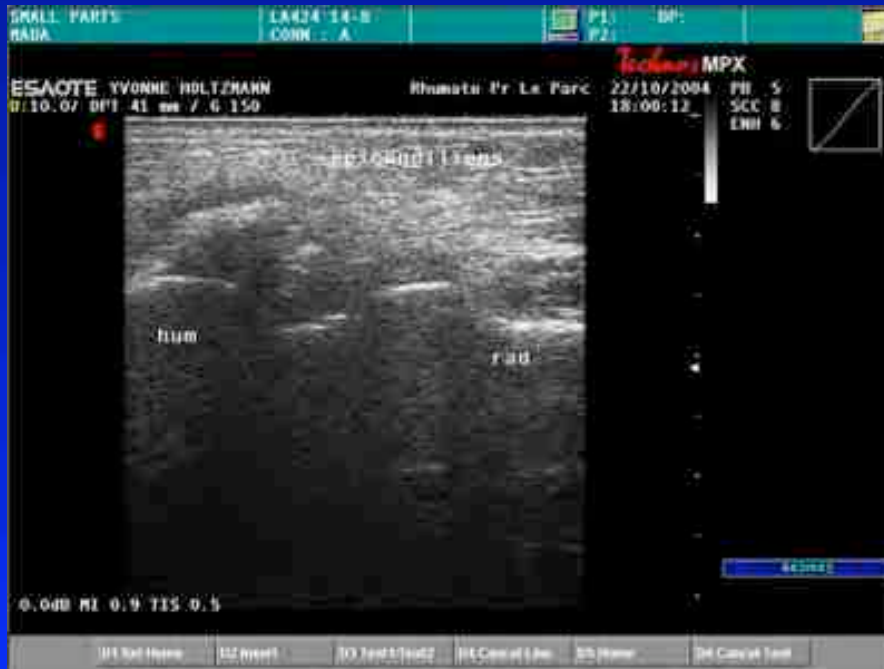Coude tendineux



Epicondylalgie



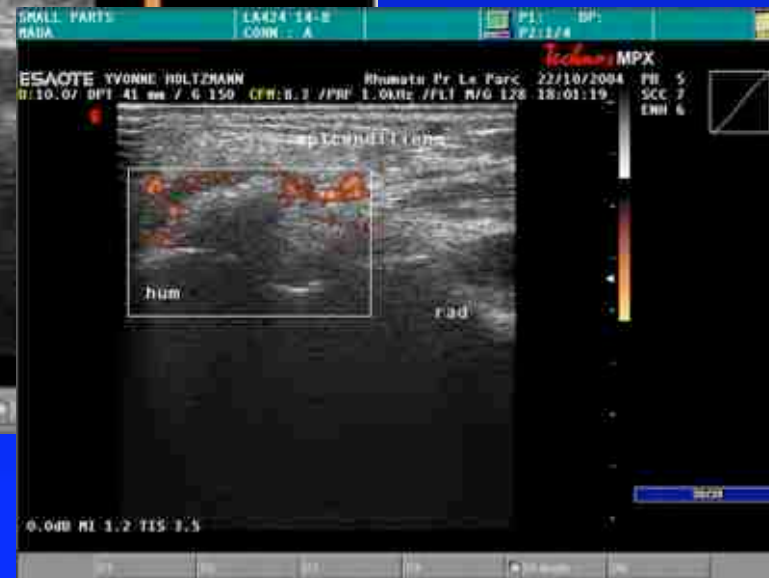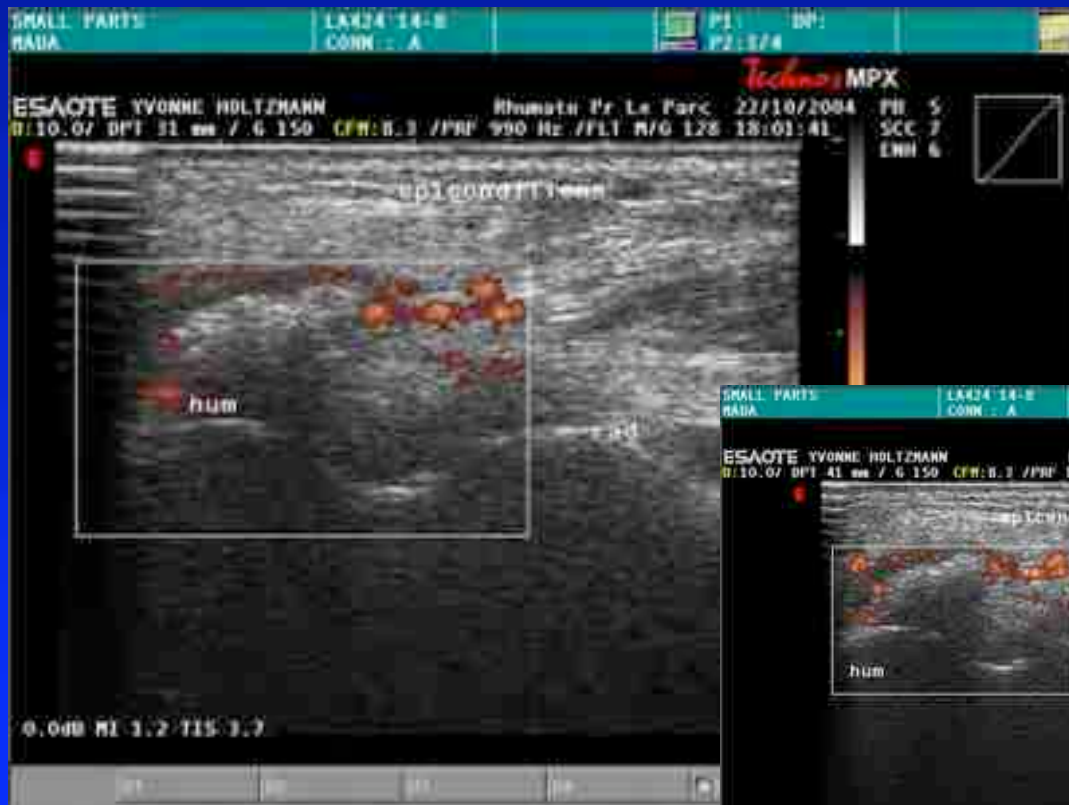Coude tendineux



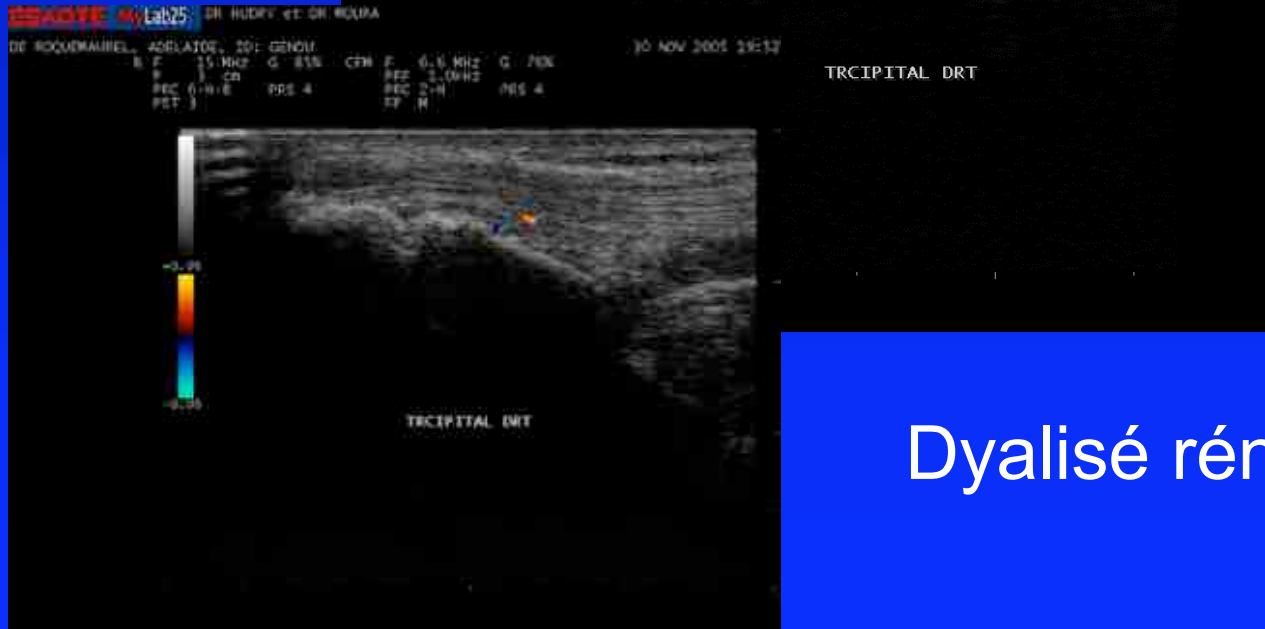
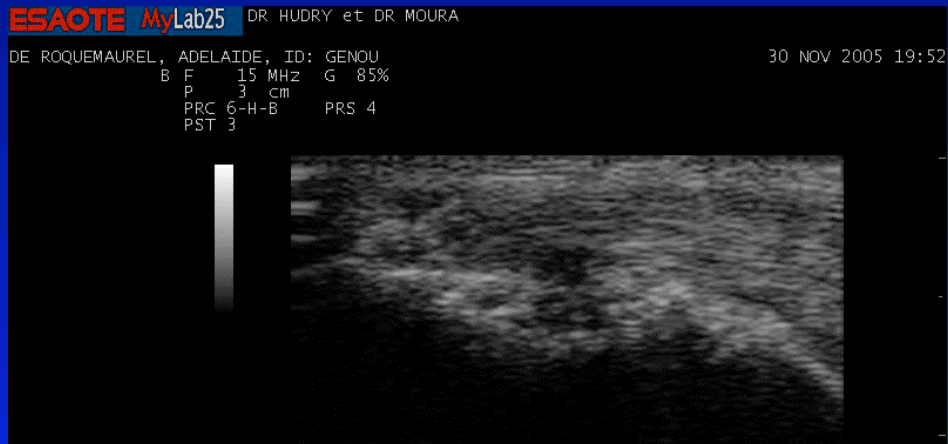
Calcification HA des
épicondyles

→Présentation clinique type pseudo arthrite

Calcification HA Epicondylens



Coude tendineux



Dyalisé rénal

Bursopathie olécraniennne

- Fréquentes
- Gare aux surinfections !

Hyperlaxité ligamentaire (> 6 / 9)

- Dorsiflexion passive du 5° doigt > 90° avec avant bras à plat sur la table
- Pouce contre avant bras (passif)
- Hyperextension du coude > 10°
- Hyperextension genou > 10°
- Main à plat sur le sol

