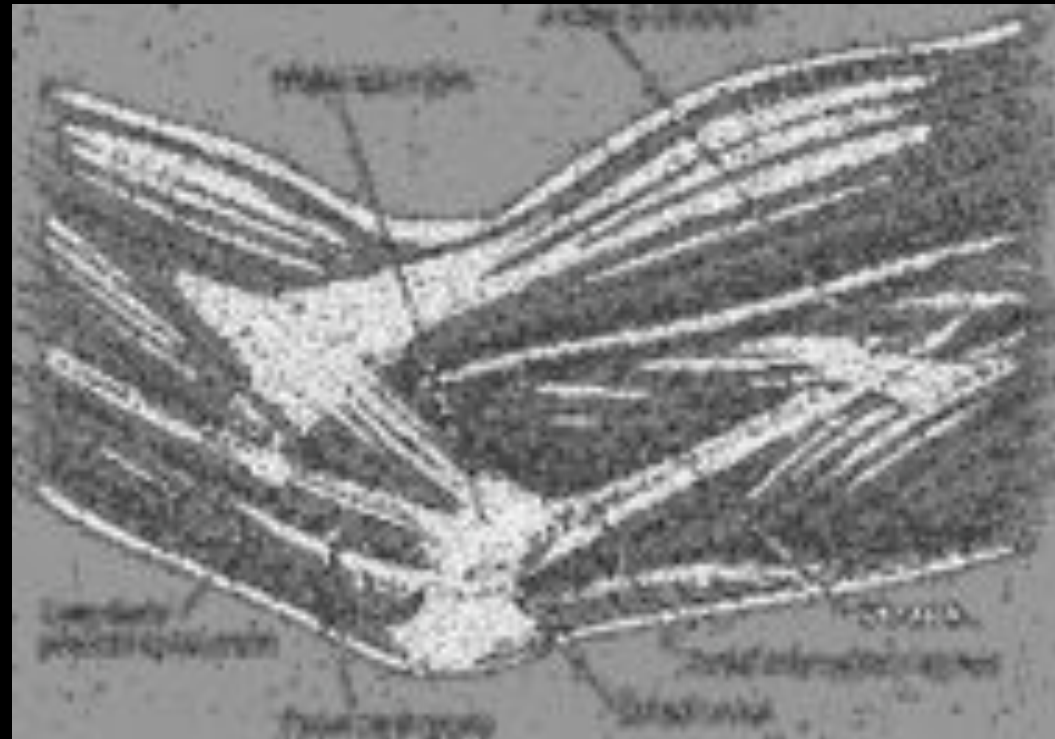


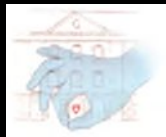

COMPRESSION DU NERF ULNAIRE AU COUDE



Aurore DEBET-MEJEAN

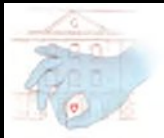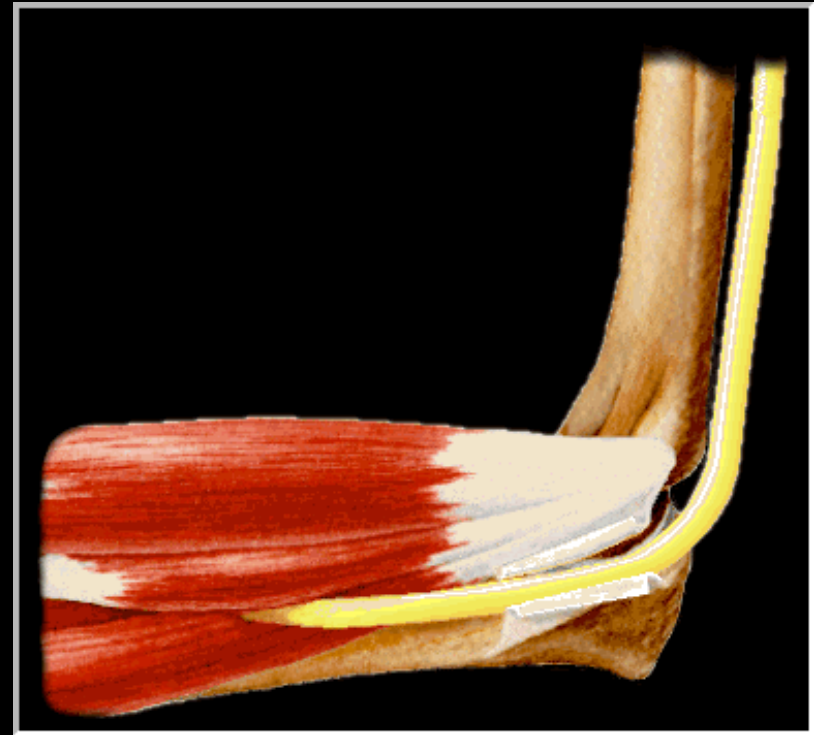
Hôpital Saint Antoine, Paris





COMPRESSION DU NERF ULNAIRE AU COUDE

- 2ième en fréquence
- Libération du nerf ulnaire pratiquée depuis le XIXème
- Nerf superficiel, instable
- Forme primitives (Cubital tunnel syndrome)
- Formes secondaires





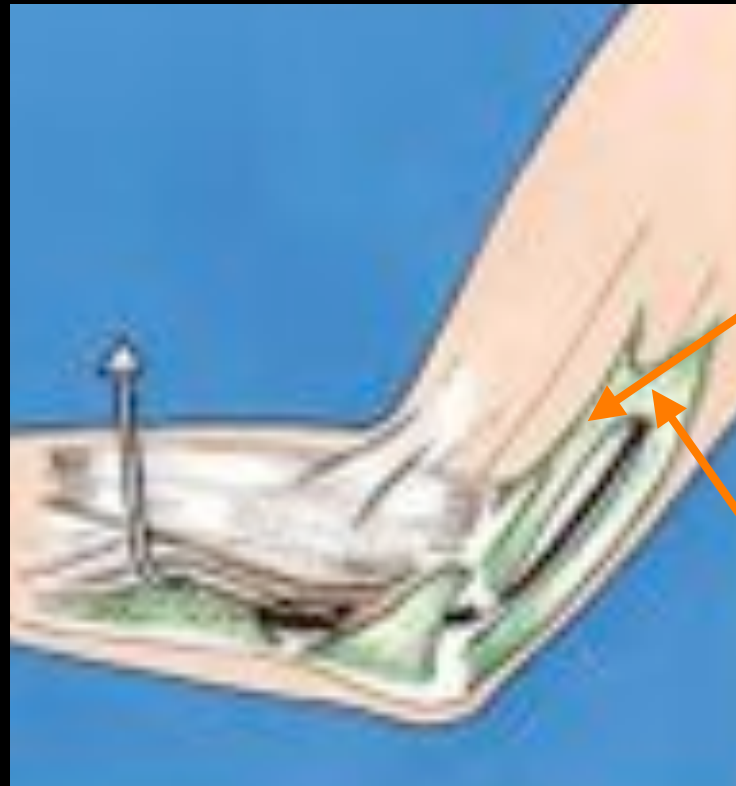ANATOMIE

Structures compressives

C8 D1

Tronc secondaire antéro interne

Traversée de la cloison
intermusculaire 1/3 moyen du bras



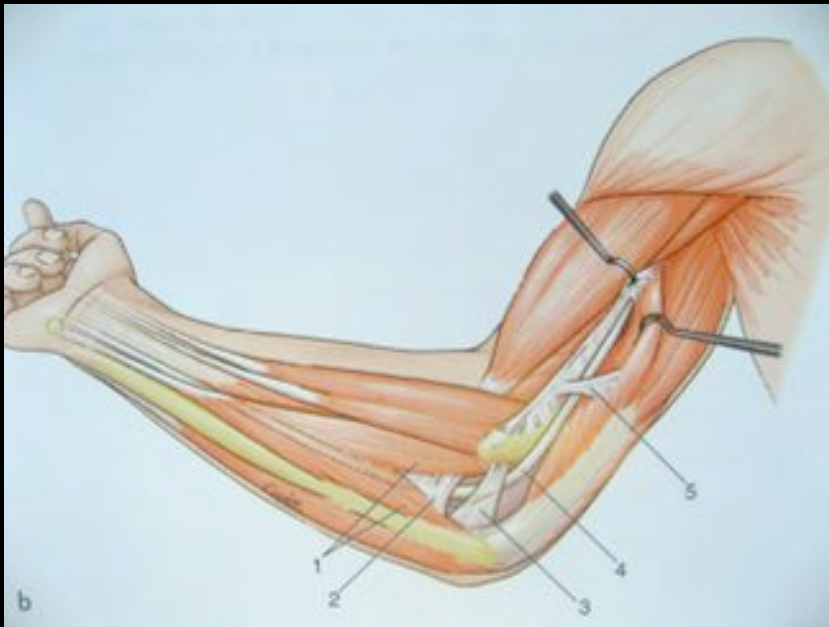
Arcade de Struthers 8 cm de
l'epicondyle médial





ANATOMIE

Structures compressives



Tunnel ulnaire

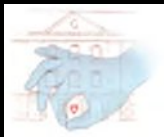- Epicondyle médial
- Olécrane

Plancher : - Ligament latéral interne

- Capsule articulaire

Toit : -Rétinaculum du tunnel ulnaire ou ligament arqué (muscle epitrochléo anconéen evt)

-partie proximale des chefs du FUC





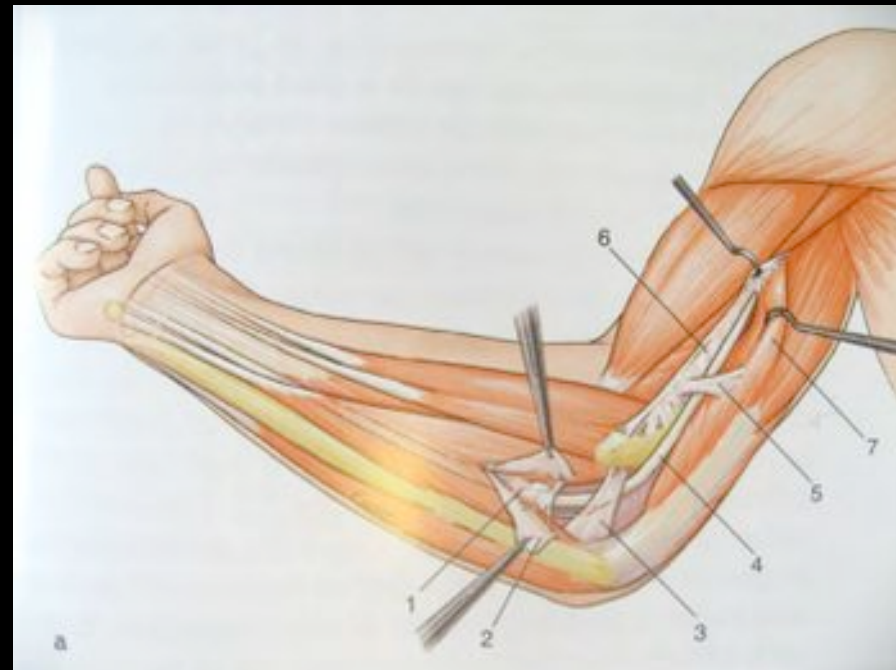
ANATOMIE

Structures compressives

Fascia d'Osborne :
épaississement du
fascia à la réunion des
chefs du FUC

Arcade d'Amadio :

Aponévrose entre chef
huméral du FUC et
FCS





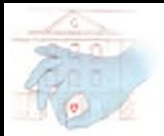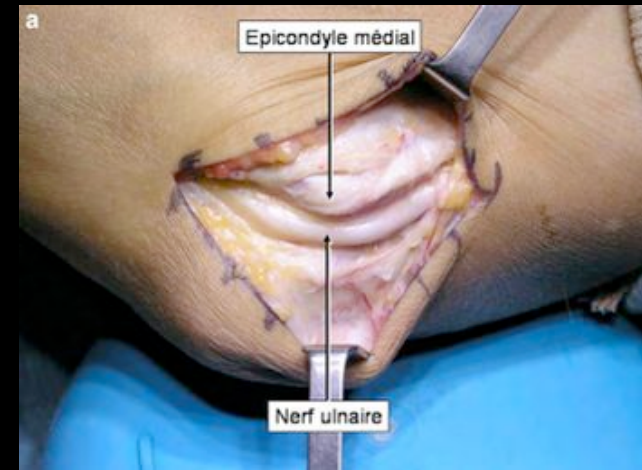
PHYSIOPATHOLOGIE

FLEXION DU COUDE

- Allongement du rétinaculum du tunnel ulnaire-tension maximale
- Triceps repousse le nerf en avant
- Bombement du ligament collatéral médial



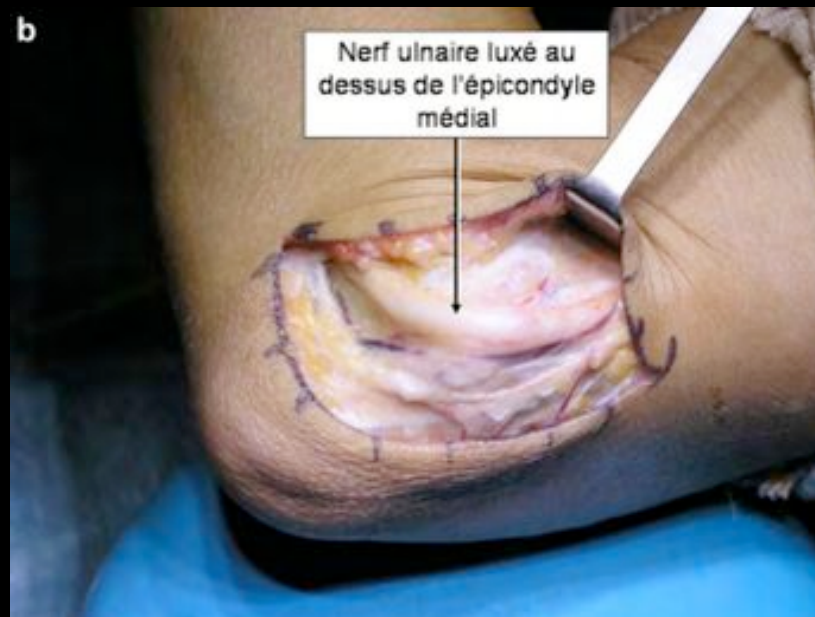Compression physiologique du
nerf en flexion du coude





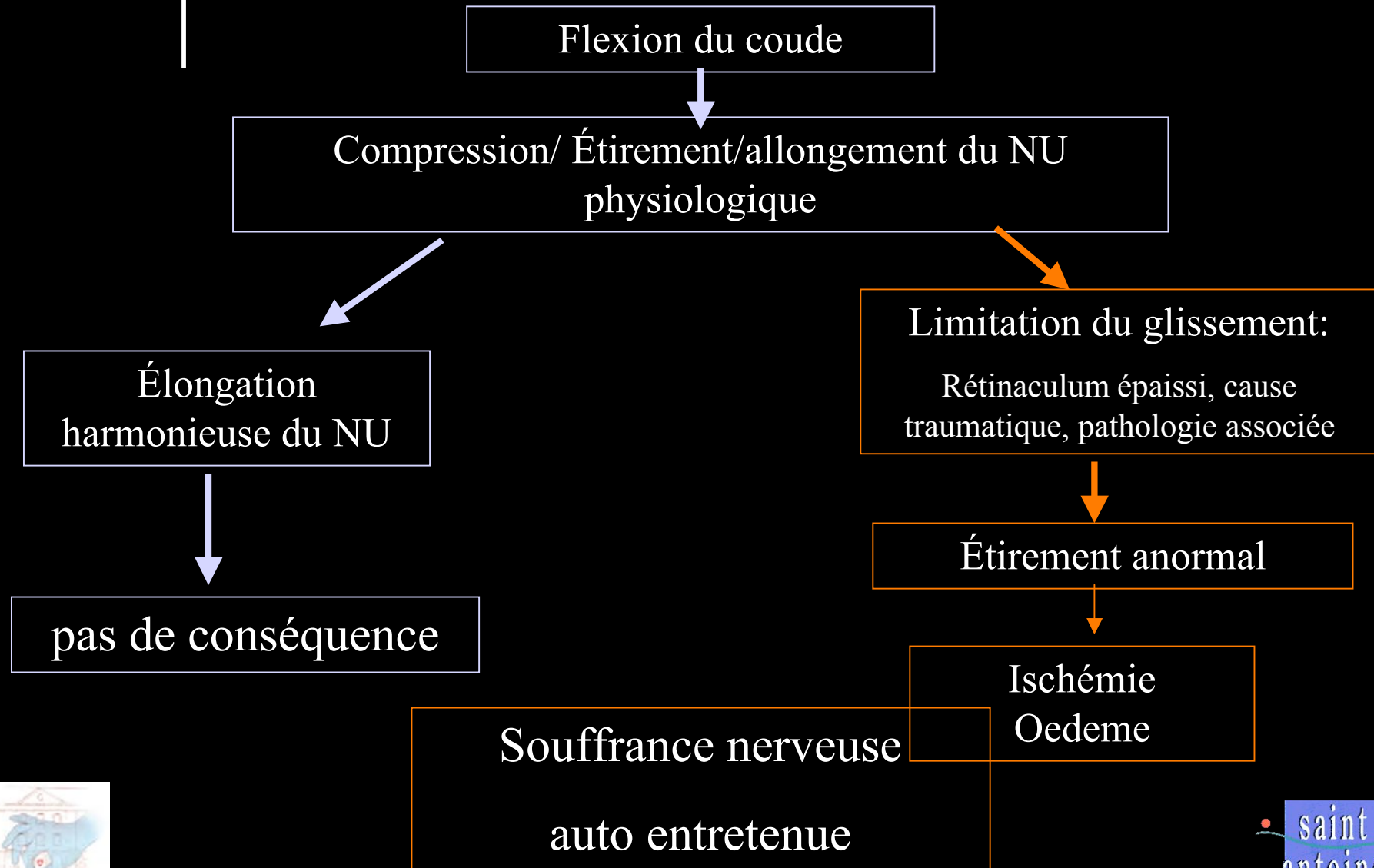
PHYSIOPATHOLOGIE

Tendance à la subluxation du nerf en avant
chez certains patients (16.2% pop normale Childress)





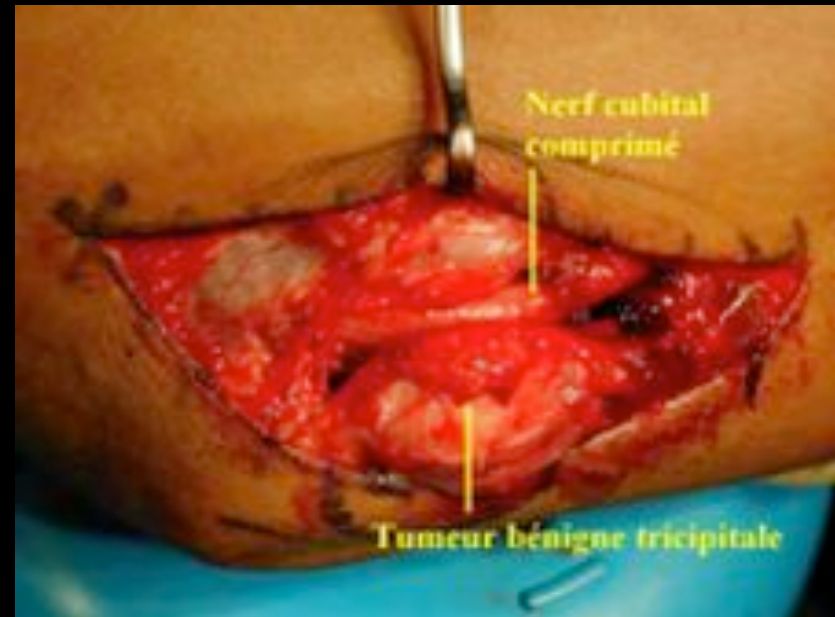
PHYSIOPATHOLOGIE





ETIOLOGIE

- Formes post traumatiques
- Formes secondaires à une pathologie associée
- Formes primitives





ETIOLOGIE

Formes traumatiques

Contusion directe

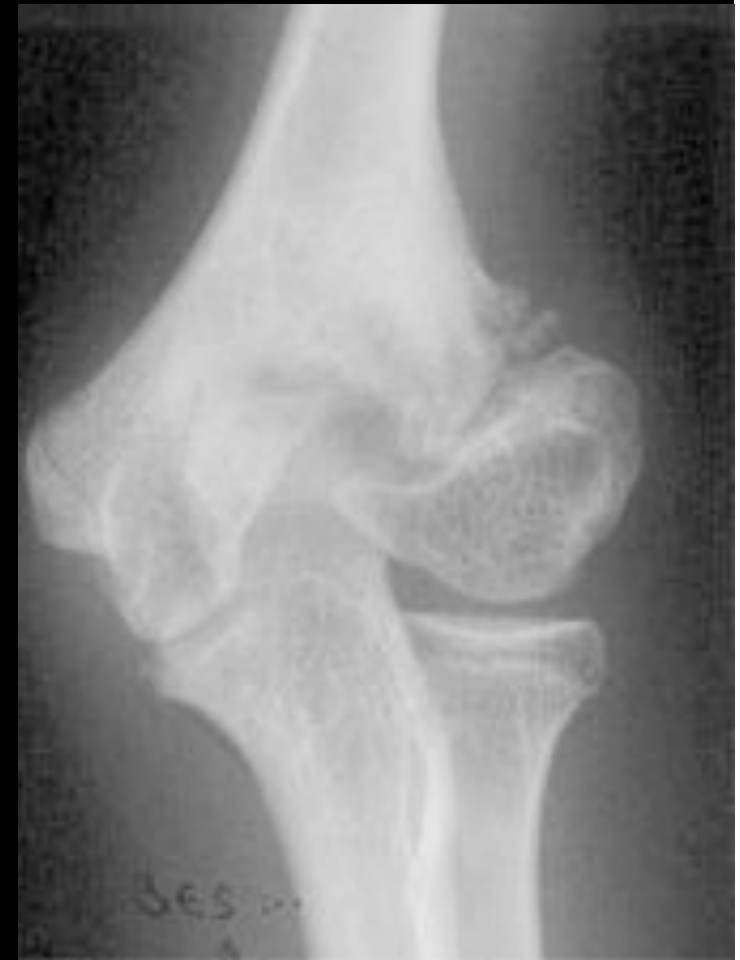Garrot prolongé

Fracture et luxation du coude

Appui prolongé

Cal vicieux

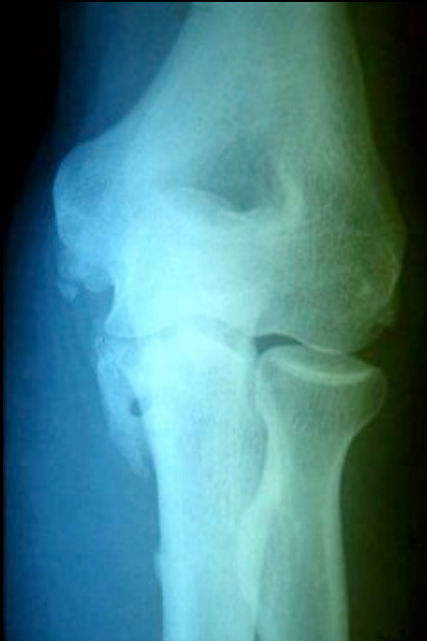Cubitus valgus





ETIOLOGIE

Formes secondaires à une pathologie associée



Compression extrinsèque:

Prolifération synoviale Polyarthrite rhumatoïde

Kystes synoviaux

Ostéochondromatose

Augmentation de volume du contenu du tunnel :

Tumeurs nerveuses et des parties molles





ETIOLOGIE

Formes primitives

Syndrome du Tunnel cubital (1957 Osborne)

Terrain : affection rénale, ethylisme chronique

Hyper utilisation du coude:

- Activité sportive (baseball)
- Activité professionnelle

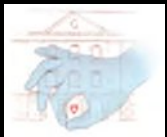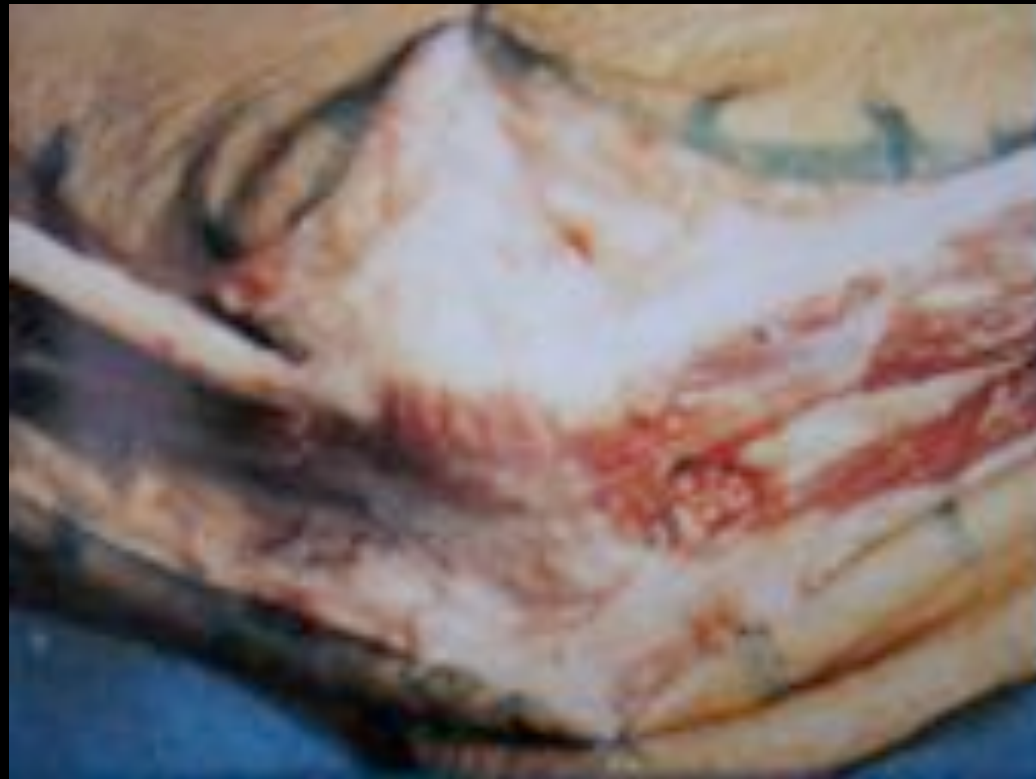Facteurs anatomiques incriminées : muscle epitrochléo olecranien, chef médial du triceps, arcade de Struthers, septum intermusculaire.





ETIOLOGIE

- Muscle epithrocléo olecranien



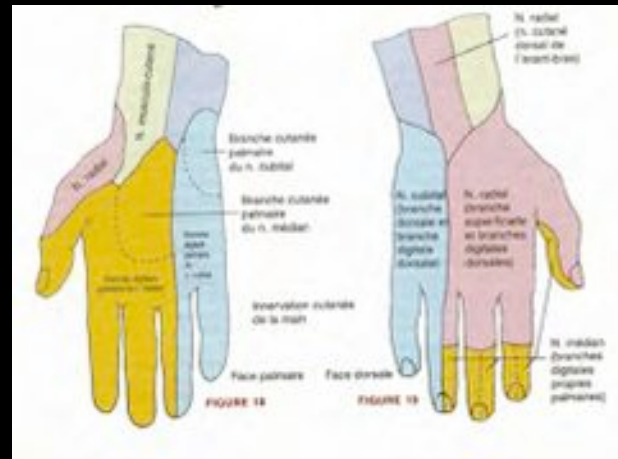


CLINIQUE

- **Composante sensitive**

Paresthésies positionnelles à recrudescence nocturne, douleurs

Recherche de tb sensitifs objectifs par le test de Weber





CLINIQUE

- **Composante motrice**

Maladresse

Prise de force au Dynamomètre de Jamar

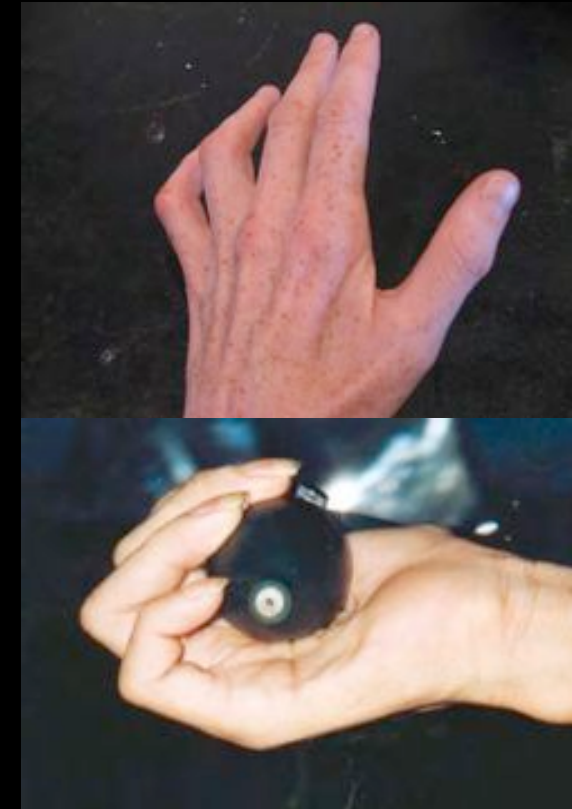Pinch test

Signe de Froment, signe de Wartenberg

Crossing finger test

Manœuvre de Bouvier (flexion en volet)

Rarement atteinte du FCU et FDP


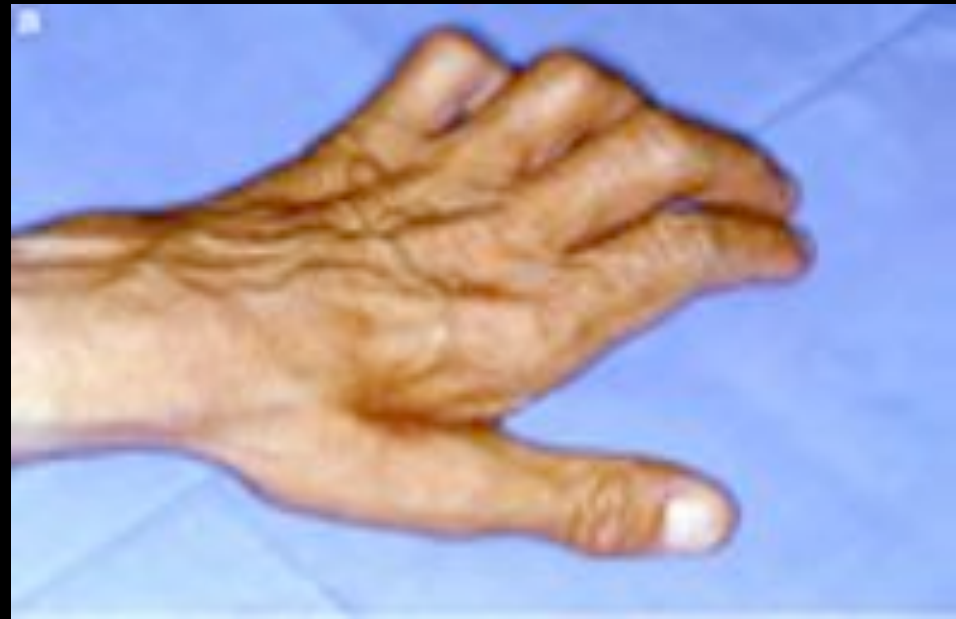
Amyotrophie, griffe ulnaire → Main du prédicateur





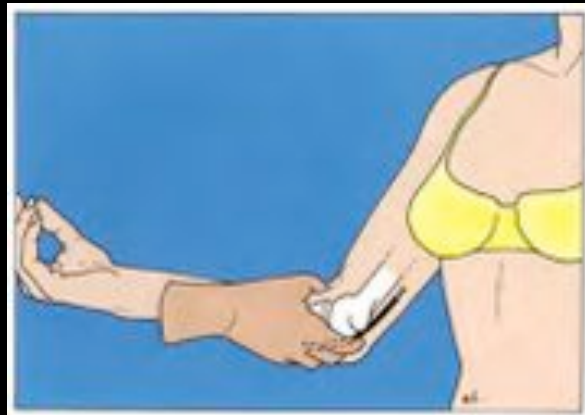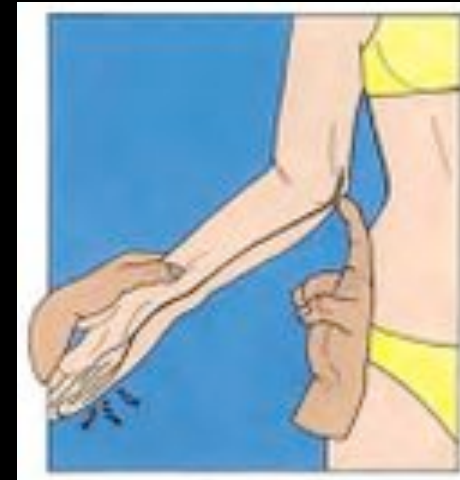CLINIQUE





CLINIQUE

- Signe de Tinel



- Elbow flexion test

Coude en flexion supination, poignet en extension

Abduction de l'épaule

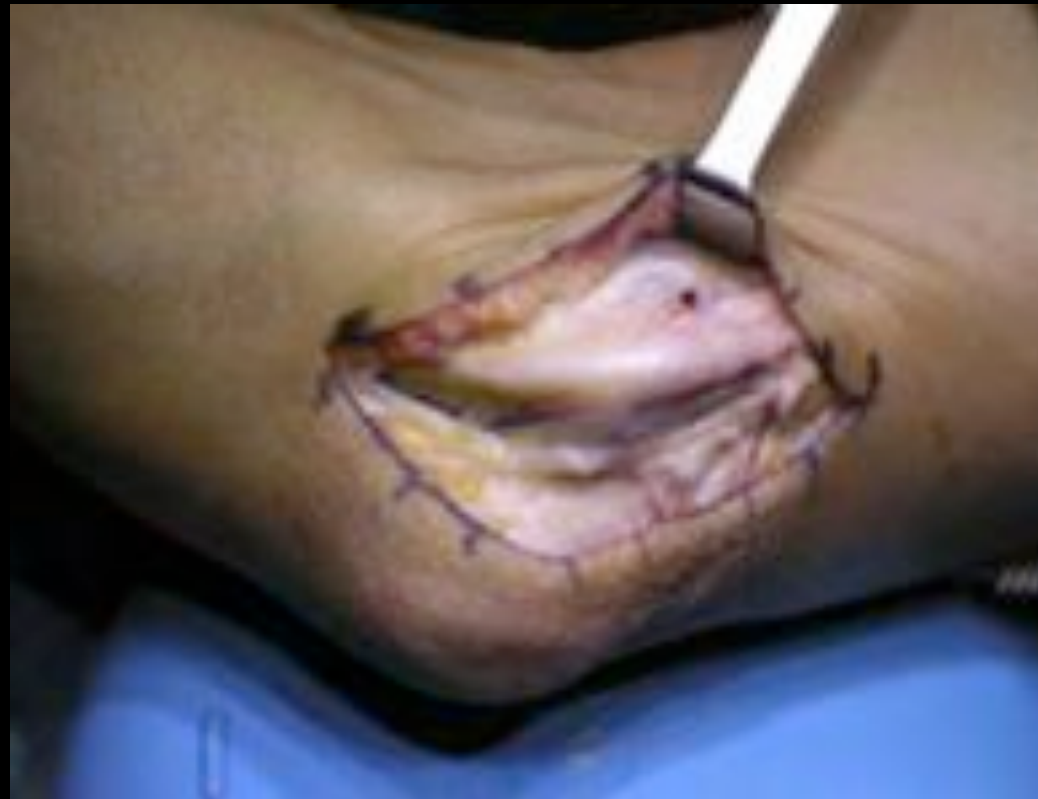(Positif chez 24% des sujets sains)





CLINIQUE

- Rechercher une instabilité du nerf dans la gouttière en flexion





CLINIQUE

Formes cliniques

- Formes douloureuses, paresthésiantes
- Formes amyotrophiantes d'évolution insidieuse et rapide
- Formes aiguës de récupération rapide





CLASSIFICATION

Classification de Mac Gowan

Table 1. McGowan's Preoperative Grading Scale	
Grade I	Mild symptoms, intermittent paresthesias/hypoesthesias, no motor changes
Grade II	Persistent symptoms of paresthesias/hypoesthesias, varying degrees of mild weakness/atrophy of ulnar innervated muscles
Grade III	Persistent sensory symptoms, marked atrophy or weakness



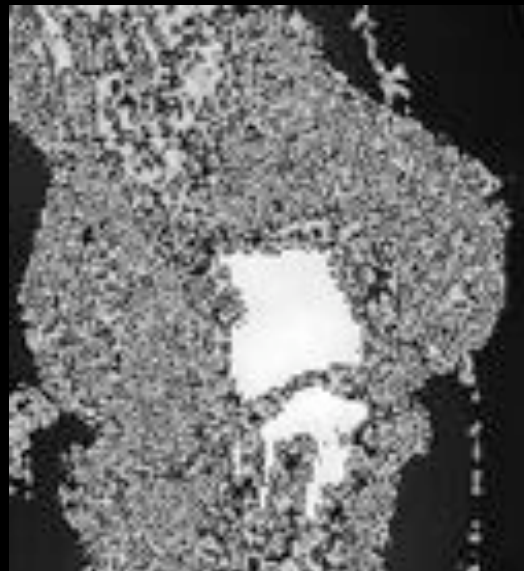


EXAMENS COMPLEMENTAIRES

Radiographie :

Arthrose, ostéophytose, malformation, cubitus valgus

Pseudarthrose de l'épicondyle médial






EXAMENS COMPLEMENTAIRES

Echographie :

- modification du diamètre du nerf



- Causes tumorales, muscle epitrochléo olecranien





EXAMENS COMPLEMENTAIRES

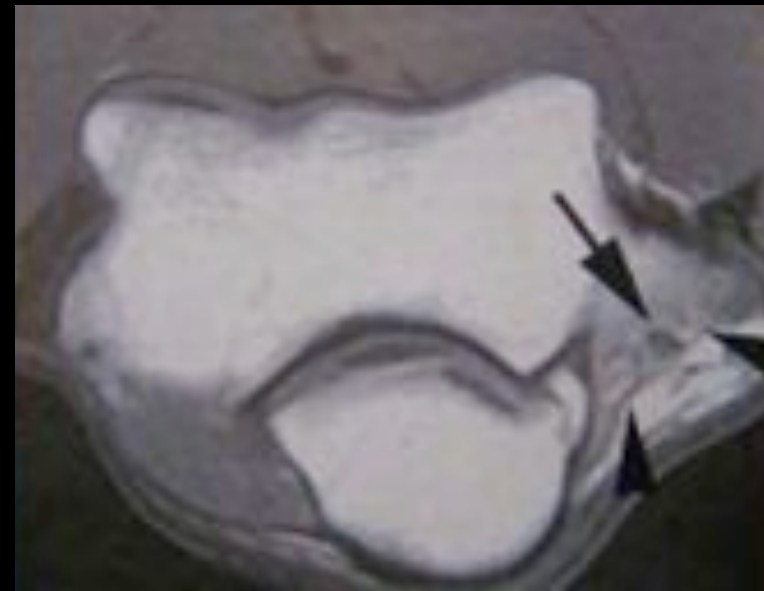IRM

Examen de 2ième intention

Visualiser des signes de compression

Recherche d'une cause tumorale

En cas d'échec de la libération





EXAMENS COMPLEMENTAIRES

EMG

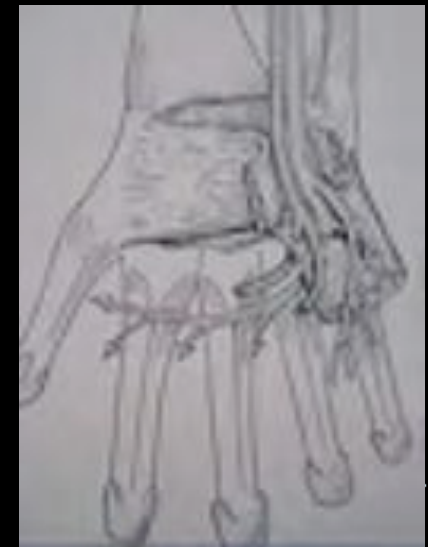- Examen essentiel
- Confirme le diagnostic et le site de la compression
- Recherche d'un 2ième site de souffrance
- Importance et ancienneté de l'atteinte
- Apprécier les chances de récupération
- Mesure en flexion de coude
- Ralentissement des vitesses de conduction





DIAGNOSTICS DIFFERENTIELS

- Pathologies médullaires : tumeurs, syringomyélie, SLA
- Compression radiculaire C8 T1 par arthrose ou hernie discale
- Syndrome du défilé cervico thoracique
- Compression du nerf ulnaire dans le Guyon


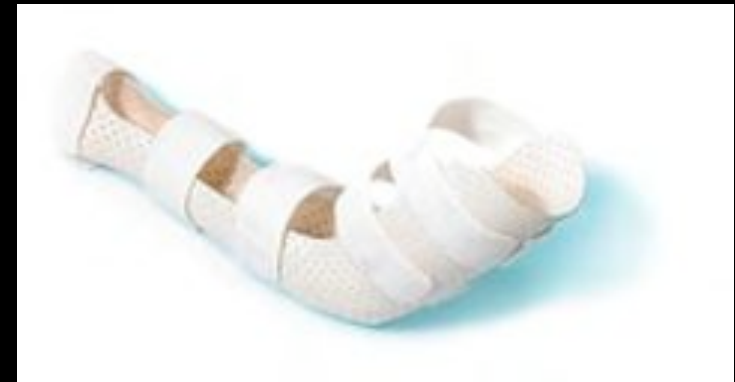


TRAITEMENT

Traitement médical

- en cas de symptômes intermittents
- AINS
- Orthèse de repos nocturne à 30° de flexion
- Modifications des habitudes gestuelles
- Adaptation du poste de travail





TRAITEMENT

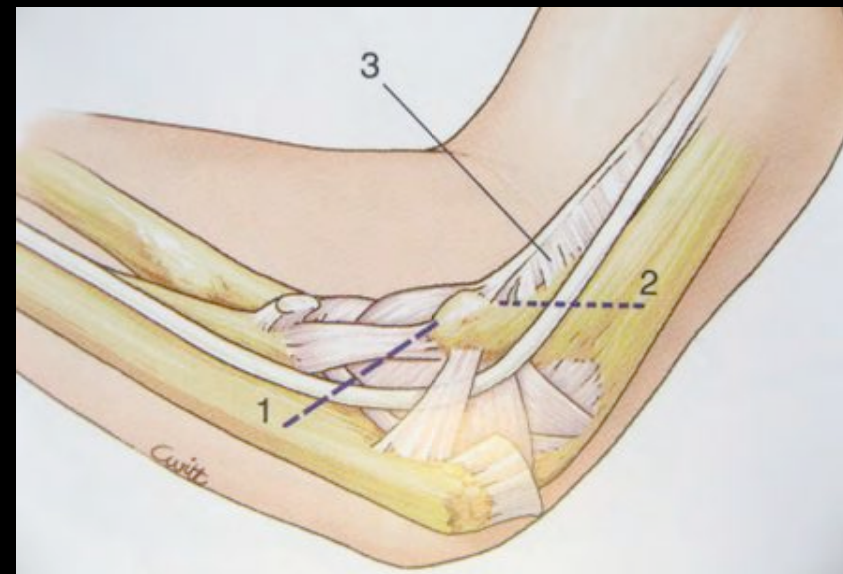
Neurolyse simple

Section des différentes structures compressives

Respect des branches motrices

Respect de la vascularisation

Ne pas déstabiliser le nerf



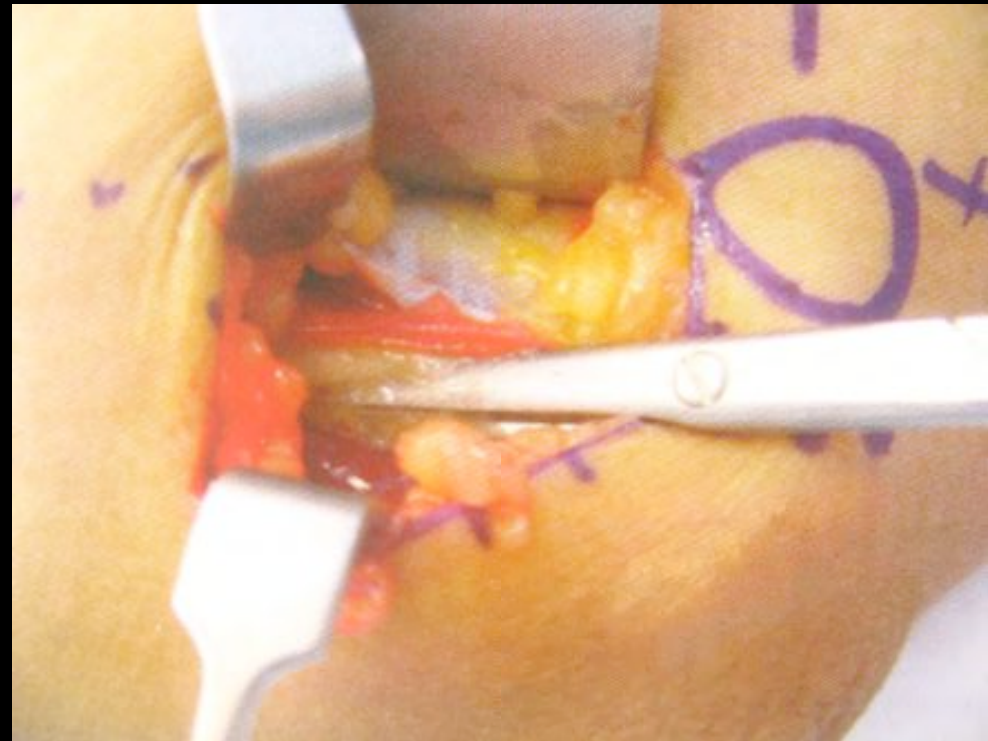


TRAITEMENT

Neurolyse simple

Section du fascia d'Osborne

Section de l'arcade d'Amadio



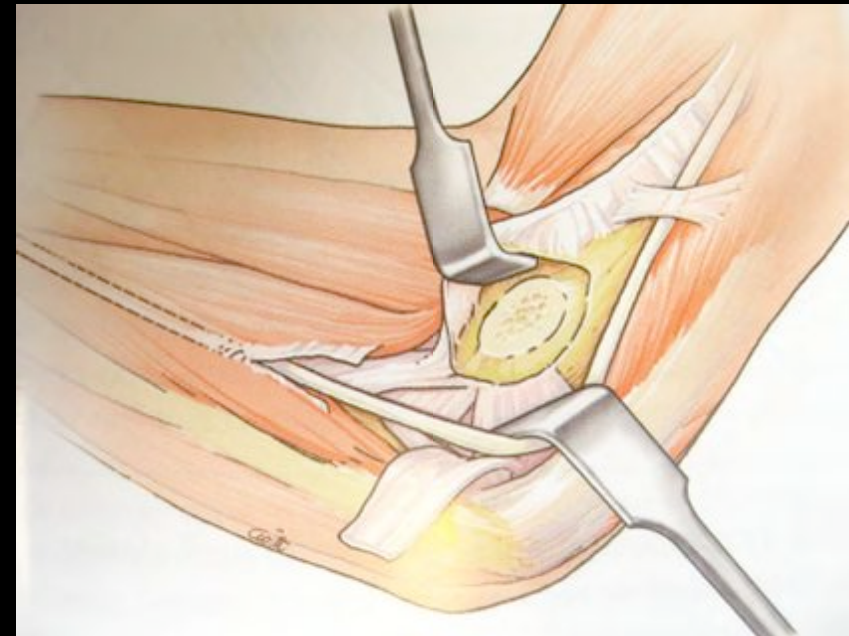


TRAITEMENT

Epicondylectomie médiale

Diminuer la course du nerf et la pression imposée par les mouvements de flexion

Réalisation délicate (excès LLI, défaut conflit)





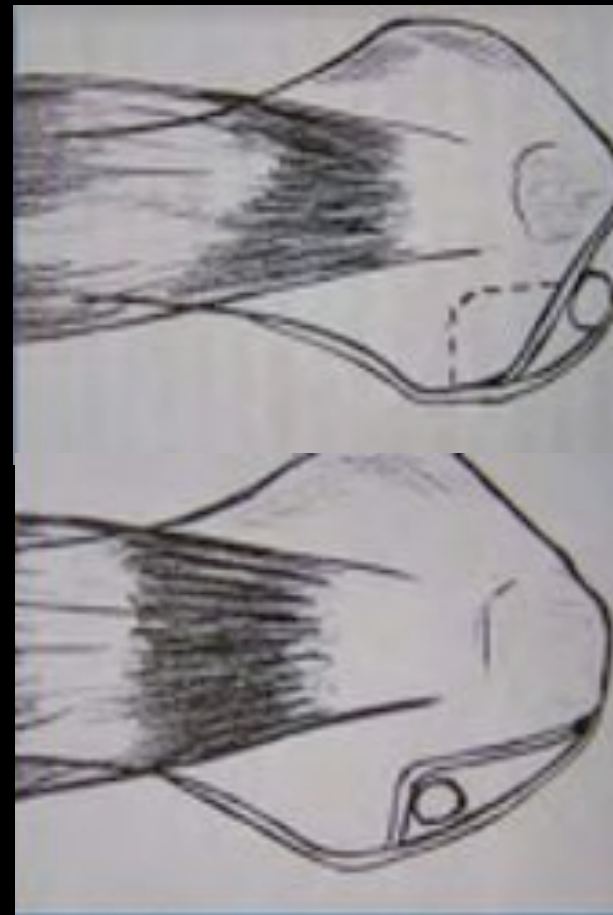
TRAITEMENT

Epicondylectomie médiale partielle frontale

Ostéotomie qui enlève la partie postérieure de l'épicondyle

Gouttière creusée à la pince gouge

(Leviet 1991)





TRAITEMENT

TRANSPOSITIONS DU NERF ULNAIRE

Principe:

Passage du nerf en avant de l'épicondyle

Diminue la tension et l'étirement

Indications

Echec de la neurolyse simple

Déformation du coude

Nerf instable

Inconvénients :

Dissection extensive, dévascularisation

Lésion du nerf cutané antébrachial médial

Sacrifices des branches articulaires

Risque de création d'un nouveau site de compression





TRAITEMENT

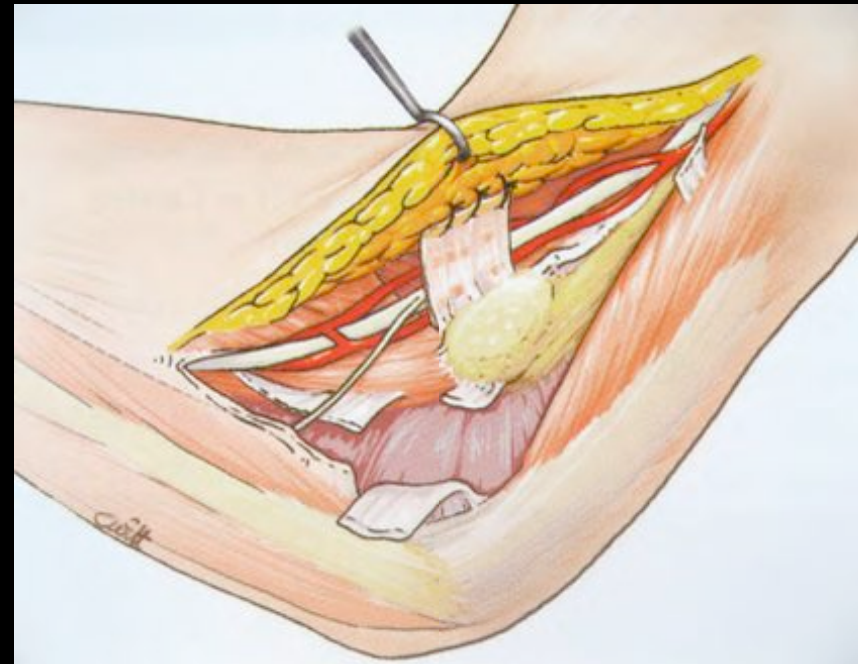
Transposition sous cutanée

Voie d'abord longue

Libération extensive

(arcade de Struthers et cloison
intermusculaire)

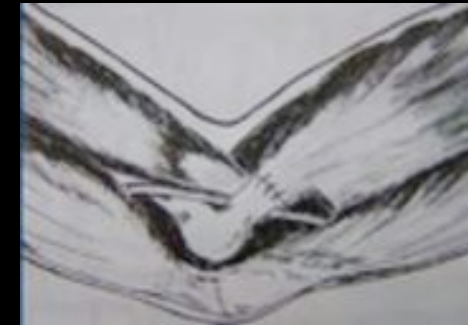Stabilisation par un lambeau aponévrotique
ou graisseux





TRAITEMENT

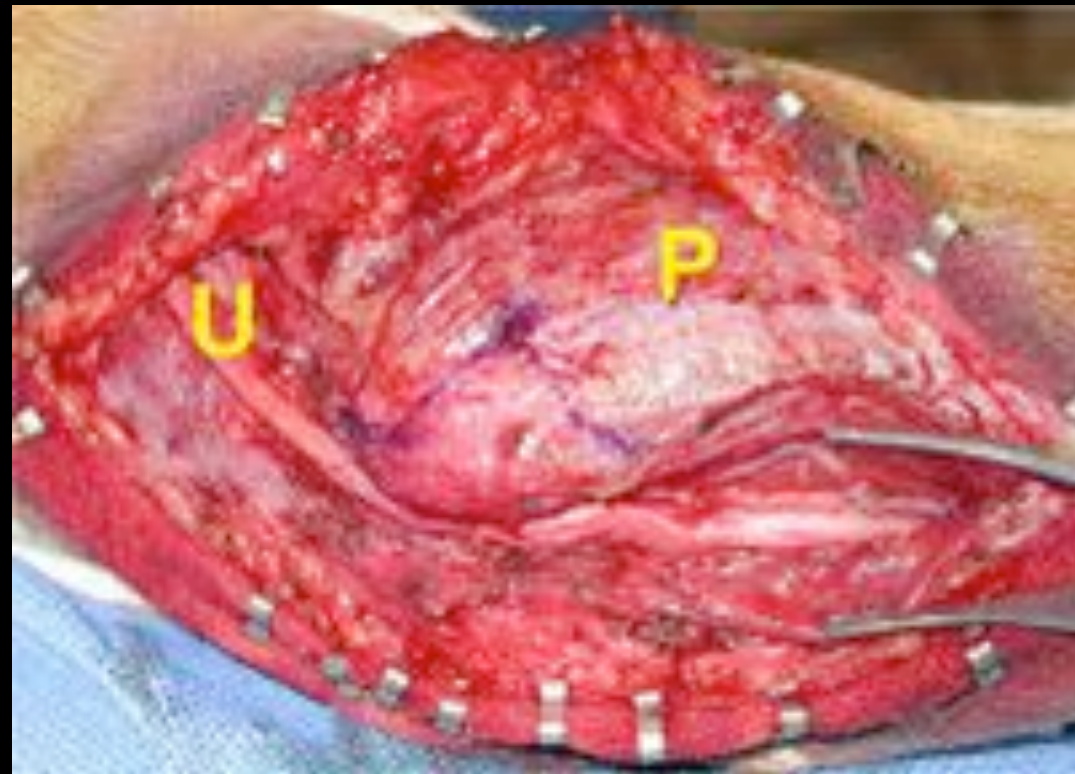
Transposition sous musculaire



Section en Z des
epicondyliens médiaux
PT, PL, FCR

Risque de flossum

Rupture musculaire

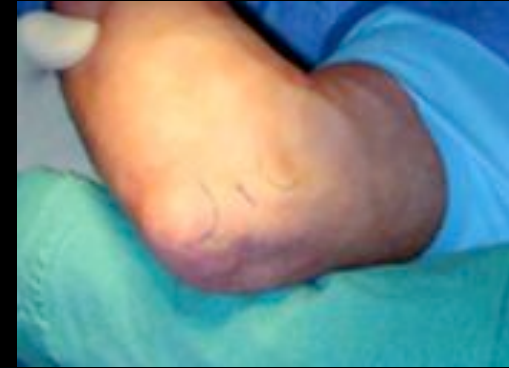



TRAITEMENT

Neurolyse endoscopique

(Tsai 1995)



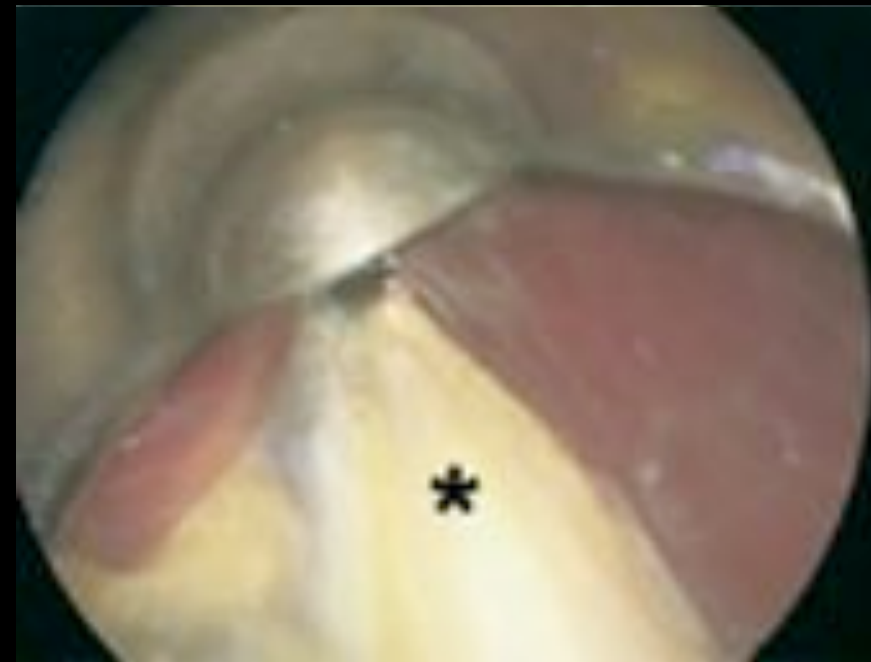Bons résultats

Incision de 3 cm

Moindre rançon cicatricielle

Préserve les nerfs brachial et antébrachial cutanés internes

Branches articulaires et vascularisation (Desmoineaux)



Ahcan (2007)

• saint
antoine

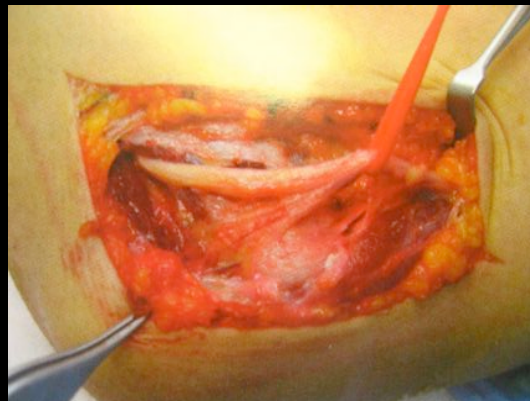
CONCLUSION

Absence de consensus : pas de diff dans la littérature

Neurolyse simple en 1ère intention (développement de l'endoscopie)

Transposition en cas d'échec, instabilité ou déformation importante du coude

Facteur pronostic : amyotrophie intrinsèque, intervenir avant





REFERENCES

- Christian Dumontier Examen du coude Maîtrise orthopédique
- Pierre Desmoineaux Compression du nerf ulnaire au coude
- Eric Roulot Les syndromes canauxaires autour du coude Revue du Rhumatisme 2007
- Le nerf ulnaire au coude Chirurgie de la Main 200
- Chirurgie de la Main Michel Merle Les syndromes canauxaires

