

# LES SCOLIOSES

QUELS EXAMENS?

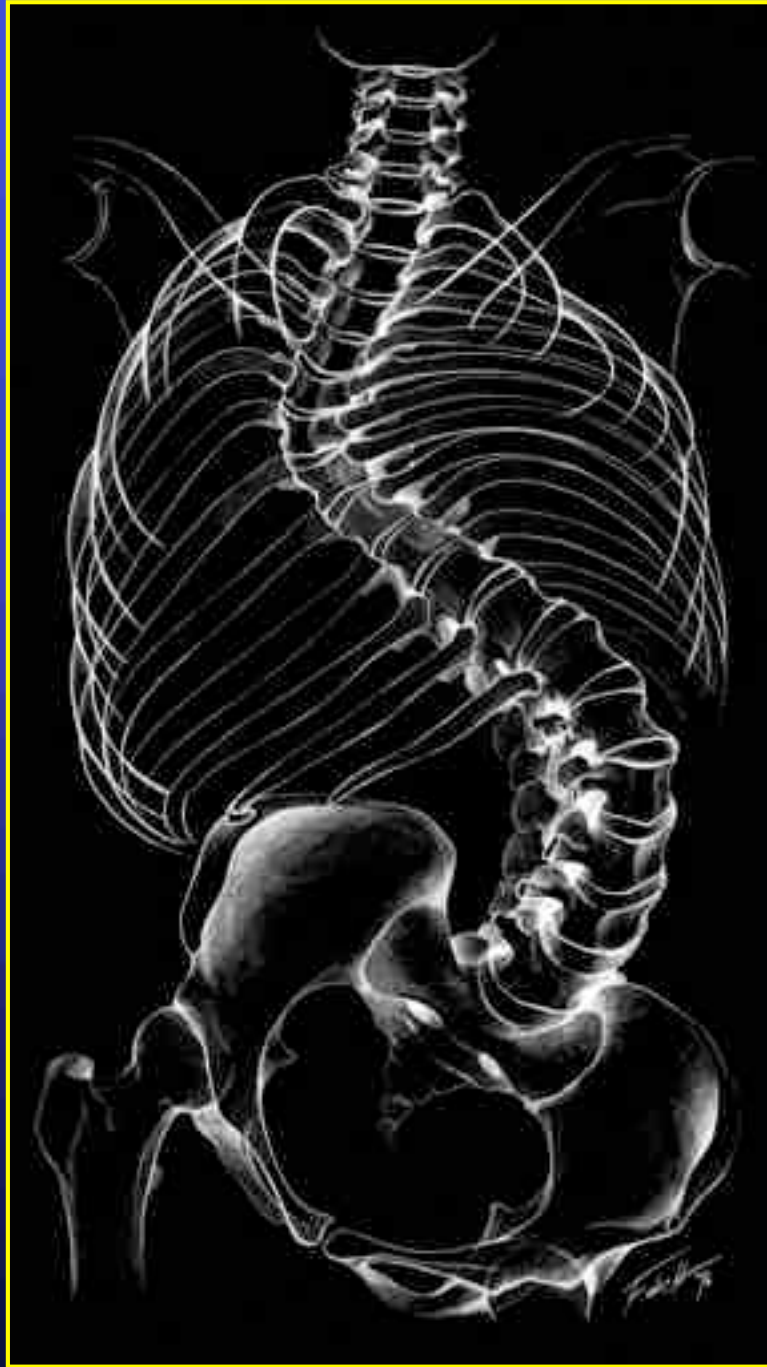
QUAND?

COMMENT?



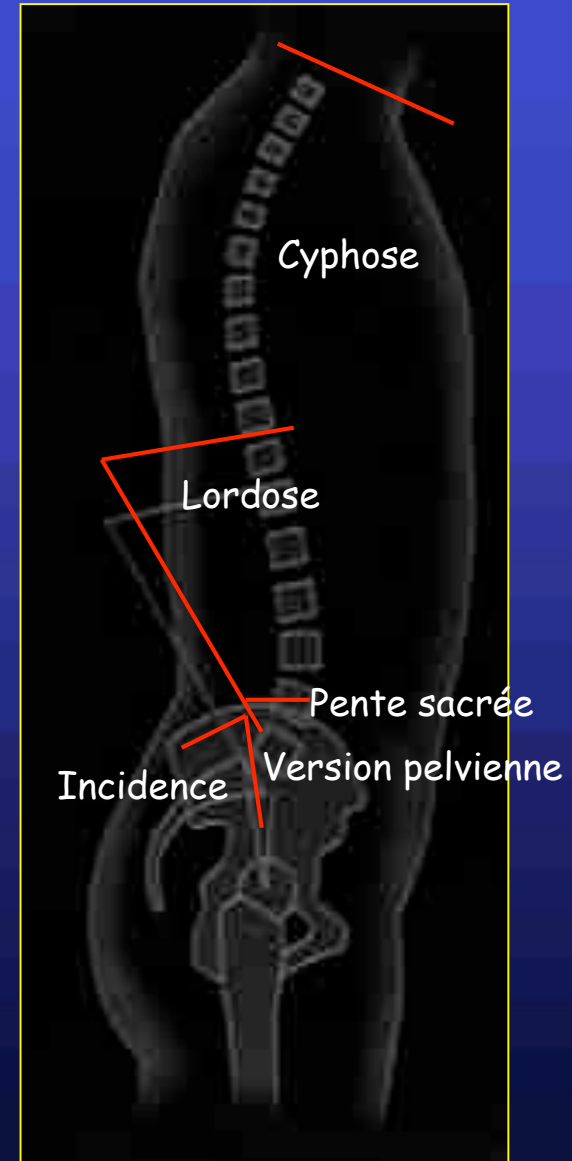
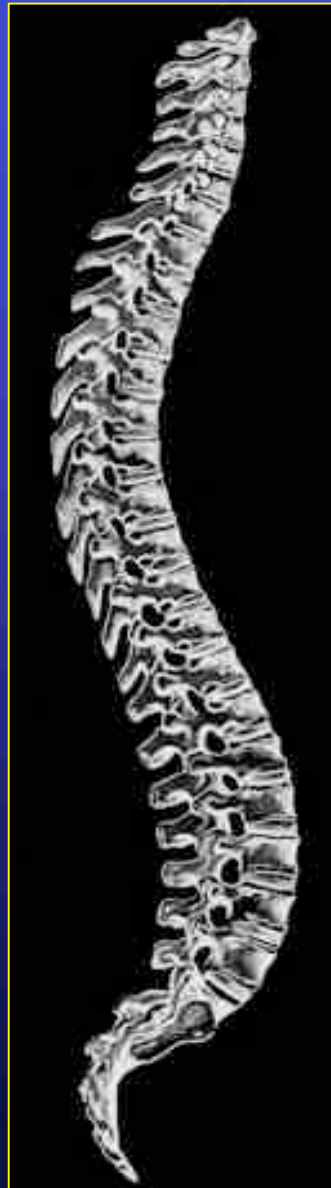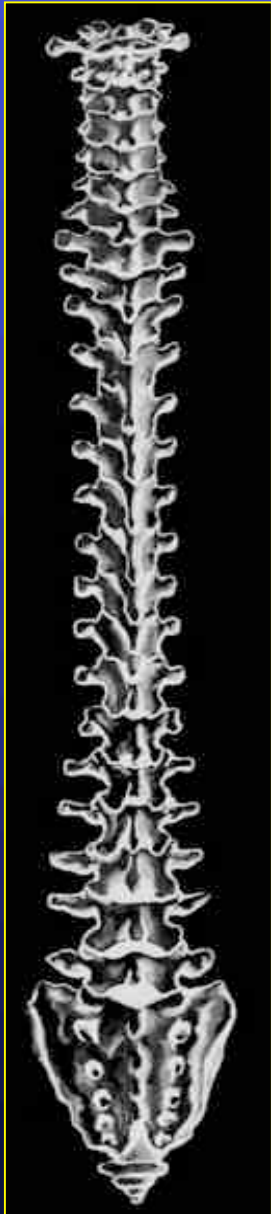
P. Mary, H. Ducou-le-pointe

Hôpital d'enfants A. Trousseau Paris



# SCOLIOSE DEFORMATION 3D

# Le rachis normal



# Les cinq questions

Est ce bien une scoliose?

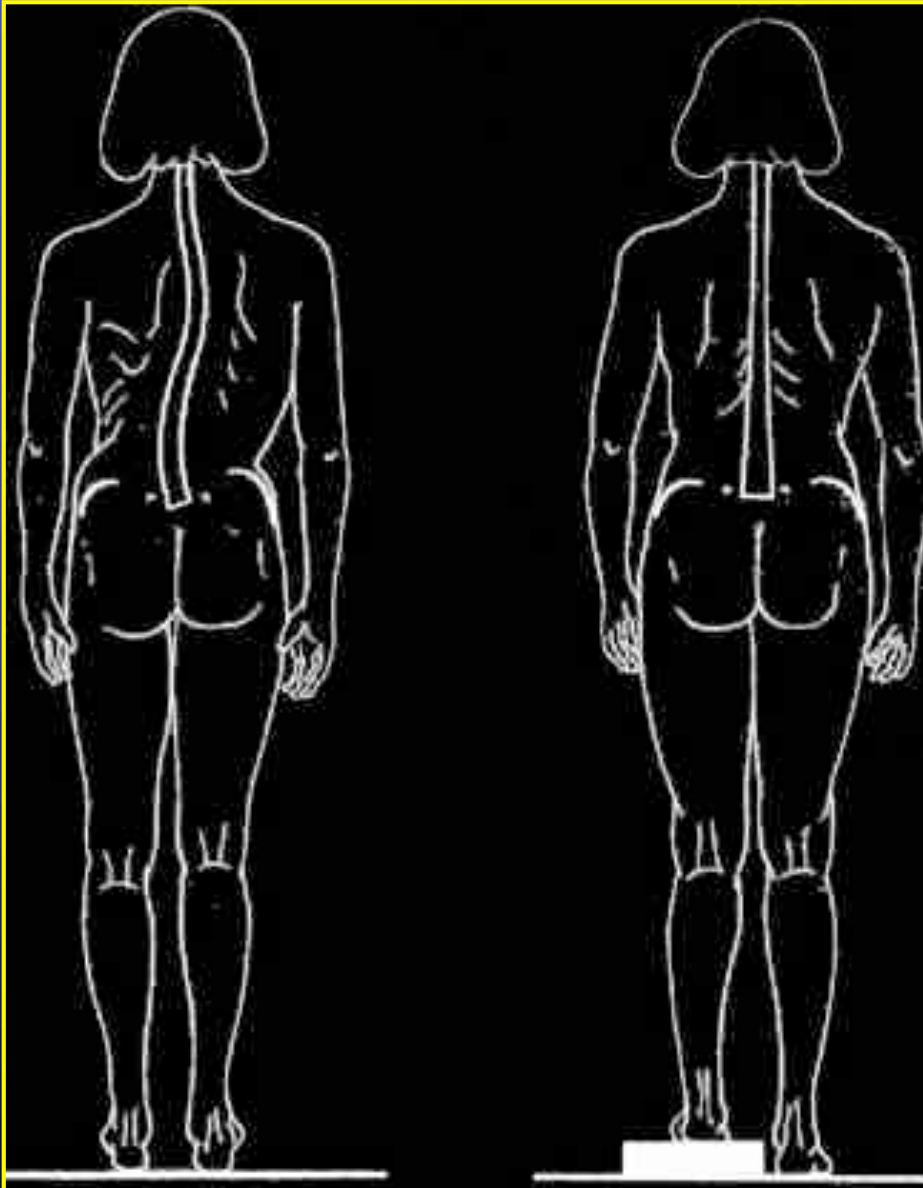
Quels sont ces caractéristiques?

A quel moment de la croissance se situe t on?

Quel est le potentiel évolutif?

Quel traitement proposé?

# LES ATTITUDES SCOLIOTIQUES



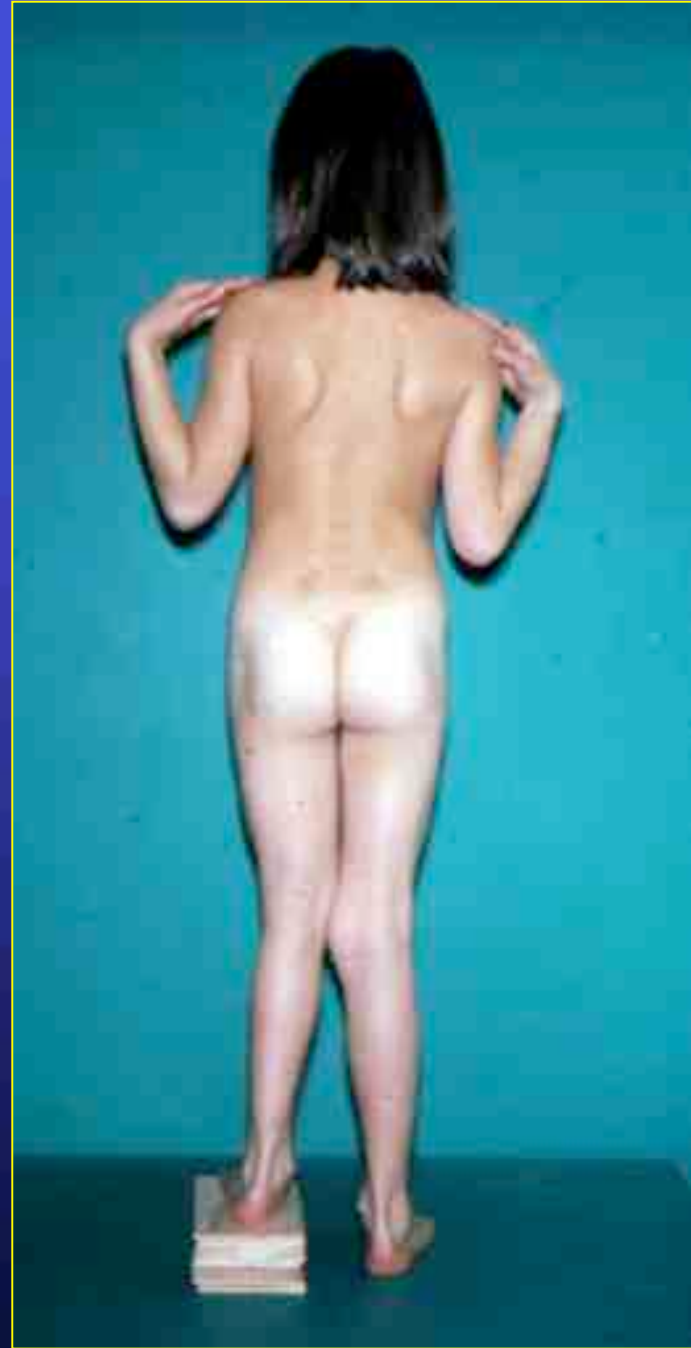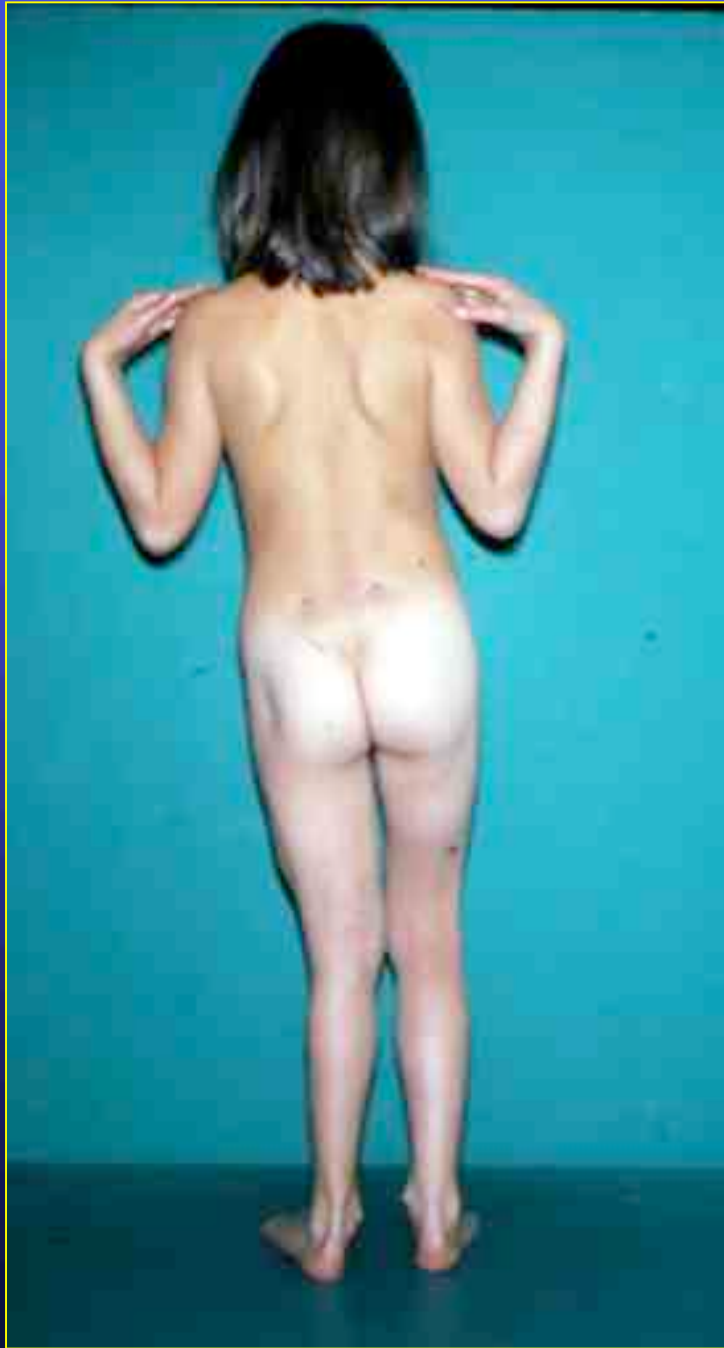EQUILIBRER LE BASSIN

PAS DE ROTATION VERTEBRAL

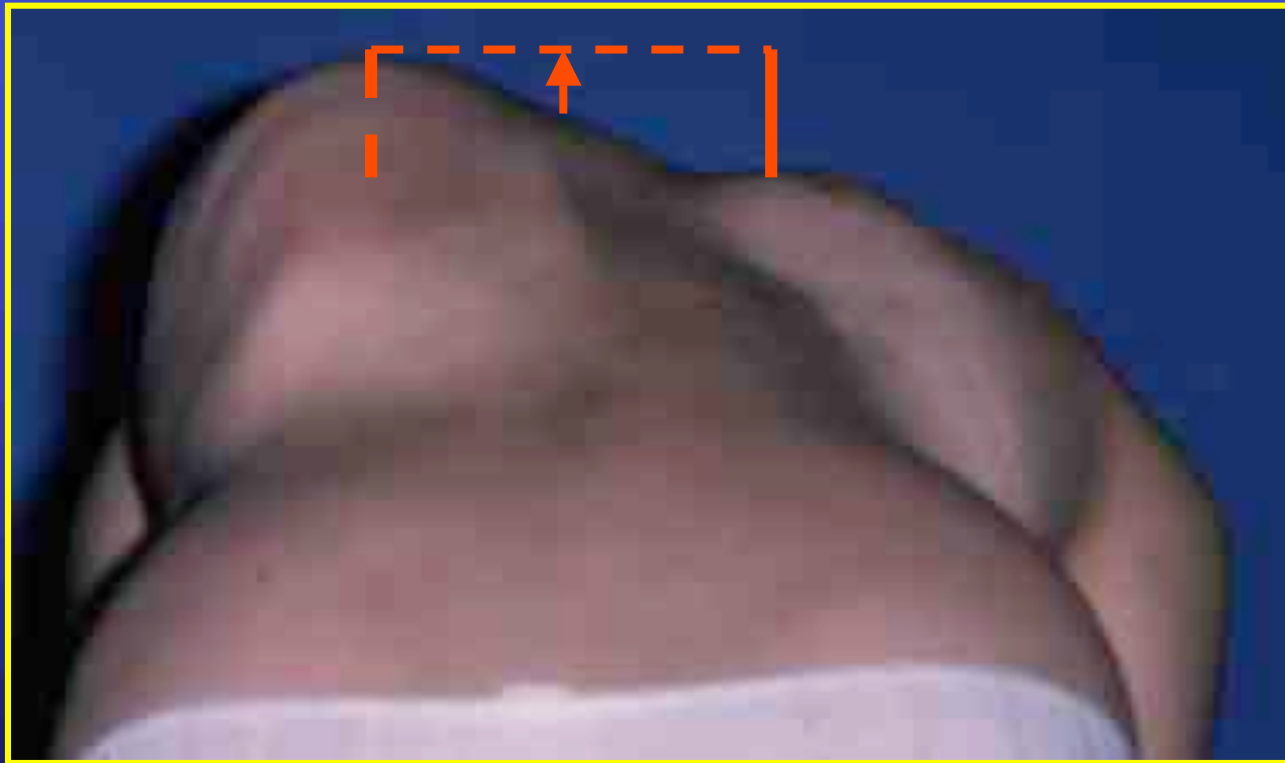
DISPARAÎT SUR UN CLICHE  
EN DECUBITUS

→ ILMI

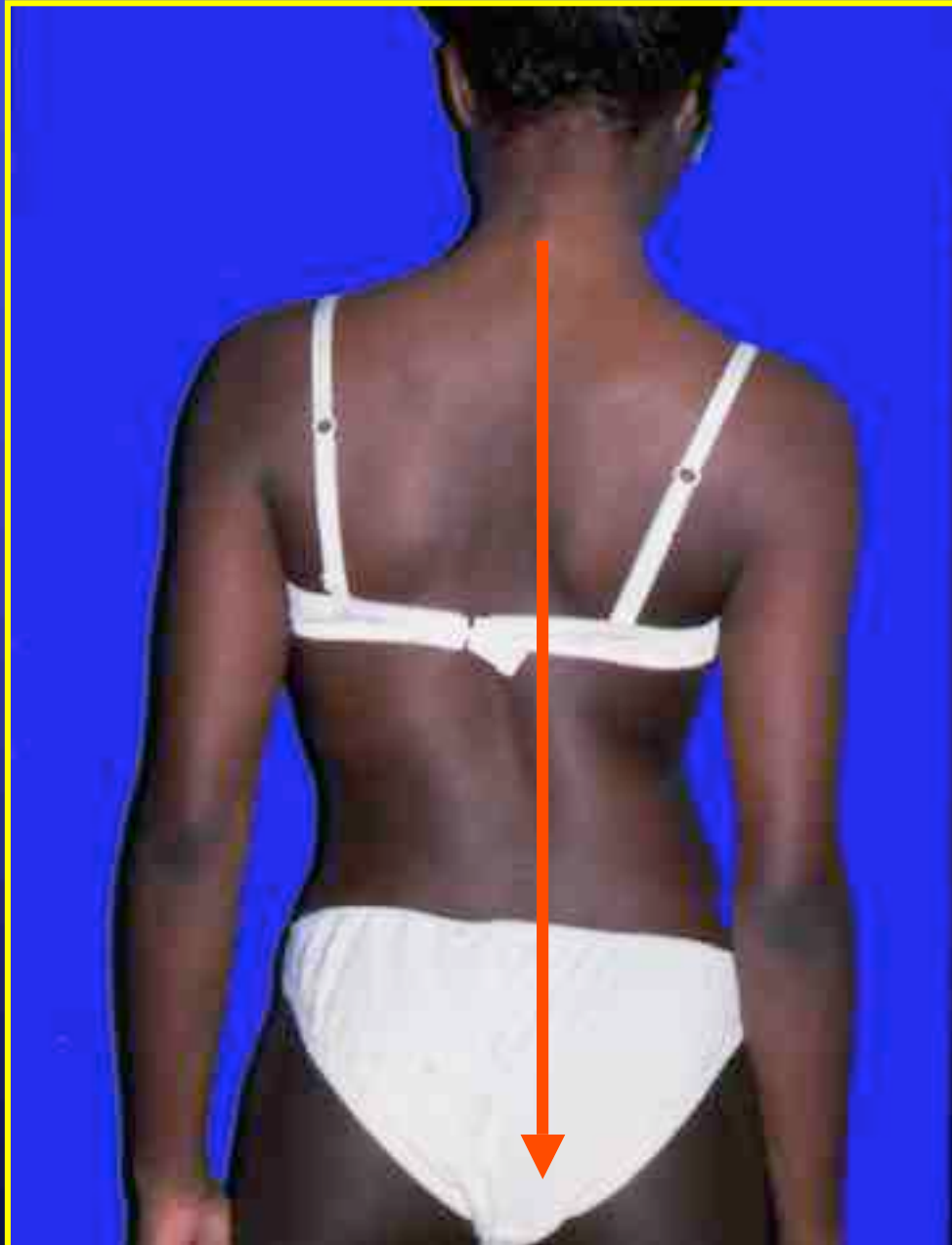→ ATTITUDE VICIEUSE



# MESURE DE LA GIBBOSITE

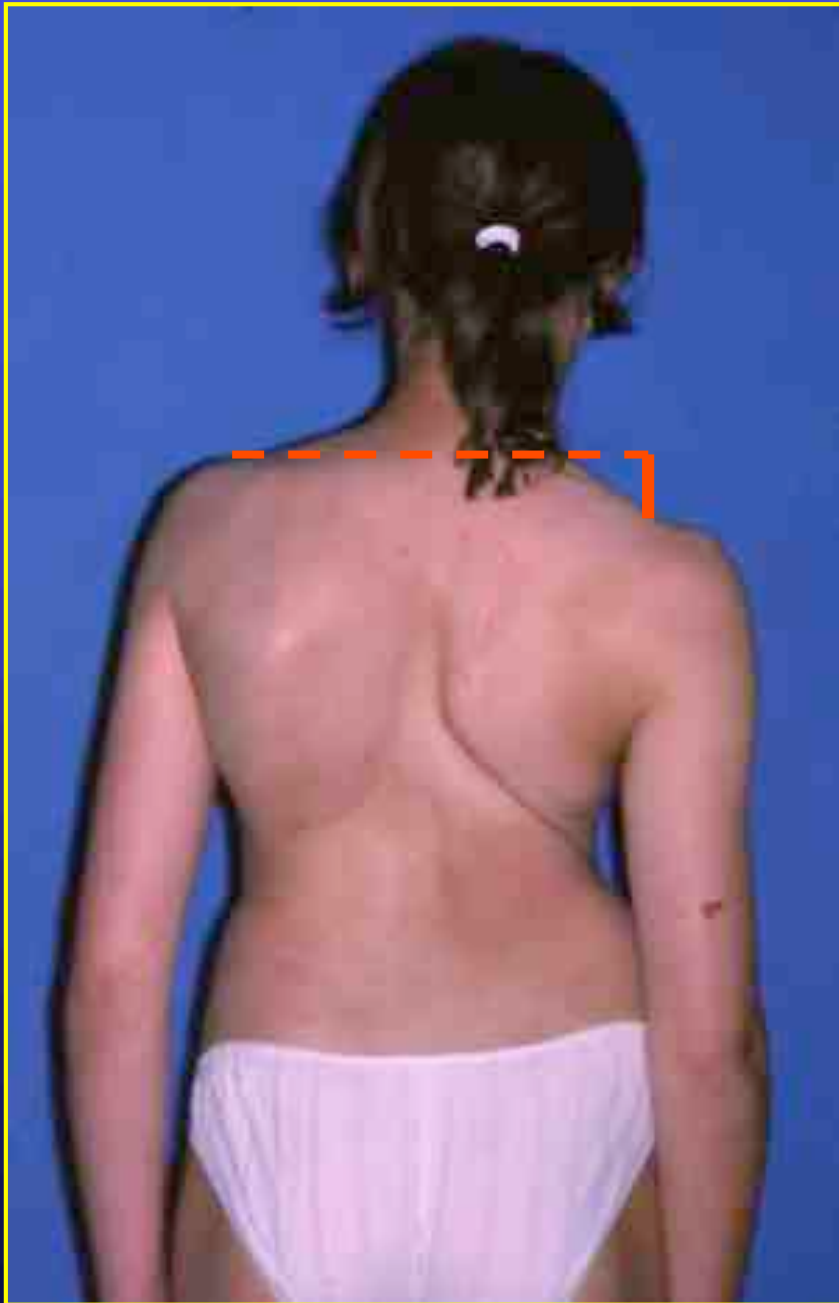

LA GIBBOSITÉ EST LE REFLET  
DE LA ROTATION VERTÉBRALE



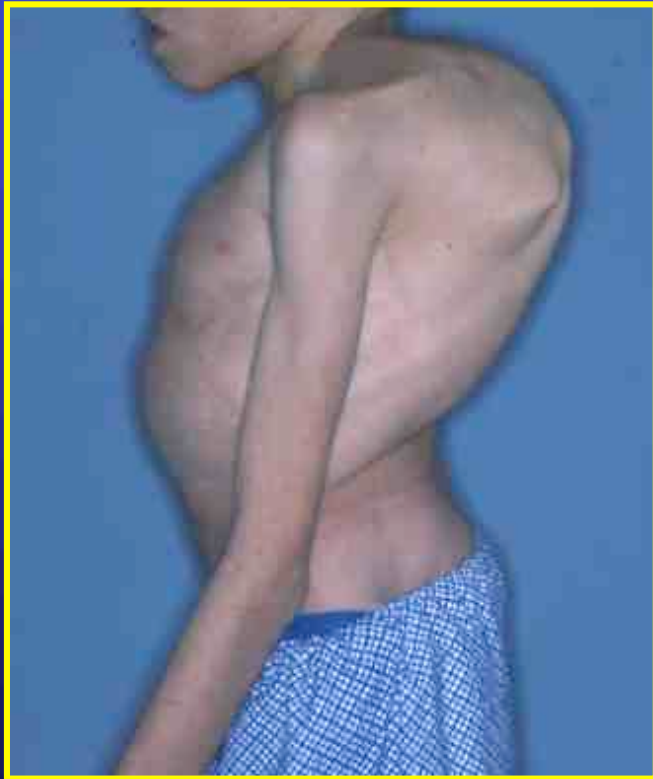**EQUILIBRE GLOBAL  
DU RACHIS**





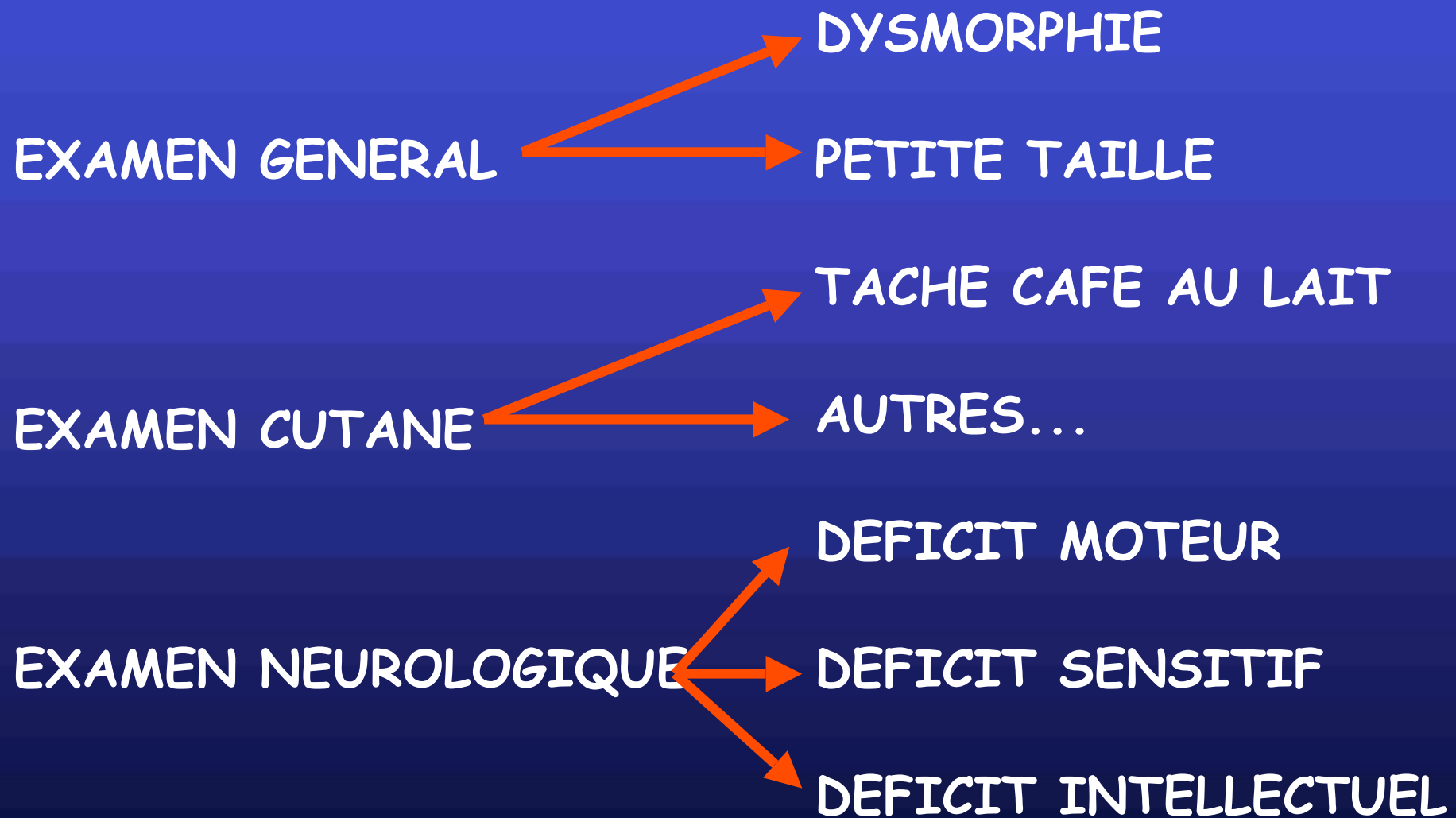EQUILIBRE  
LA LIGNE DES EPAULES

# DEFORMATION DANS LE PLAN SAGITTA



# ETIOLOGIES DES SCOLIOSES

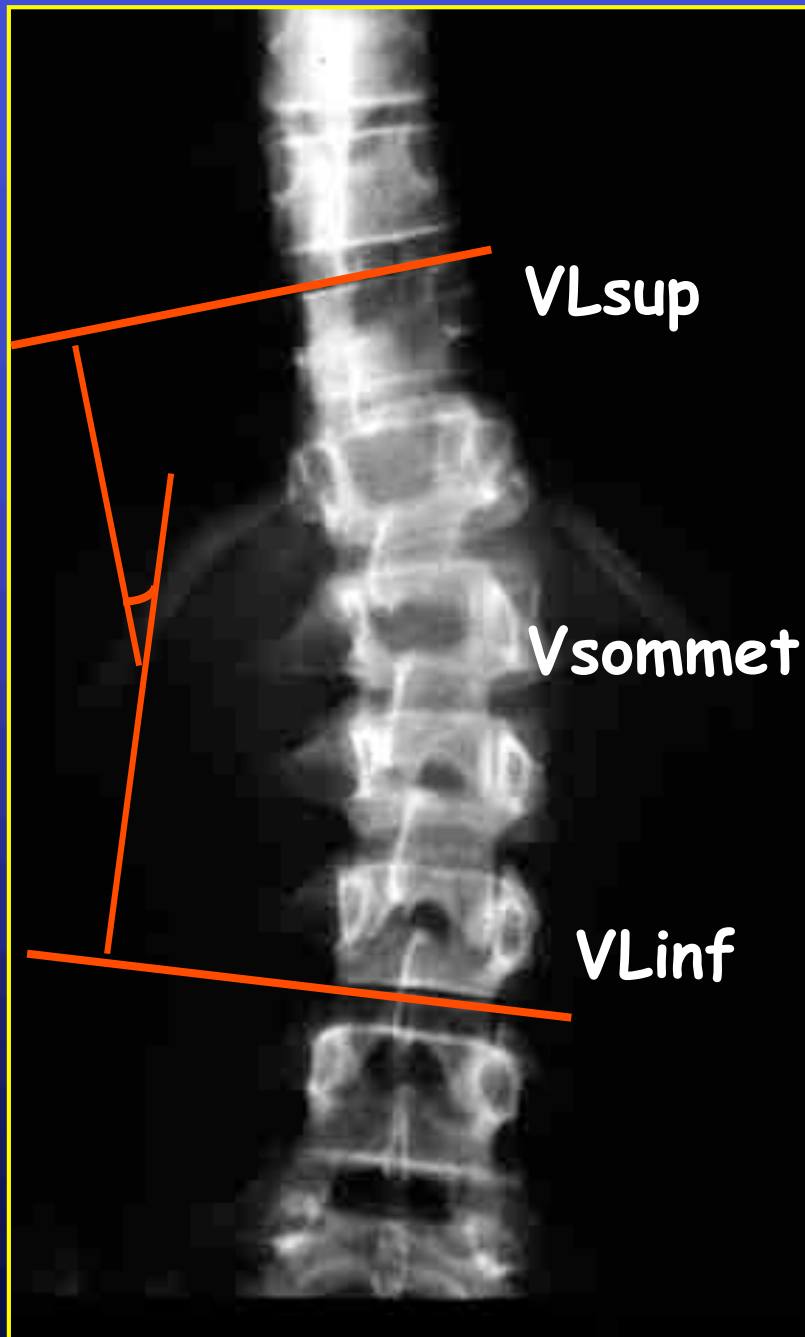
## EXAMEN CLINIQUE



# LE BILAN RADIOGRAPHIQUE

OBJECTIVE LA OU LES COURBURES

RECHERCHE ETIOLOGIQUE

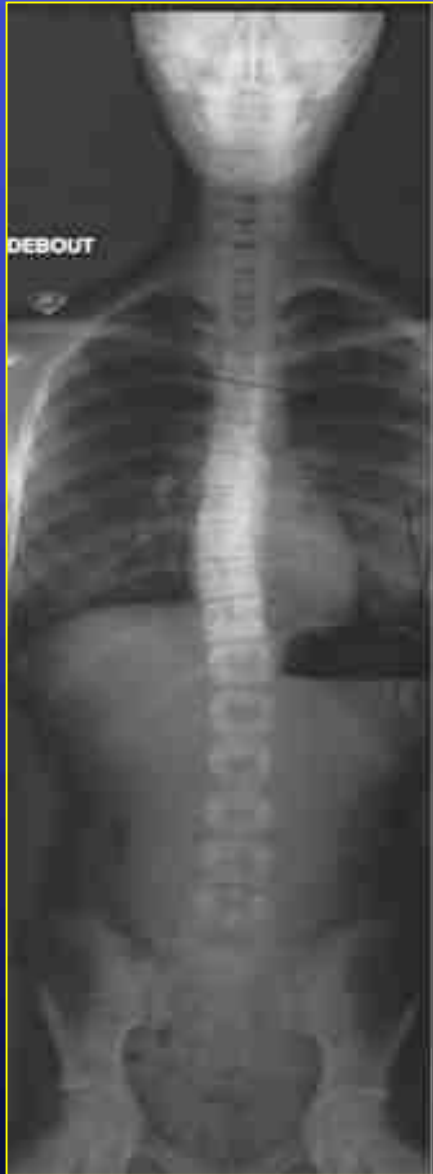

# MESURE DE L'ANGLE DE COB

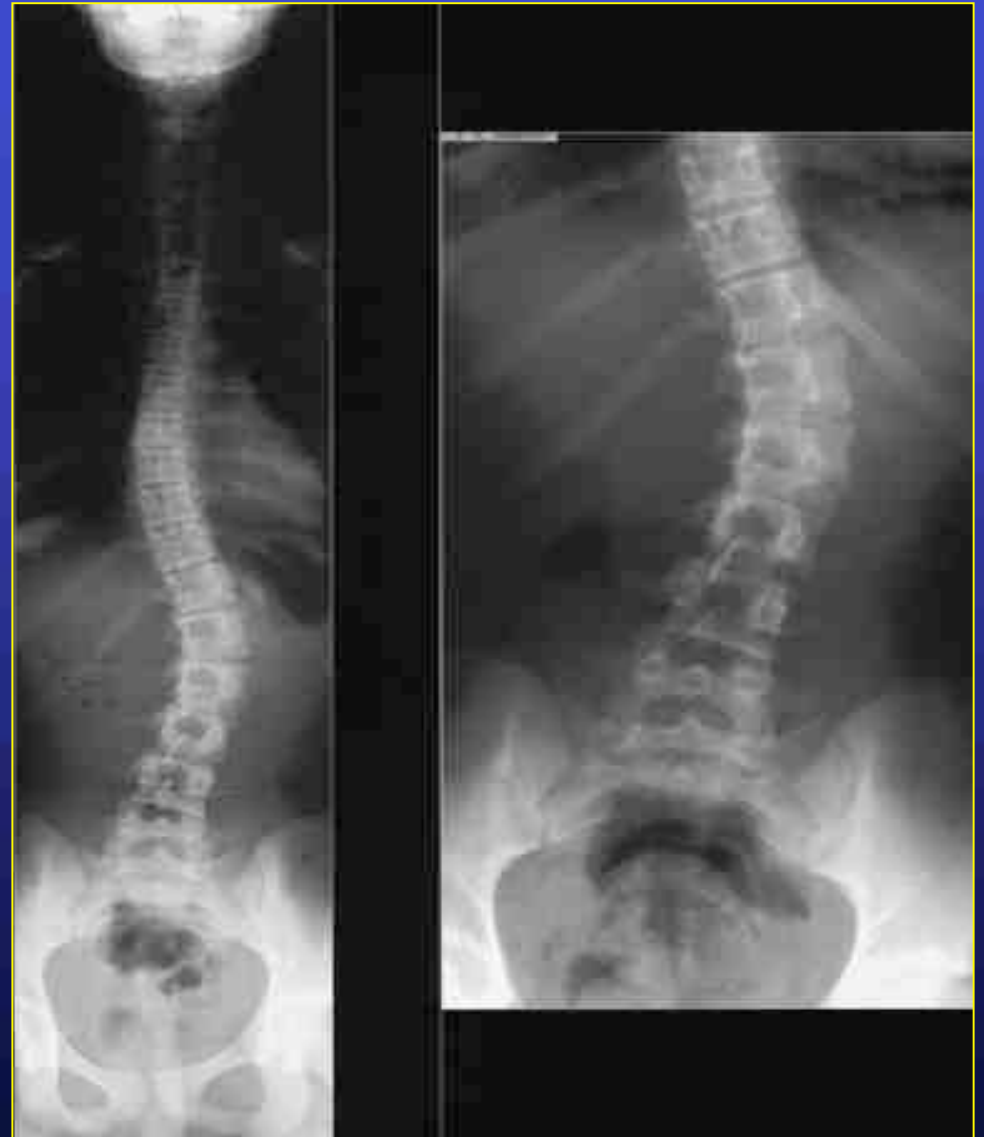# CLASSIFICATION DES SCOLIOSES EN FONCTION DES COURBURES

- Cervico-thoracique (C7 ou T1)
- Thoraco-lombaire (T12-L1)
- Courbure thoracique (T2-T11)
- Courbure lombaire (L2-L4)
- Double majeure

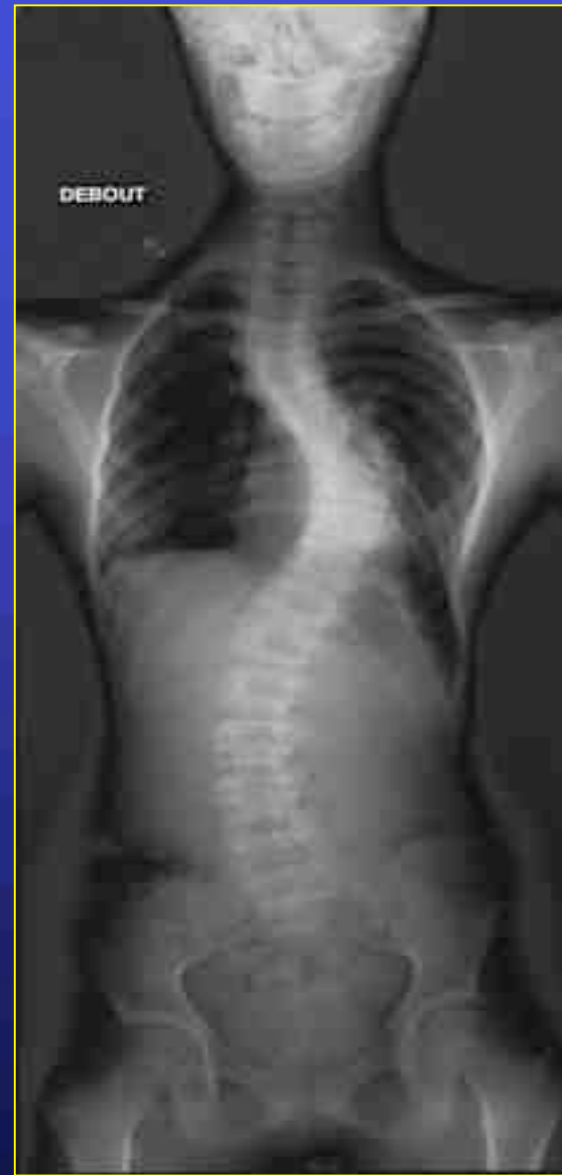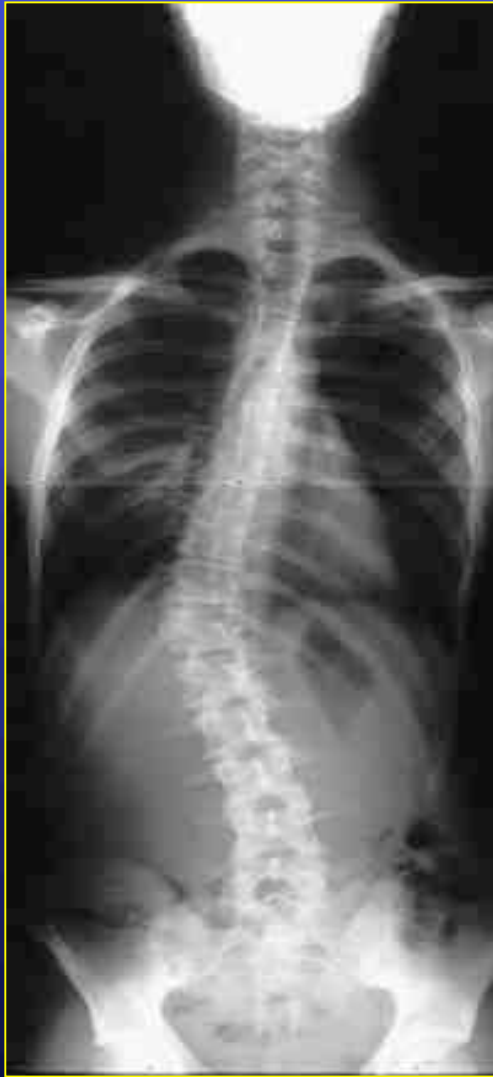# Thoracique droite



# Lombaire



Thoraco-lombaire  
Dte



Thoracique G - Lombaire Dt



# SCOLIOSES SECONDAIRES

20% DES SCOLIOSES

SCOLIOSES MALFORMATIVES

MYELOMENINGOCELES

MALADIES NEURO-MUSCULAIRES

MYOPATHIES

ARTHROGRYPOSES

NEUROFIBROMATOSE

MARFAN

OSTEOCHONDRODYSTROPHIES

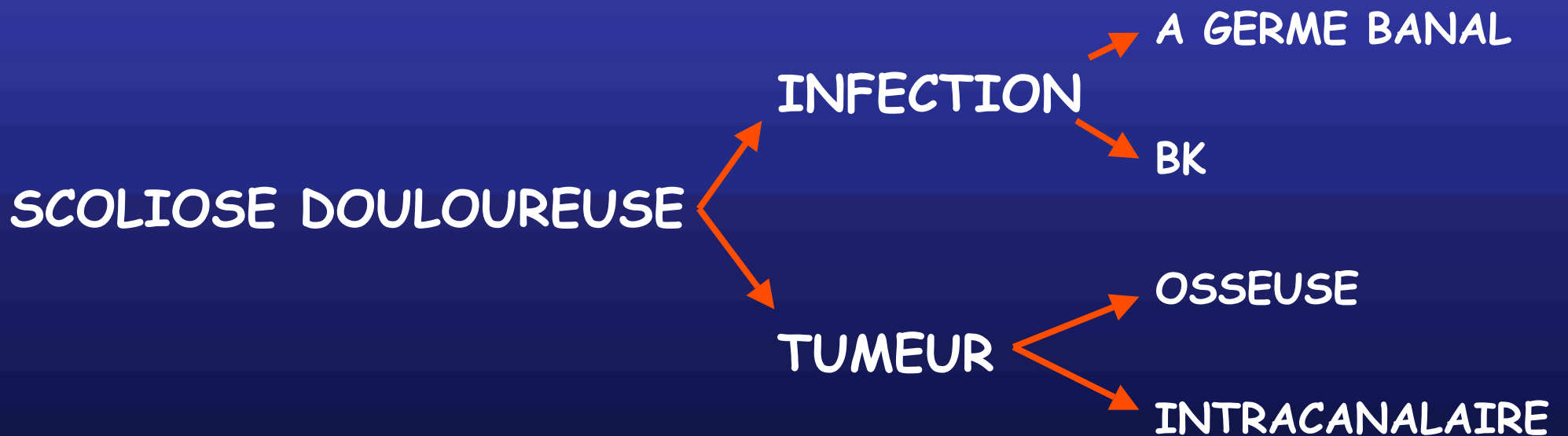
PERIPHERIQUE → ASI

CENTRALE → IMC...

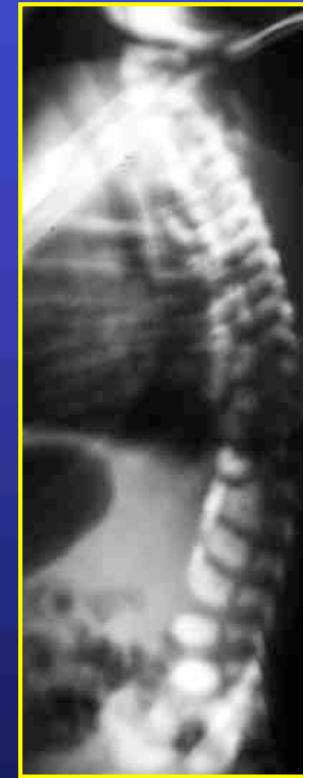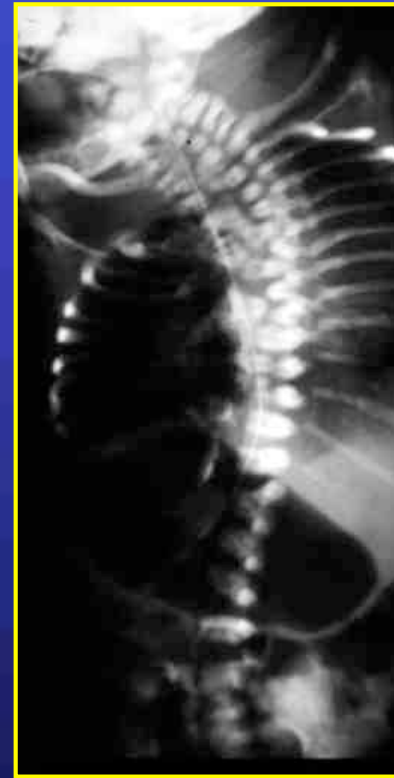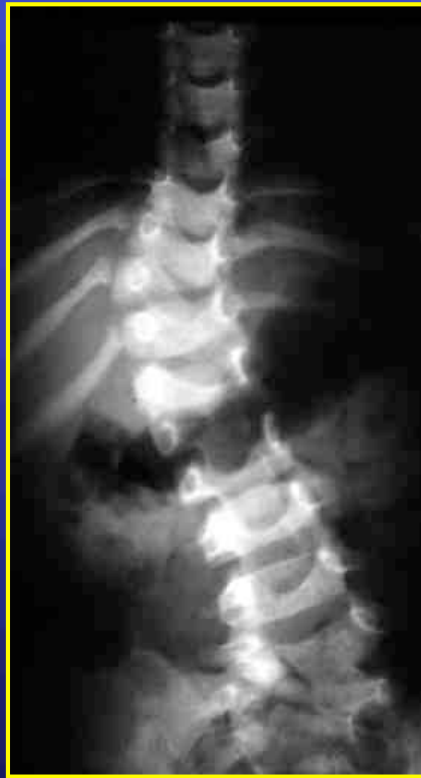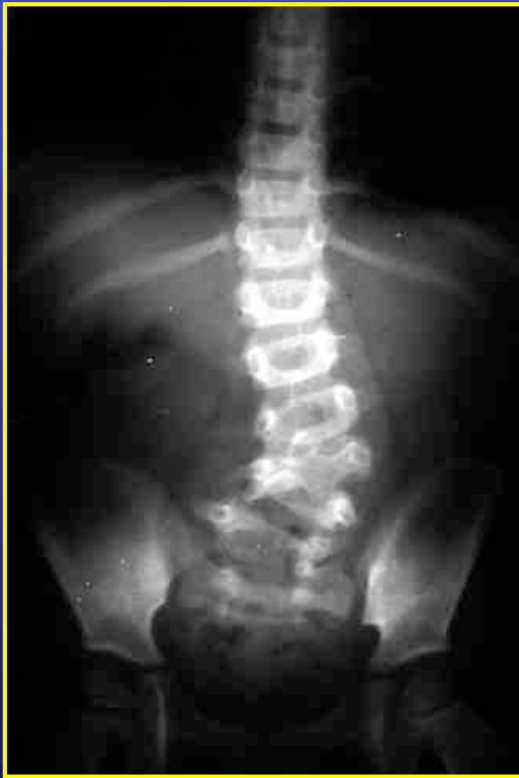DEGENERESCENCE  
SPINO-CEREBELLEUSE

# ETIOLOGIE DES SCOLIOSES ANAMNESE

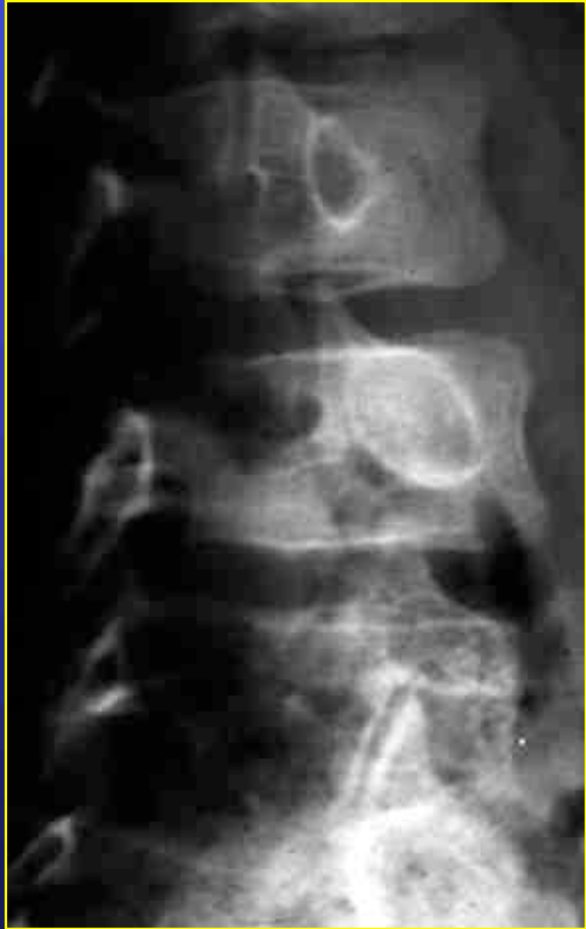CHEZ L'ENFANT,  
UNE SCOLIOSE RAIDE ET/OU DOULOUREUSE  
N'EST PAS UNE SCOLIOSE IDIOPATHIQUE



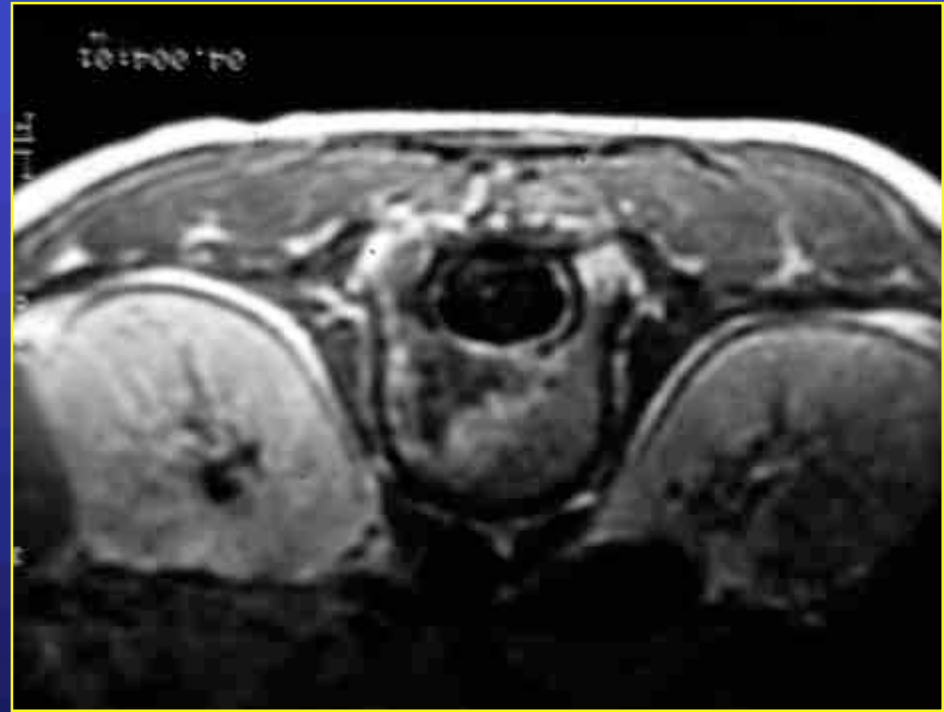# SCOLIOSES MALFORMATIVES



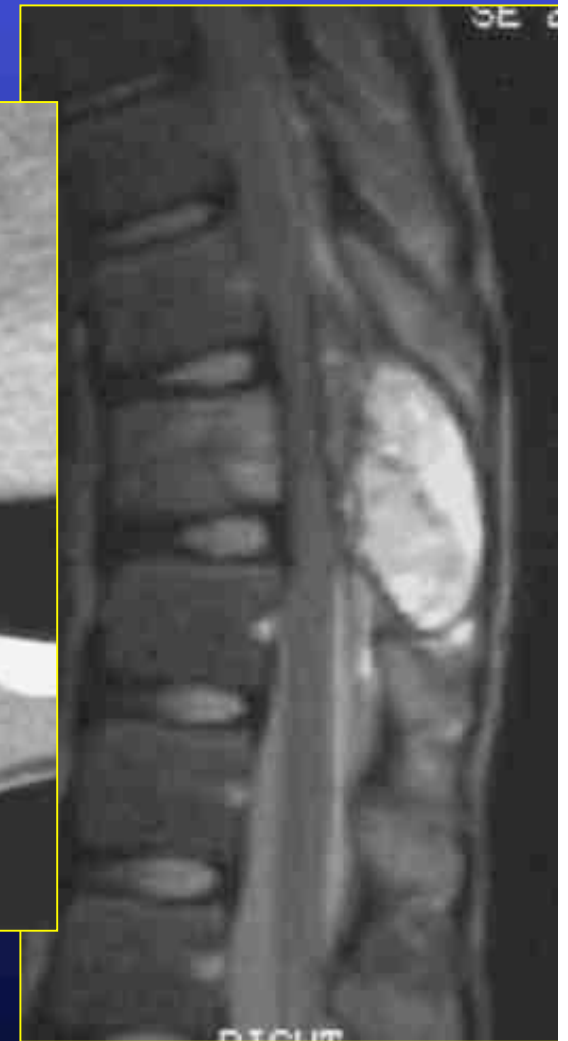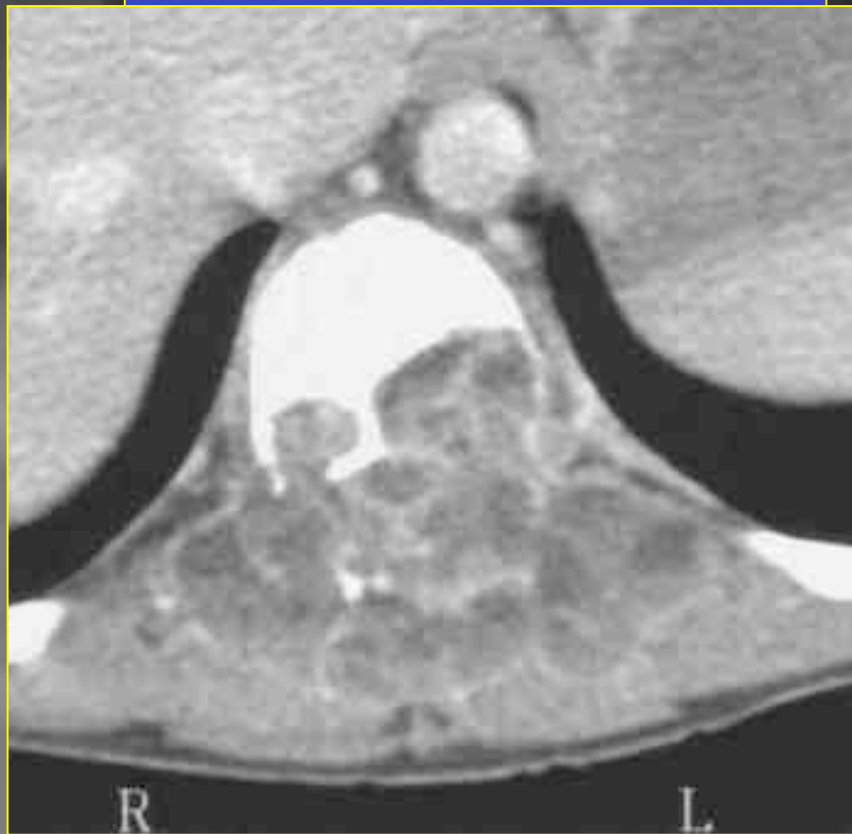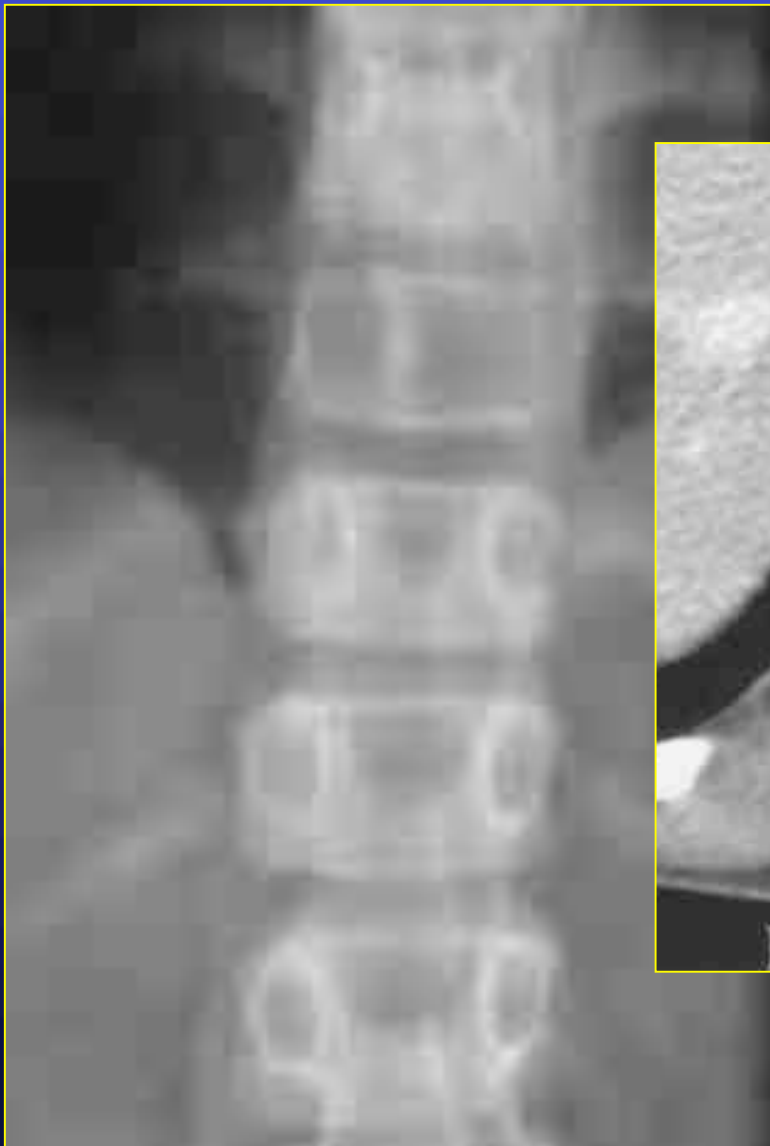# SCOLIOSE ET TUMEUR RACHIDIENNE



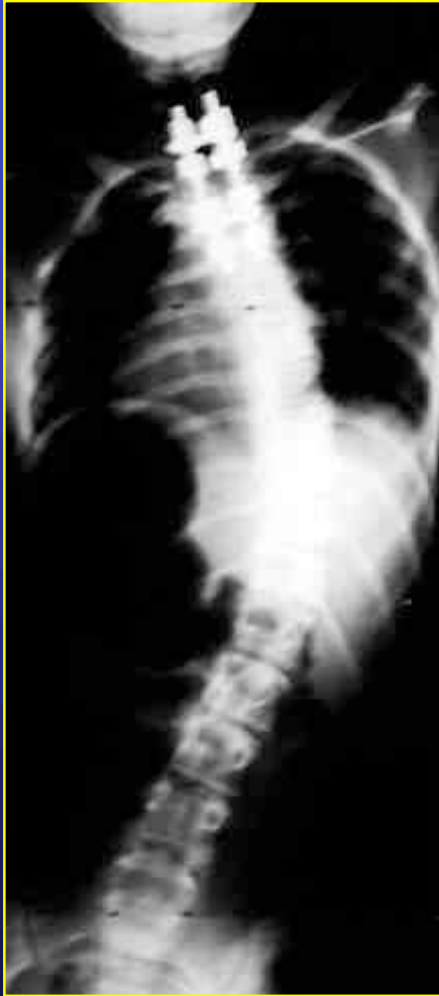OSTEOBLASTOME



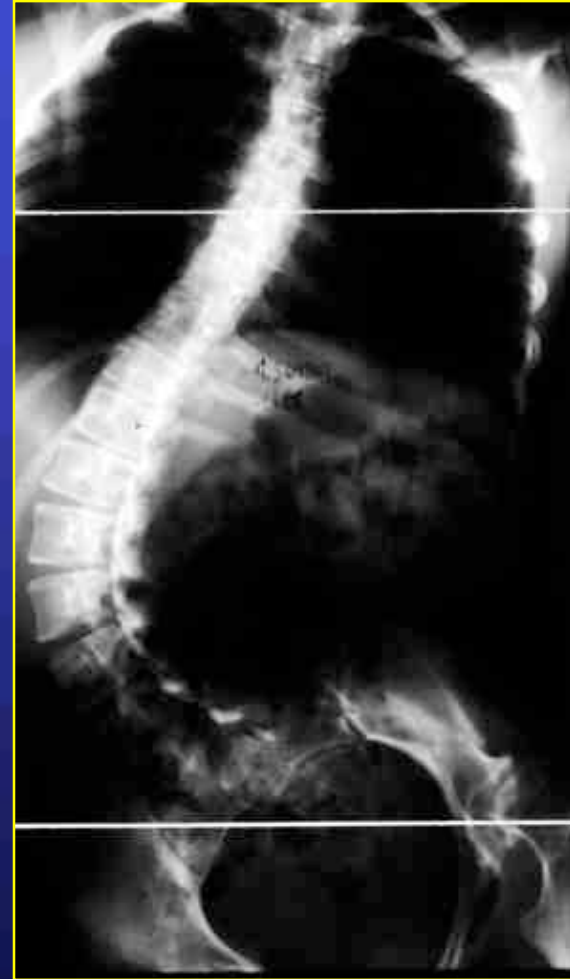SARCOME D 'EWING



# SCOLIOSES NEURO-MUSCULAIRES



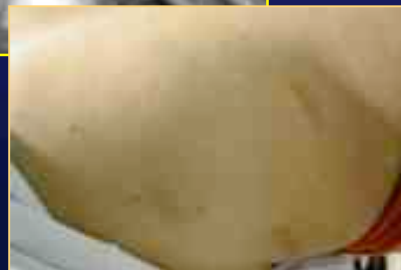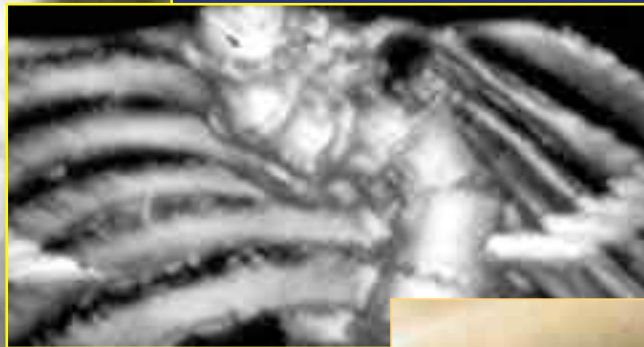
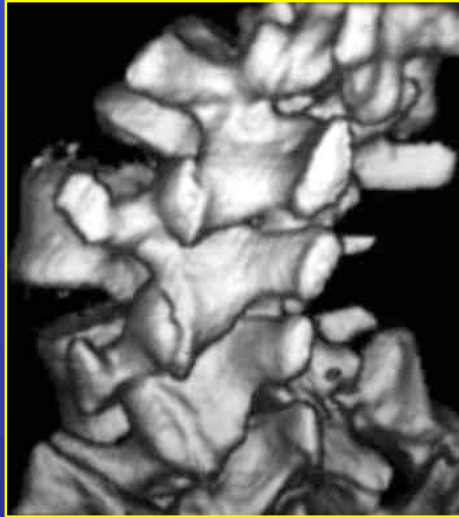
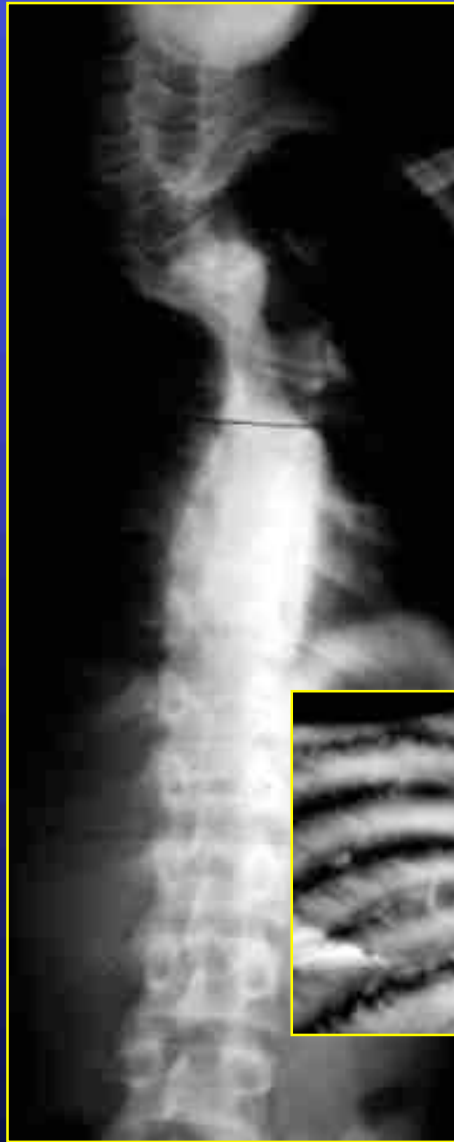PARAPLEGIE ACQUISE



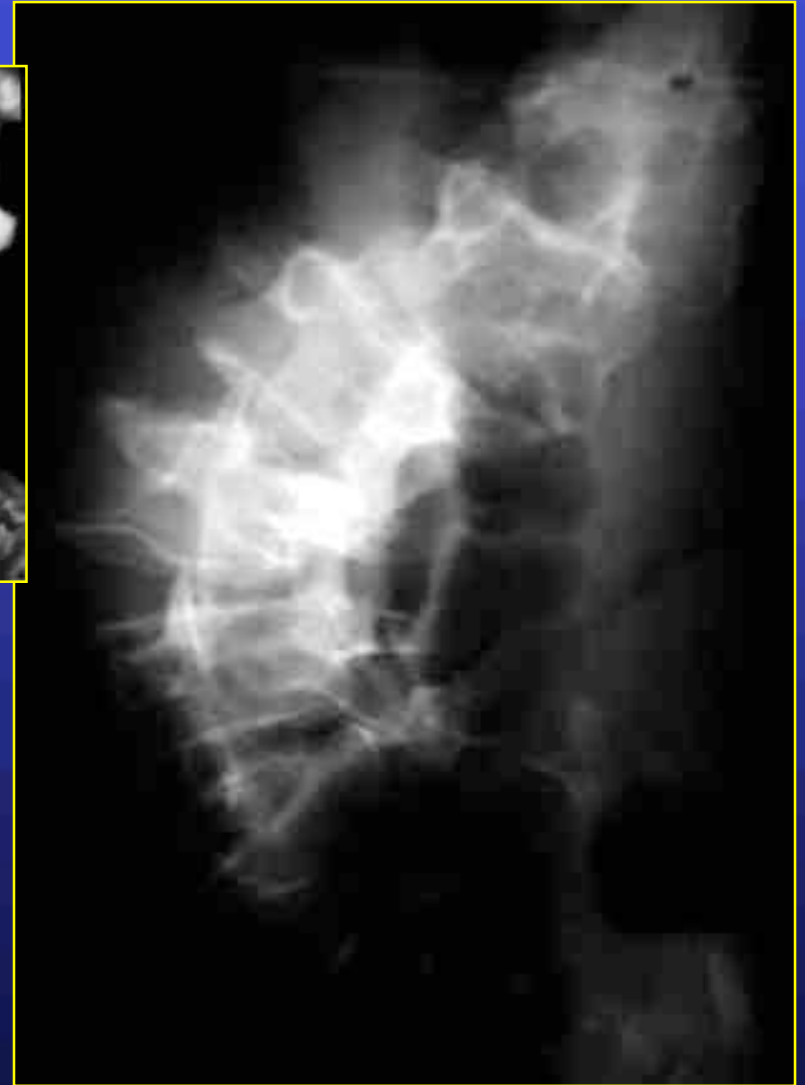
IMOC



# SCOLIOSES DYSTROPHIQUES



NEUROFIBROMATOSE



MARFAN



# SYRINGOMYELIE

DOULEUR DANS 1 CAS SUR 2

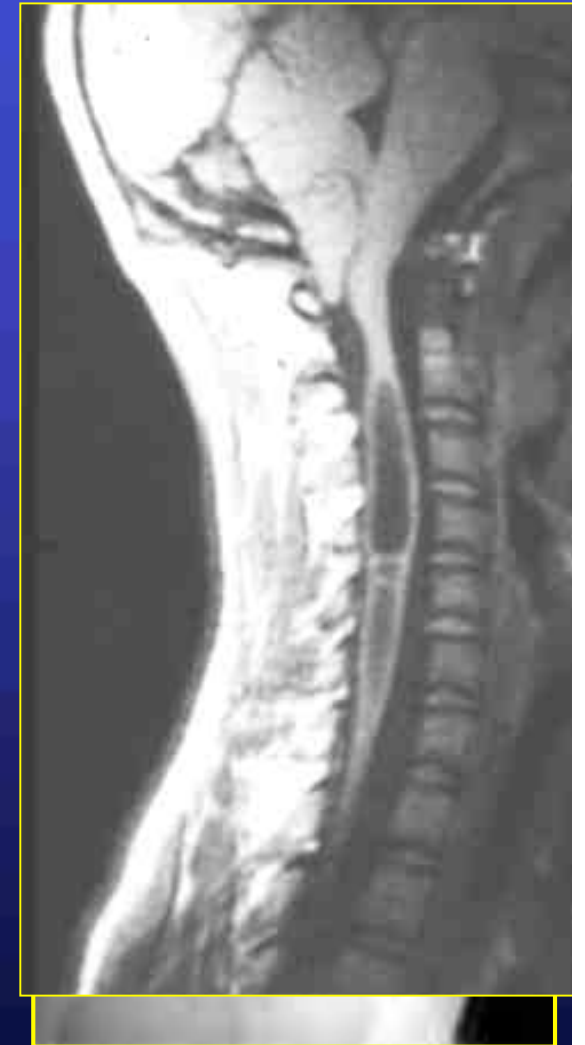EXAMEN NEUROLOGIQUE  
ANORMAL

ASPECT ATYPIQUE DE LA SCOLIOSE

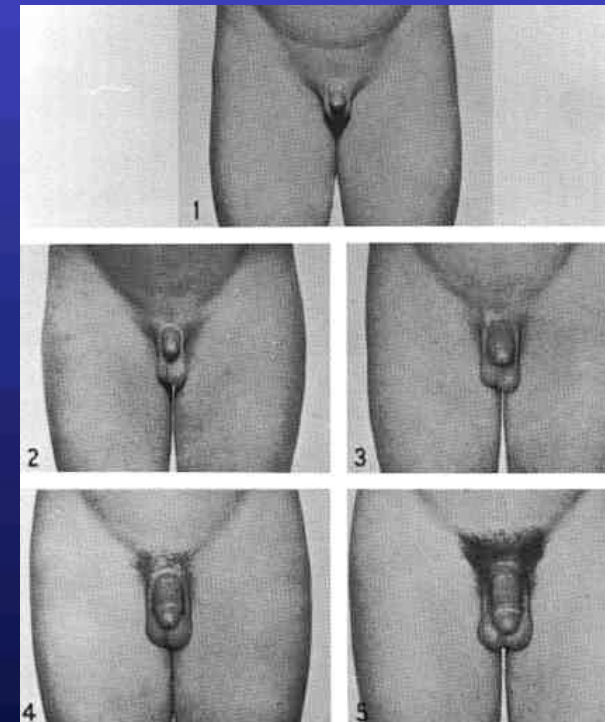
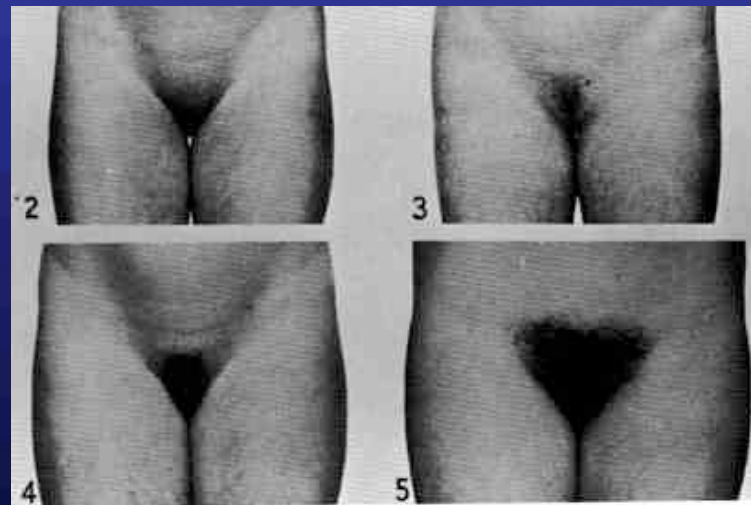
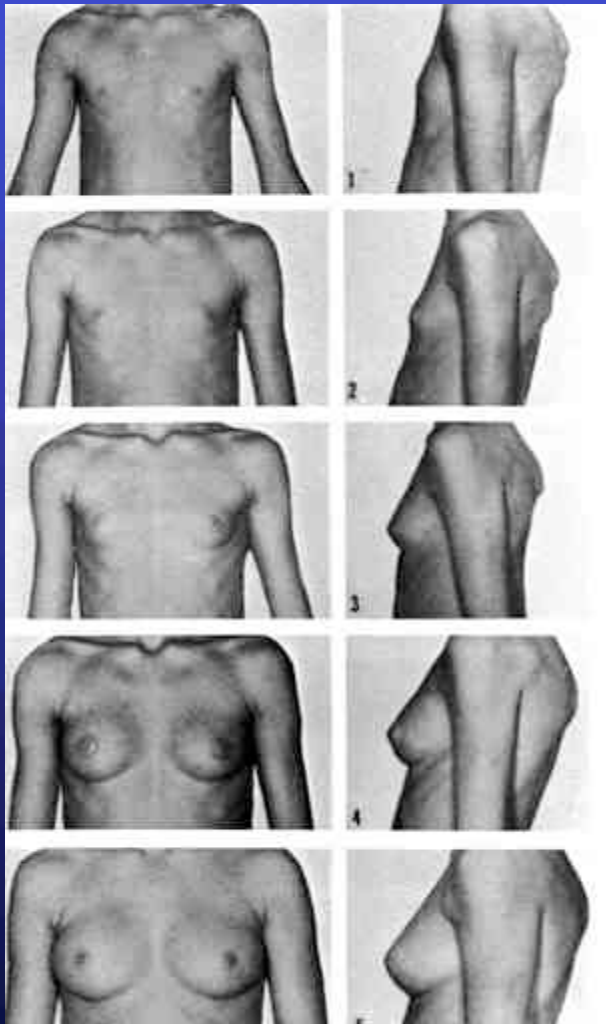
CAVITÉ SYRINGOMYÉLIQUE

IRM

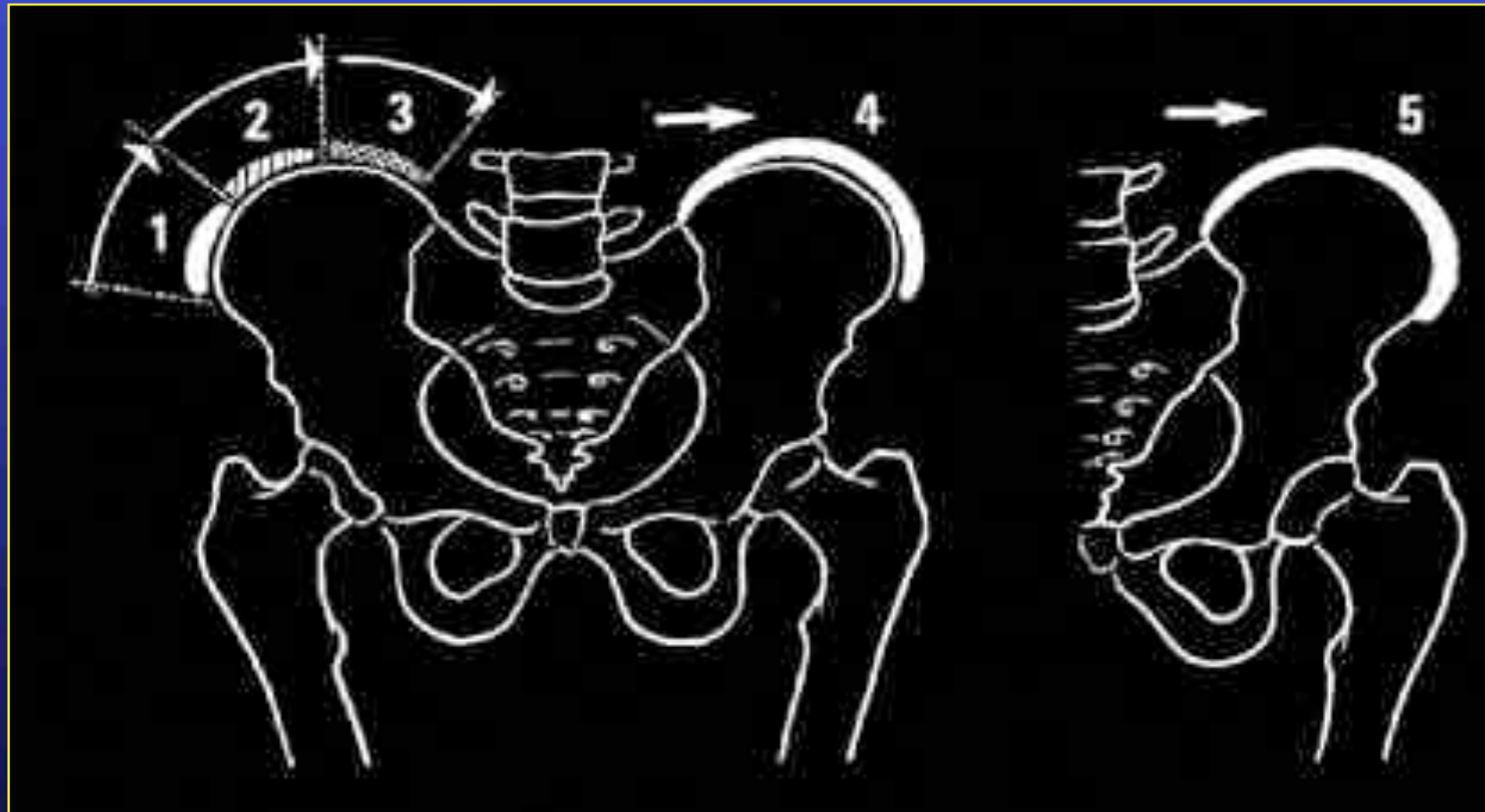
MALFORMATION D 'A. CHIARI



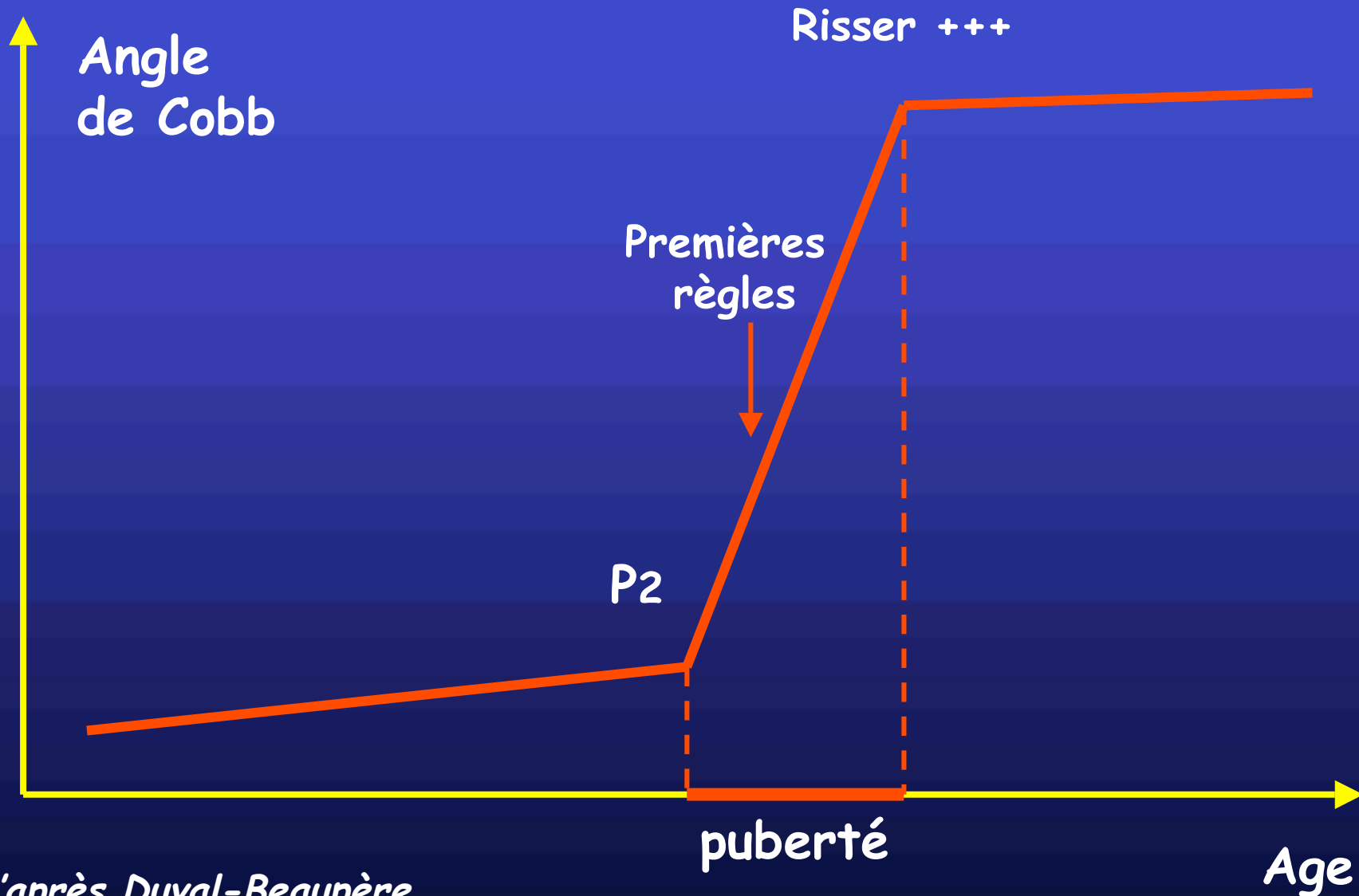
# STADE PUBERTAIRE SELON TANNER



# TEST DE RISSER

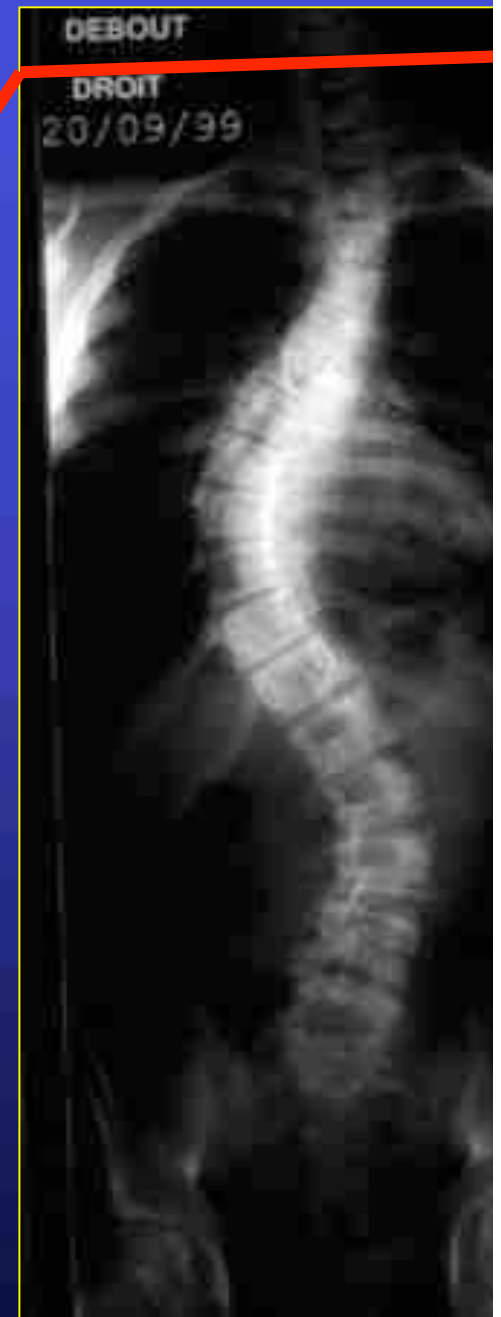
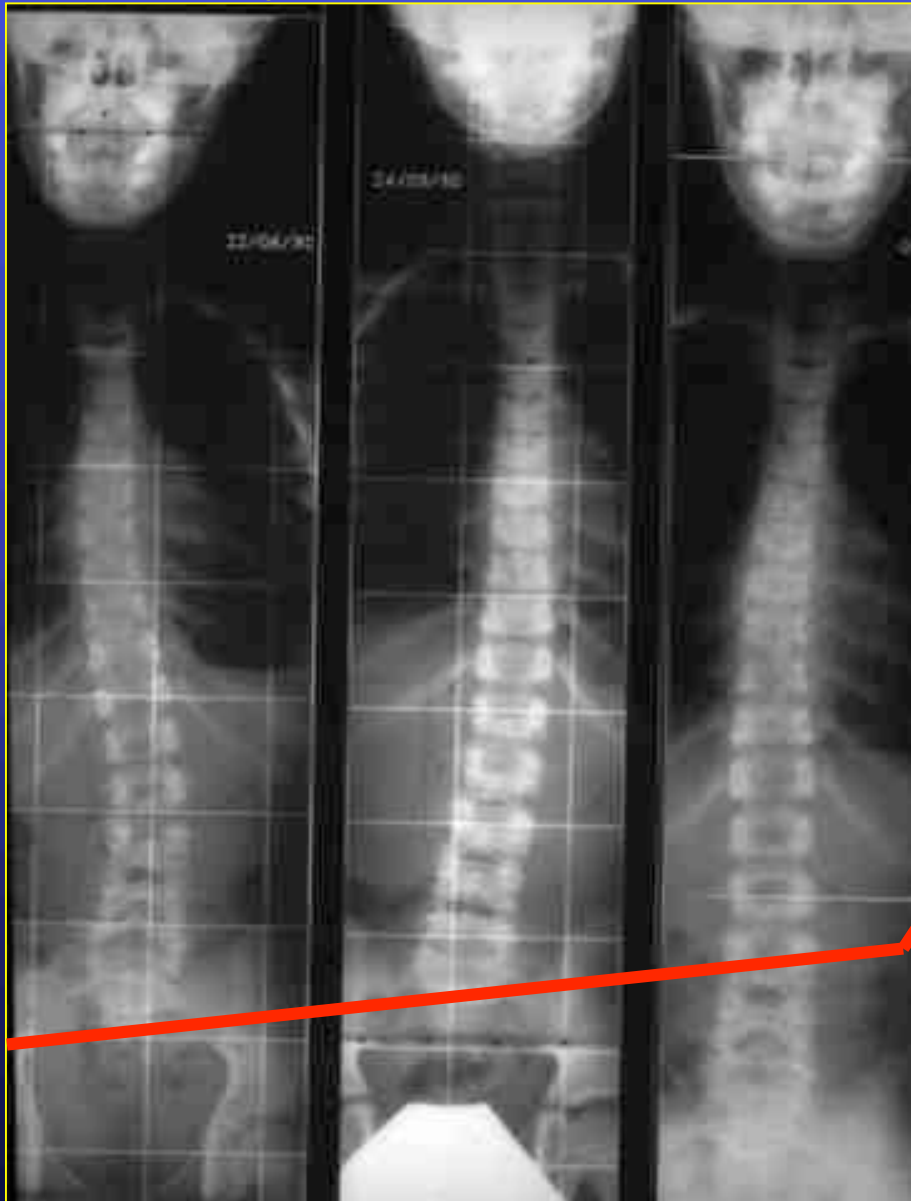
# EVOLUTIVITE DES SCOLIOSES



D 'après Duval-Beaupère

# Ce qu'il ne faut pas faire



# TRAITEMENTS

LA KINE N 'EST PAS UN TRAITEMENT  
DE LA SCOLIOSE



# TRAITEMENTS ORTHOPEDIQUES

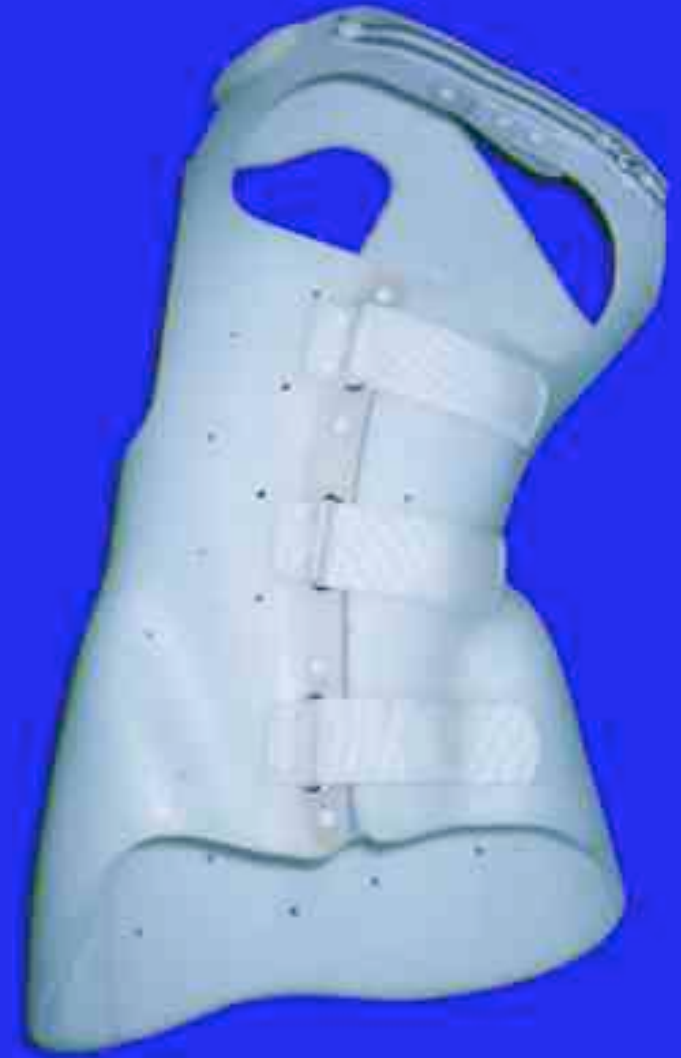EVITER L 'AGGRAVATION LIEE A LA CROISSANCE

CORSET PASSIF → CTM

CORSET ACTIF → MILWAUKEE

CORSET EN HYPERCORRECTION → CHARLESTON

# TRAITEMENTS ORTHOPEDIQUES





# VIVRE AVEC UN CORSET

Tous les sports sont autorisés

```
graph LR; A[Tous les sports sont autorisés] --> B[Activité physique]; A --> C[Intégration];
```

Activité physique

Intégration

Suivi régulier indispensable **tous les 4 mois** : motivation

Rééducation

```
graph LR; A[Rééducation] --> B[Musculation du tronc]; A --> C[Travail respiratoire];
```

Musculation du tronc

Travail respiratoire

# BUTS DU TRAITEMENT CHIRURGICAL

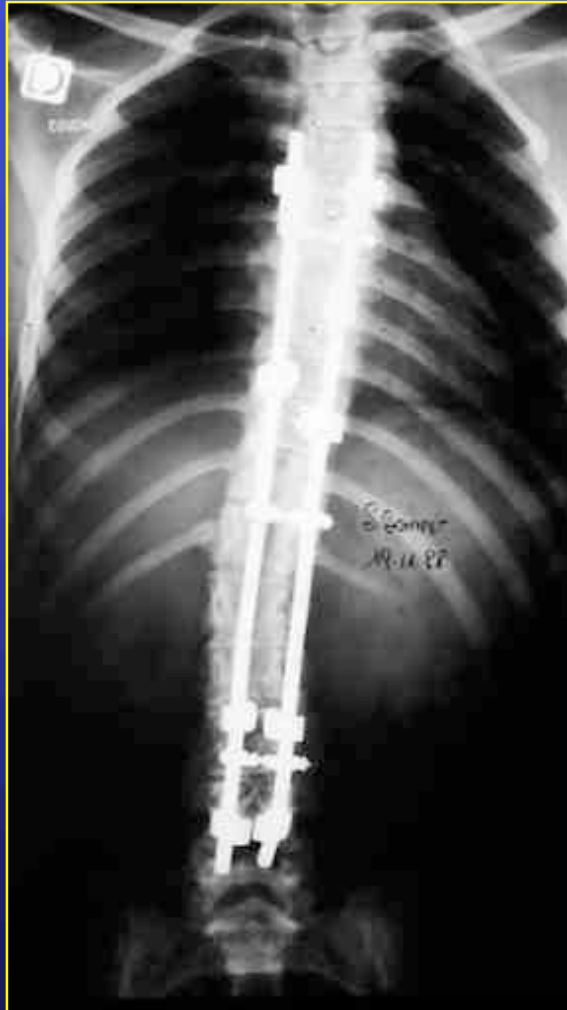CORRIGER LE PLUS POSSIBLE

L 'EQUILIBRE GLOBAL

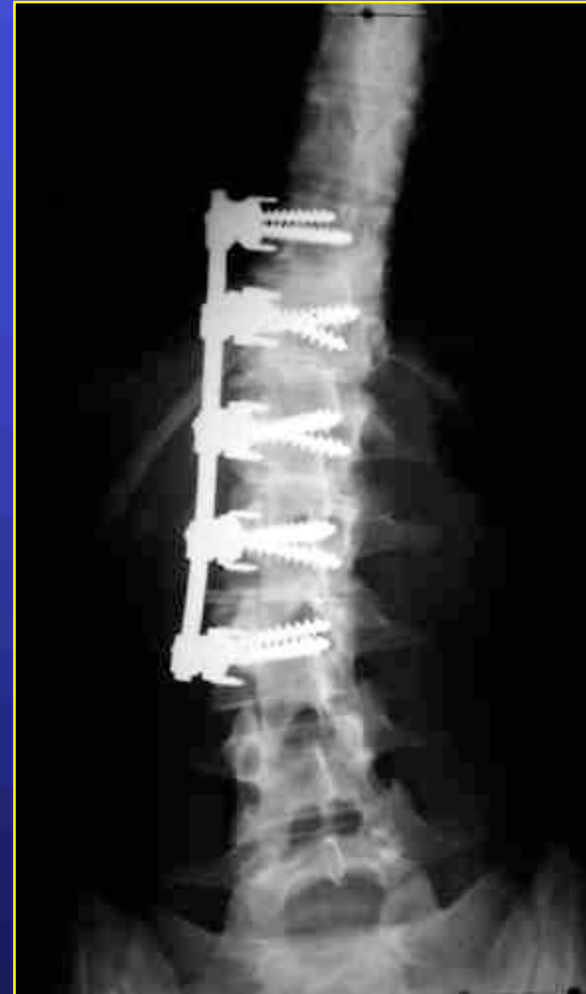LES COURBURES

METTRE DANS DE BONNES CONDITIONS  
LES ETAGES LAISSES LIBRES

# TRAITEMENTS CHIRURGICAUX



VOIE POSTERIEURE



VOIE ANTERIEURE

# Traitement chirurgical : en pratique

Chirurgie lourde

Risque neurologique : autour de 1%

Pb des pertes sanguines

10-15 jours d'hospitalisation

Convalescence 2 mois

1 an sans activité sportive

Merci de votre attention

Méfiez vous d 'internet!