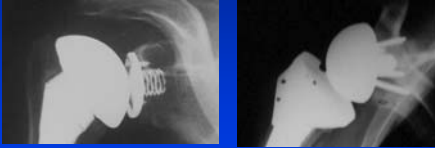


PROTHESES D'EPAULE

QUELLE PROTHESE POUR
QUELLE INDICATION

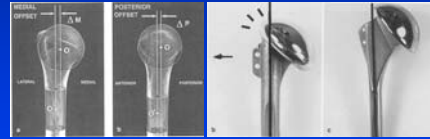


C.H.U. PARIS-OUEST



PINCIPES GENERAUX

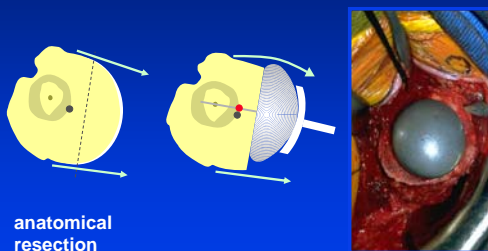
- CHARLES S NEER II
- ETUDES ANATOMIQUES



C.H.U. PARIS-OUEST



DEPORT POSTERIEUR



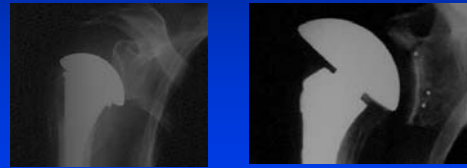
anatomical
resection

C.H.U. PARIS-OUEST



PROTHESES D'EPAULE

- HUMERALES SIMPLES
- PROTHESE TOTALES

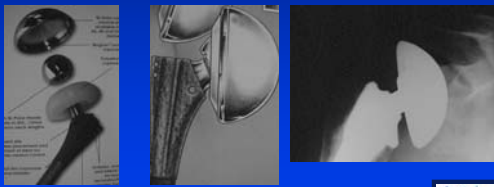


C.H.U. PARIS-OUEST



PROTHESES D'EPAULE

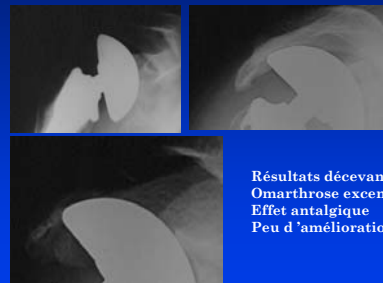
- PROTHESE INTERMEDIAIRES
- PROTHESE BIPOLAIRE



C.H.U. PARIS-OUEST



PROTHESE INTERMEDIAIRE



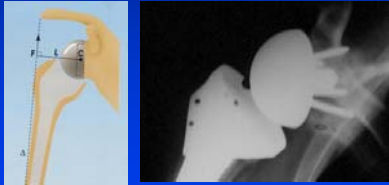
Résultats décevants
Omarthrose excentrée
Effet antalgique
Peu d'amélioration de la mobilité active

C.H.U. PARIS-OUEST



PROTHESE D'ÉPAULE

- PROTHESE INVERSEE
- GRAMMONT

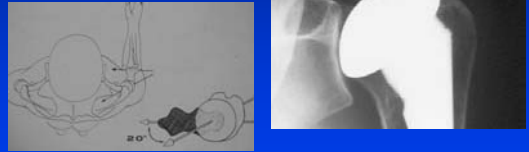


C.H.U. PARIS-OUEST



PROTHESES TOTALES

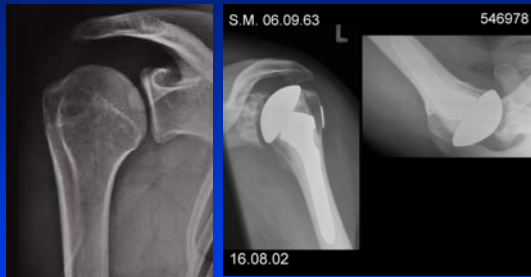
- PROTHESE HUMERALE ANATOMIQUE



C.H.U. PARIS-OUEST



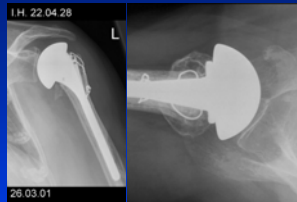
PROTHESE ANATOMIQUE



C.H.U. PARIS-OUEST



PROTHESE ANATOMIQUE

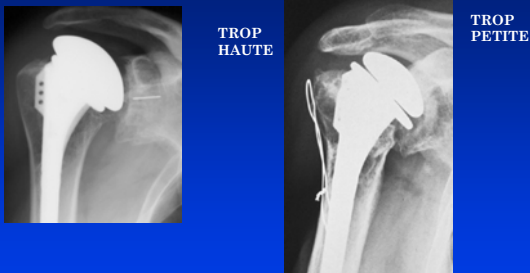


TROP GROSSE TETE

C.H.U. PARIS-OUEST



PROTHESE ANATOMIQUE

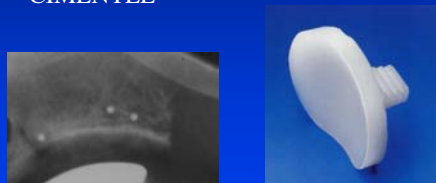


C.H.U. PARIS-OUEST



PROTHESES TOTALES

- PROTHESE GLENOIDIENNE
- CIMENTEE

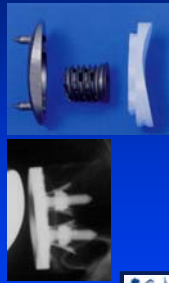
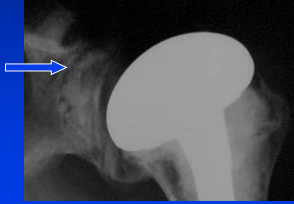


C.H.U. PARIS-OUEST



PROTHESES TOTALES

- GLENE SANS CIMENT

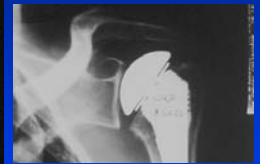


C.H.U. PARIS-OUEST



PROTHESES TOTALES

- GLENES SANS CIMENT



C.H.U. PARIS-OUEST



BILAN CLINIQUE PREOPERATOIRE

- SCORE DE CONSTANT
- DOULEUR
- MOBILITE
- FORCE
- ACTIVITE
- 100 POINTS
- CONSTANT PONDERE

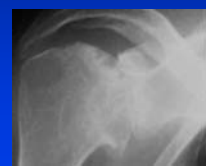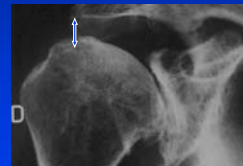
		MOBILITE	FORCE
SCORE DE CONSTANT			
DOULEUR			
MOBILITE			
FORCE			
ACTIVITE			
100 POINTS			
CONSTANT PONDERE			

C.H.U. PARIS-OUEST



BILAN PREOPERATOIRE

- RADIOGRAPHIES STANDARD
- FACE TROIS ROTATIONS

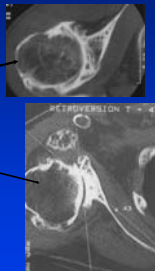
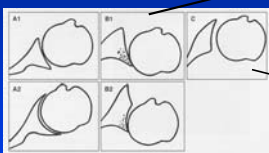

C.H.U. PARIS-OUEST



BILAN PREOPERATOIRE

- ARTHROSCANNER



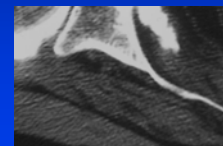
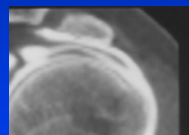
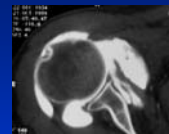SUBLUXATION POSTERIEURE
STOCK OSSEUX GLENOIDIEN

C.H.U. PARIS-OUEST



BILAN PREOPERATOIRE

- ARTHROSCANNER
- COIFFE
- CARTILAGE

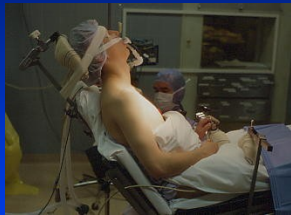

C.H.U. PARIS-OUEST



INTERVENTION

- INSTALLATION
- BEACH CHAIR
- ANESTHESIE
- ALR + GENE

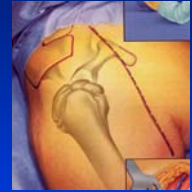
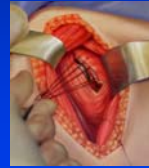
C.H.U. PARIS-OUEST



INTERVENTION

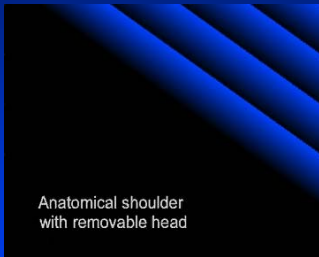- VOIE D ABORD
- DELTOPECTORALE
- SOUS SCAPULAIRE



C.H.U. PARIS-OUEST



TECHNIQUE OPERATOIRE

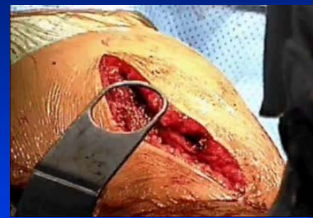

Anatomical shoulder
with removable head

C.H.U. PARIS-OUEST



EXPOSITION GLENOIDIENNE

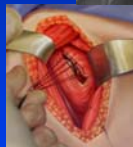
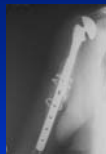
C.H.U. PARIS-OUEST



REEDUCATION

- IMMEDIATE
- ANTEPULSION
- PENDULAIRE
- AUTOPASSIF
- ACTIF AIDE
- ROTATION EXTERNE

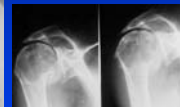
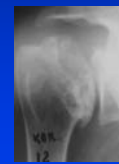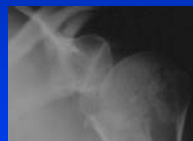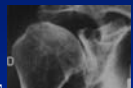


C.H.U. PARIS-OUEST



INDICATIONS

- OMARTHROSE PRIMITIVE
- POLYARTHRITE RHUMATOIDE
- OMARTHROSE EXCENTREE
- NECROSE
- FRACTURES

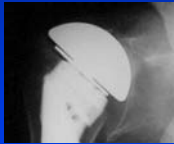
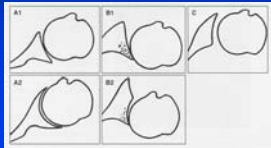
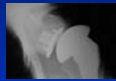
C.H.U. PARIS-OUEST



OMARTHROSE PRIMITIVE

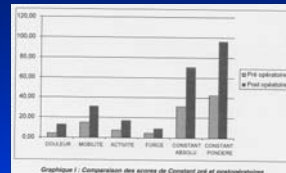
- USURE GELOIDIENNE
- SUBLUXATION POSTERIEURE
- HEMI OU TOTALE



C.H.U. PARIS-OUEST



OMARTHROSE PRIMITIVE



Graphique 1 - Comparaison des scores de Constant pré et postopératoire

Tableau VIII - Mobilité pré et postopératoire

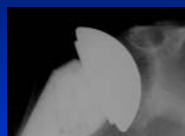Élevation antérieure	Passive	Préop	Postop	Gain	Gain relatif
Active	107	150	43	2,4	
Passive	32	140	108	2,9	
Rotation externe	Active	8	41	33	3,3
Rotation externe à 90°	Active	68	33	35	4,7

C.H.U. PARIS-OUEST



OMARTHROSE PRIMITIVE

	RESULTAT		GAIN	
	Humérale	PTE	Humérale	PTE
Douleur	12,2	13,3	7,8	8,9
Mobilité	35,0	31,7	12,7	15,7
Actifs	15,6	17,4	7,8	9,9
Faibles	9,6	9,5	3,8	4,8
Constant absolu	68,1	71,1	31,4	40,2
Constant pondéré	86,1%	87,2%	42,9%	52,2%



	RESULTAT		GAIN	
	20-39 mois	36-59 mois	20-39 mois	36-59 mois
Douleur	13,1	13,2	12,8	8,9
Mobilité	31,8	30,8	30,8	15,8
Actifs	17,5	17,2	16,7	9,2
Faibles	9,2	9,8	7,8	4,7
Constant absolu	71,7	70,9	38,7	38,7
Constant pondéré	87,7%	87,2%	51,8%	52,2%

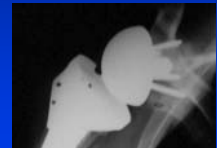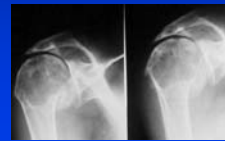


C.H.U. PARIS-OUEST



OMARTHROSE EXCENTREE

- CUFF TEAR ARTHROPATHY
- EPAULE PSEUDOPARALYTIQUE
- HEMI OU INVERSEE



C.H.U. PARIS-OUEST



OMARTHROSE EXCENTREE

Table 7 - Results of total score (20/72)			
	Preoperative	Follow-up	Improvement
Pain (12 points)	3,7 (0-10)	15,8 (0-10)	16,7
Activity (20 points)	8 (0-12)	18,9 (0-20)	16,7
Mobility (10 points)	12,3 (0-14)	27,8 (10-40)	15,1
Strength (20 points)	8 (0-10)	7,8 (0-10)	0,4
Constant score (100 points)	22,8 (0-100)	65,5 (20-100)	62,8
Passive Anterior Flexion	120° (100-160)	140° (20-170)	19°
Active Anterior Flexion	73° (10-160)	130° (20-170)	56°
Passive Ext. Rot.	20° (0-90)	30° (20-90)	10°
Active Ext. Rot.	1° (0-70)	17° (0-90)	16°

Table 8 - Comparison of the gain obtained		
Criteria	Arthroplasty	Conservative
Pain	6,2 (0-10)	10,7 (0-10)
Activity	9 (0-16)	10,7 (0-16)
Mobility	6,3 (0-16)	15,1 (0-16)
Strength	5,2 (0-10)	5,2 (0-10)
Constant	19,3 (0-100)	40,2 (0-100)
RAE	17° (0-90)	30° (0-90)
AAE	10° (0-170)	65° (0-170)
Active ER 1	11° (0-70)	17° (0-90)

RAE = Passive anterior flexion, AAE = Active anterior flexion, ER 1 = external rotation about axis

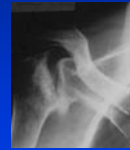
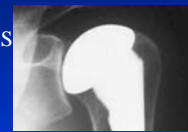
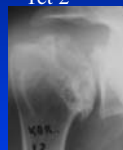C.H.U. PARIS-OUEST



NECROSES

- MEILLEURS RESULTATS

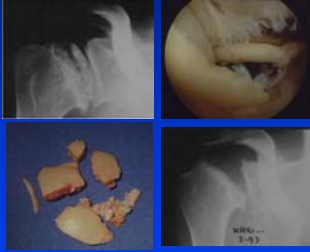

C.H.U. PARIS-OUEST



NECROSES

- ALTERNATIVES

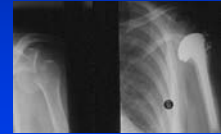
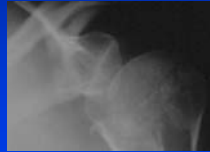
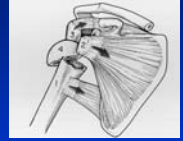C.H.U. PARIS-OUEST



FRACTURES

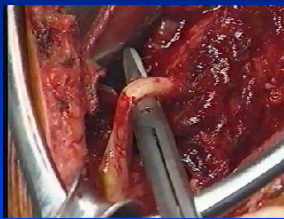
- FRACTURES COMPLEXES
- FRACTURES LUXATIONS
- OSTEOSYNTHESE FACILE



C.H.U. PARIS-OUEST



TECHNIQUE OPERATOIRE

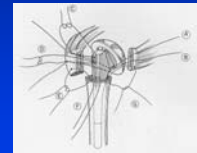
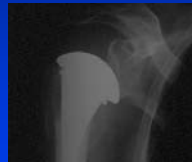
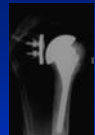C.H.U. PARIS-OUEST



FRACTURES

- SYNTHÈSE DES TUBEROSITÉS
- RESULTATS MODESTES
- DIFFICULTÉS DE LA CHIRURGIE

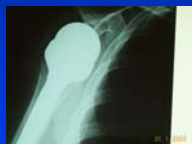
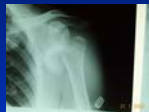
C.H.U. PARIS-OUEST



FRACTURES

- RESULTATS DECEVANTS
- REEDUCATION LONGUE
- SYNTHÈSE DES TUBEROSITÉS HASARDEUSE
- PROTHÈSE INVERSEE

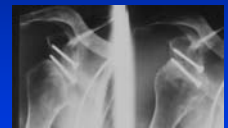
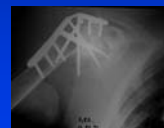
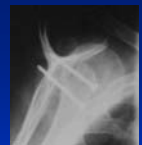C.H.U. PARIS-OUEST



ARTHRODESE

- LUXATIONS INVETERÉES
- RESULTAT UTILE
- INDICATION RARE
- STOCK OSSEUX

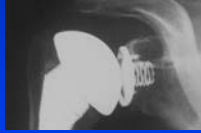


C.H.U. PARIS-OUEST



CONCLUSIONS I

- OMARTHROSE PRIMITIVE
- POLYARTHRITE RHUMATOIDE
- OMARTHROSE SUR NECROSE
- GLENE A B1

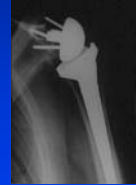

C.H.U. PARIS-OUEST



CONCLUSION II

- OMARTHROSE EXCENTREE
- EPAULE PSEUDOPARALYTIQUE
- FRACTURES SUJET AGE

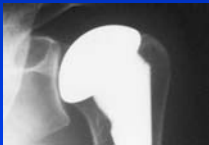

C.H.U. PARIS-OUEST



CONCLUSION III

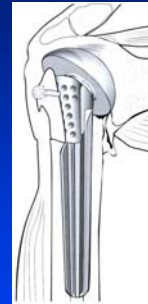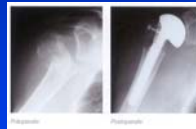- NECROSE HUMERALE
- FRACTURE COMPLEXE
- OMARTHROSE GLENE B2 ET C



C.H.U. PARIS-OUEST



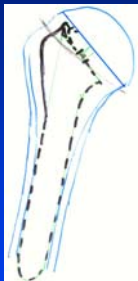
ANATOMICAL FX



C.H.U. PARIS-OUEST



ANATOMICAL FX



C.H.U. PARIS-OUEST



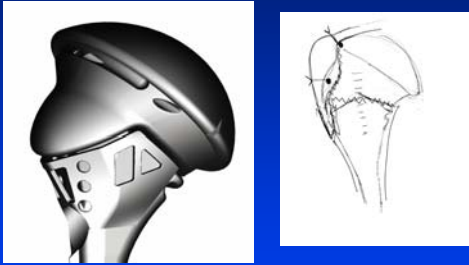
ANATOMICAL FX



C.H.U. PARIS-OUEST



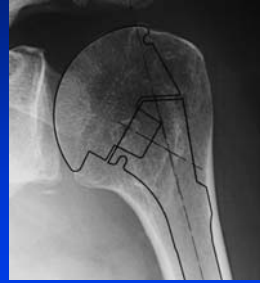ANATOMICAL FX



C.H.U. PARIS-OUEST



ANATOMICAL FX



C.H.U. PARIS-OUEST

