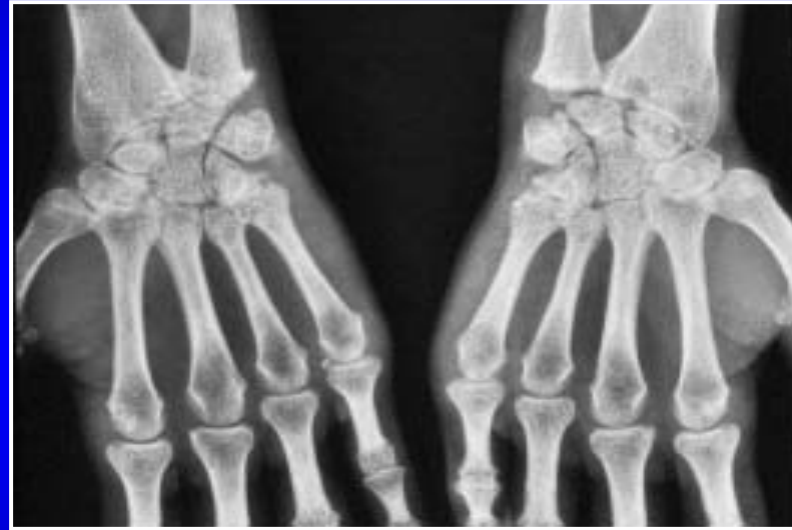


Le poignet rhumatoïde palmaire



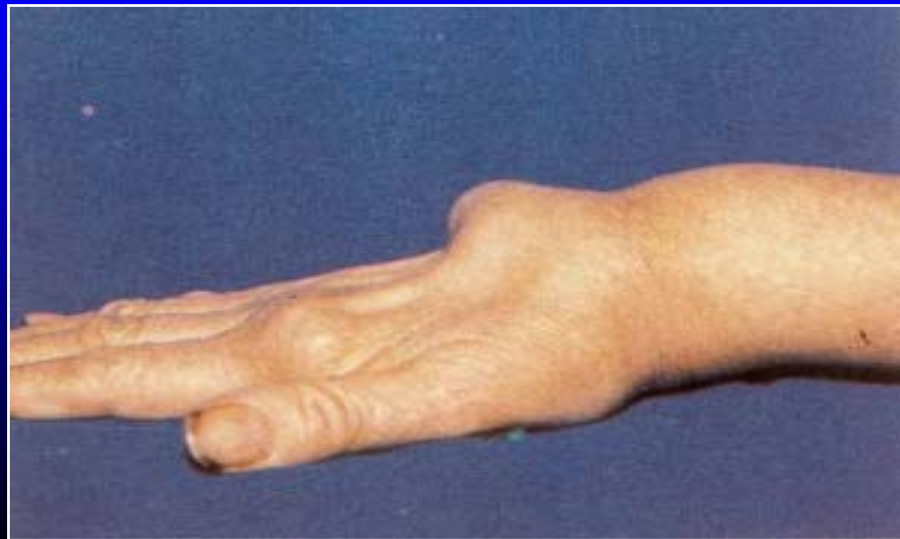C. Chantelot

(Service de Chirurgie de la main et du membre
supérieur du CHU de Lille)

Introduction:

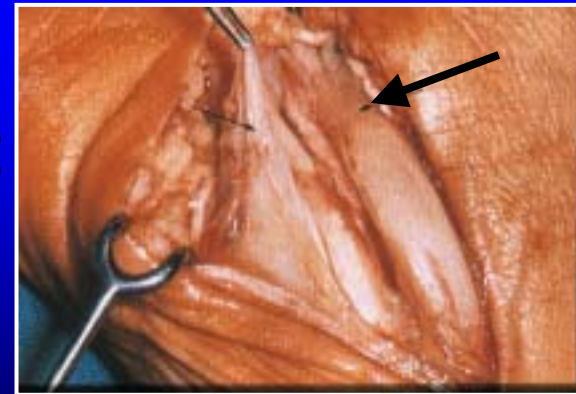
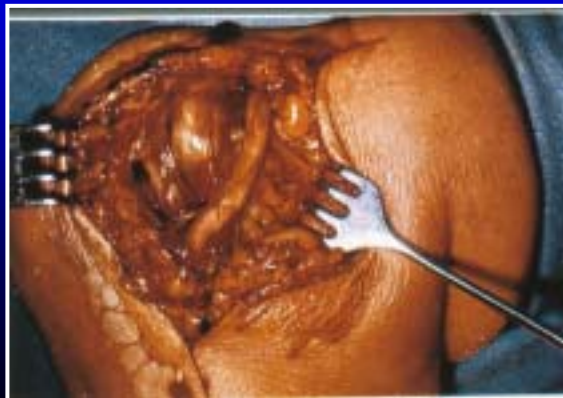Au stade débutant de la maladie:

- Peu de signe clinique au niveau de la face palmaire du poignet
- Monoarthrite révélatrice de la maladie rhumatoïde



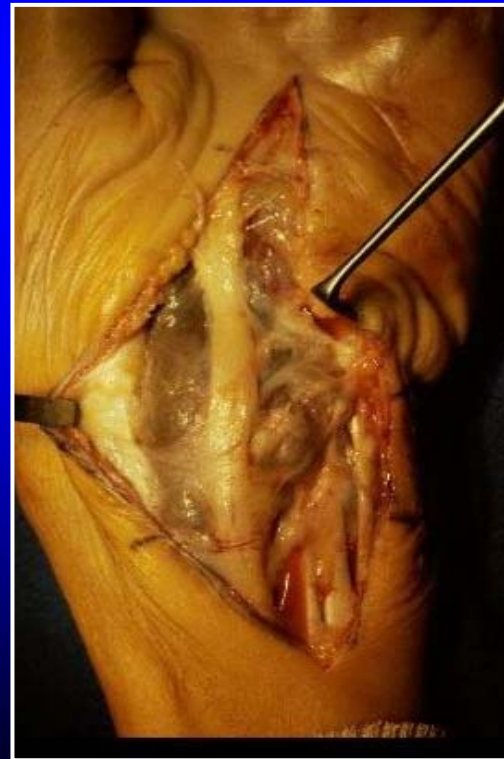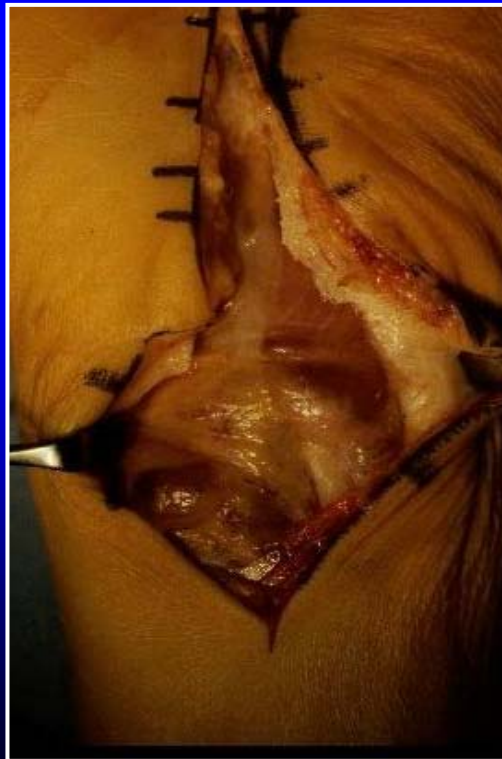Syndrome canalaire:

- **Prolifération synoviale → compression**
 - Nerf médian dans le canal carpien
 - Nerf ulnaire dans le canal de Guyon
- **Syndrome canalaire révélateur (30%)**
- **EMG: quantifier la dénervation et valeur pronostique**
- **Traitement de première intention: infiltration**



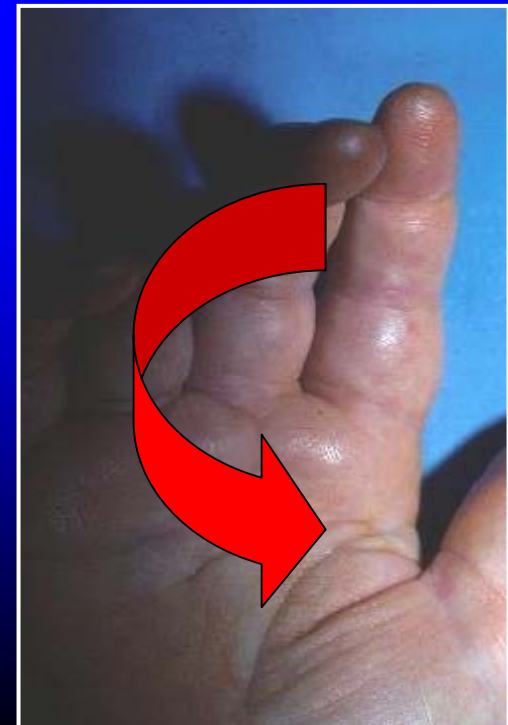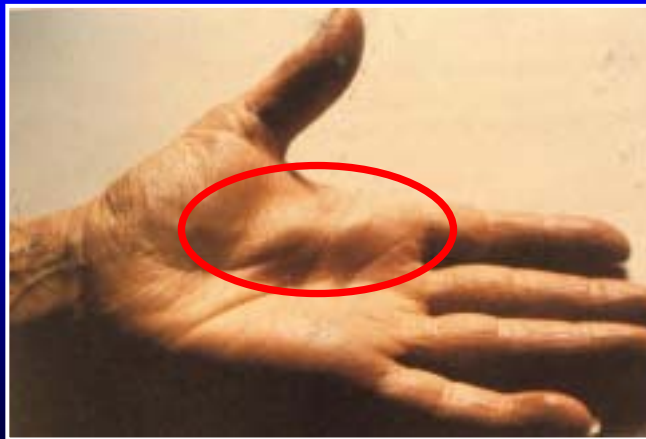Syndrôme canalair:

- Compression majeure + signes moteurs et sensitifs → décompression et synovectomie



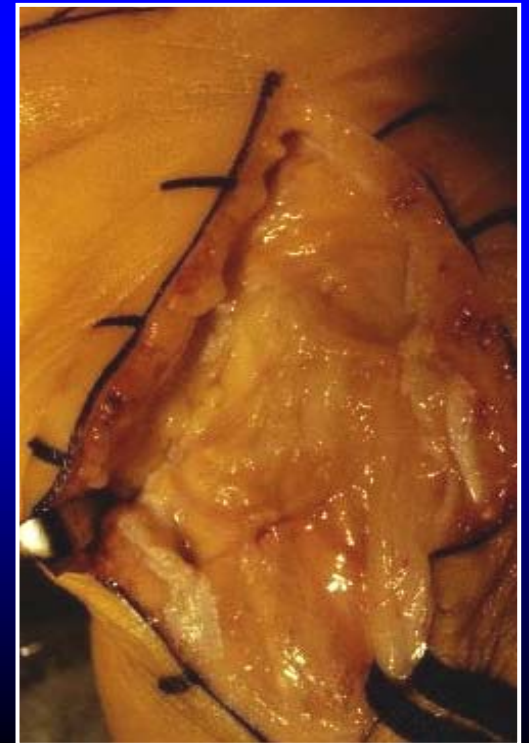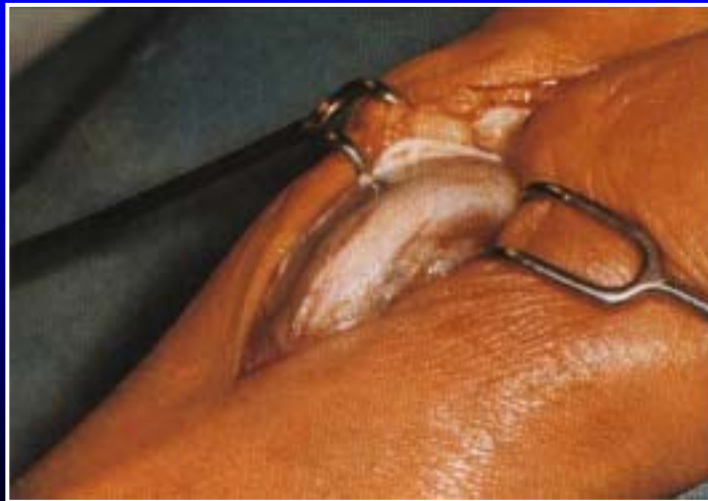Synovite tendons Fléchisseurs:

- 30 à 40% des malades dans une population PR
- Empatement de la paume de la main diffus ou localisé
- Défaut d'enroulement des doigts longs ou pouce
- Ressaut-blocage
- Syndrome canalaire associé



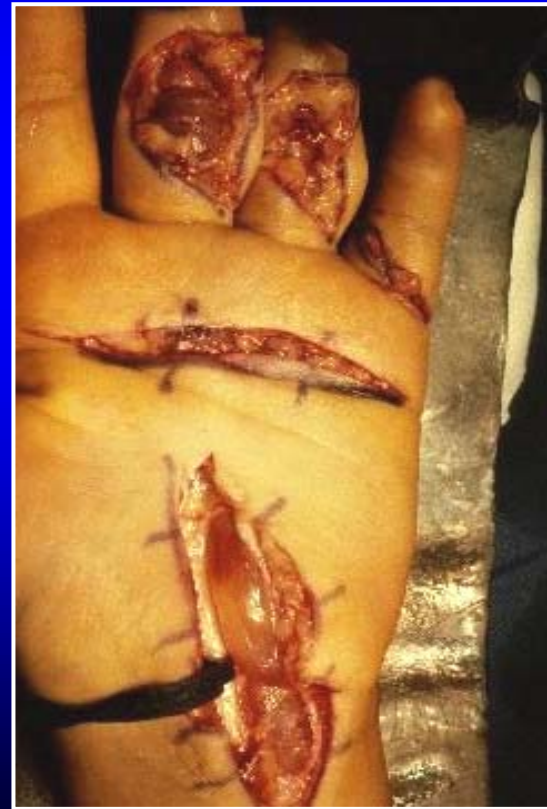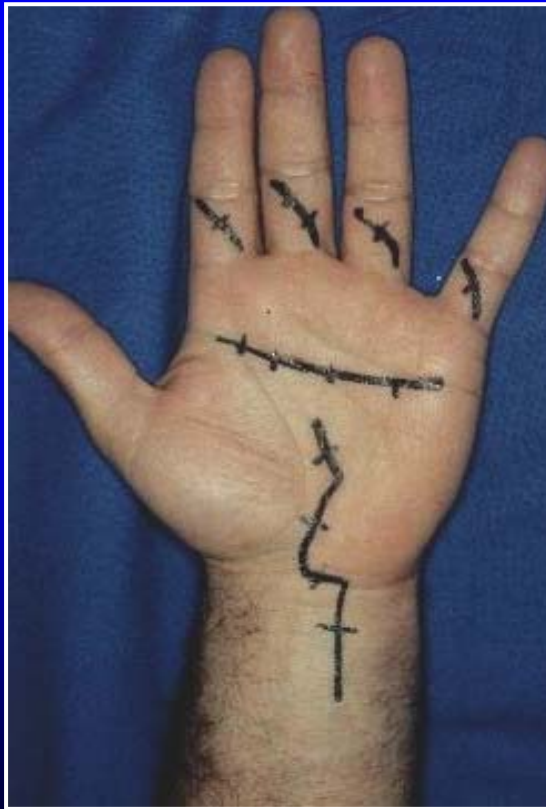Synovite tendons Fléchisseurs:

- **Traitement de première intention: infiltration**
- **Traitement chirurgical:**
 - Mauvaise réponse au traitement médical
 - Synovite +++
 - Compression nerveuse associée



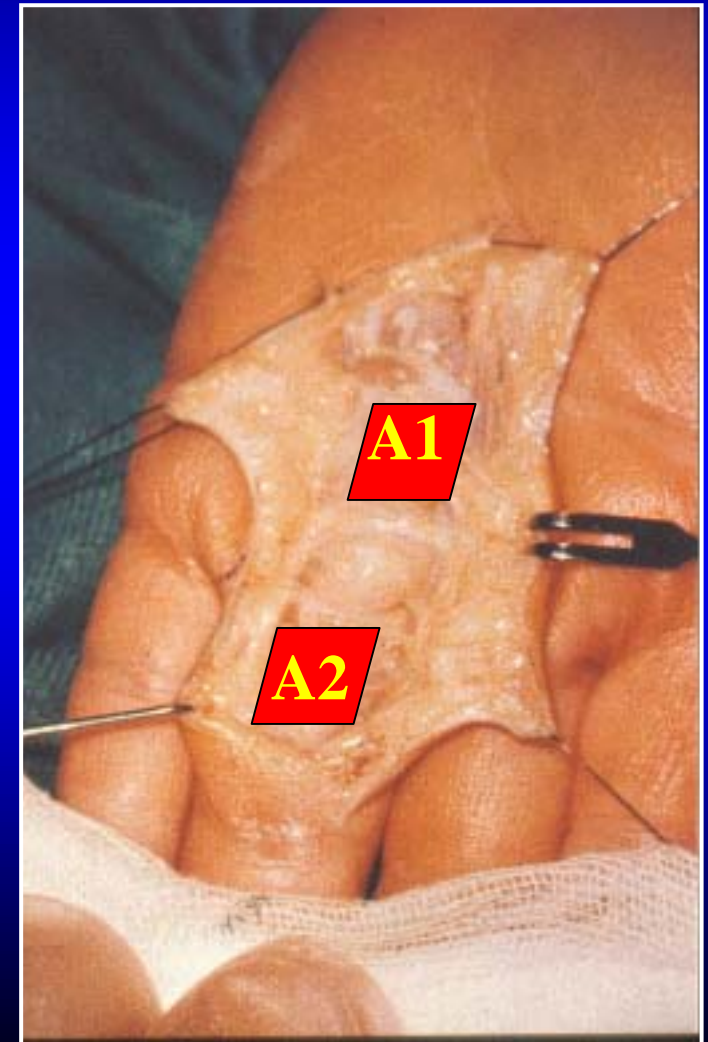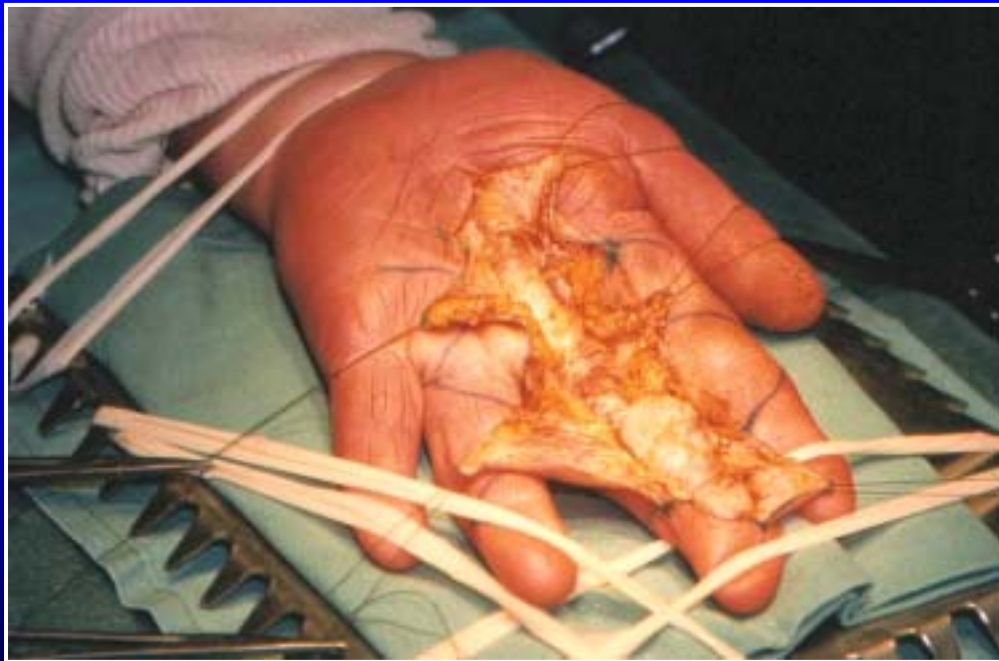Synovite tendons Fléchisseurs:

- **Traitement chirurgical:**



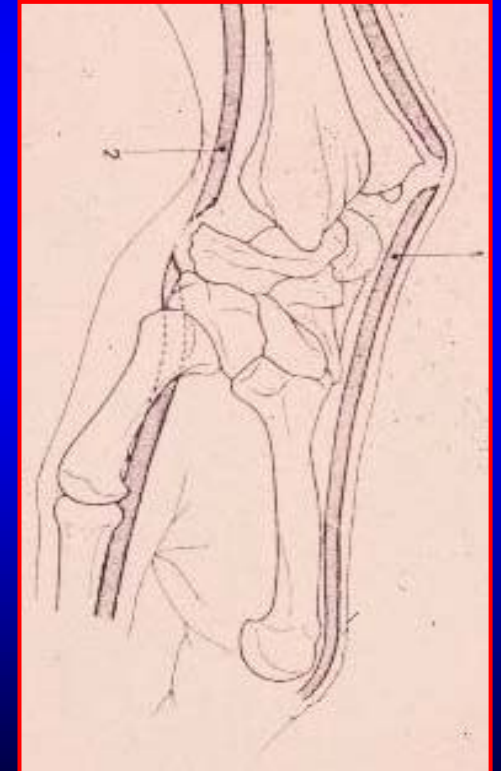
Synovite tendons Fléchisseurs:

- Traitement chirurgical:



Rupture des tendons fléchisseurs:

- **Fréquence < aux ruptures extenseurs**
- **Causes:**
 - Prolifération synoviale
 - Ischémie
 - Conflit sur relief osseux: scaphoïde
- **LFP +++**



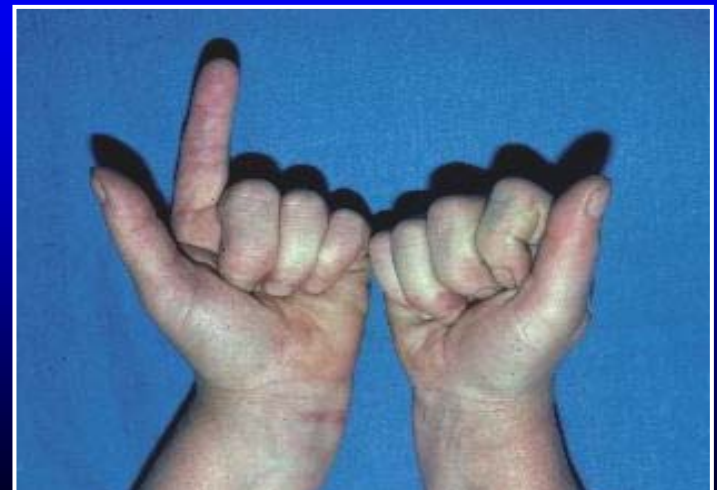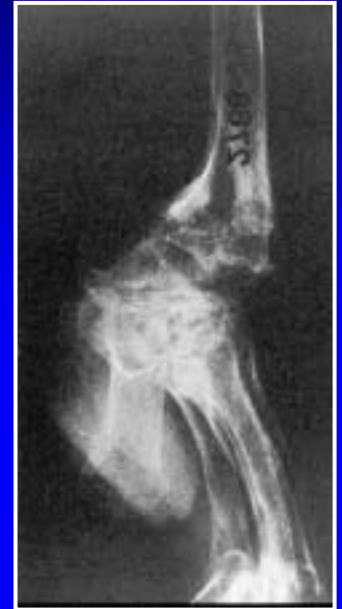Rupture des tendons fléchisseurs:

- **Prédispositions:**

- Synovite +++
- Subluxation ant. du carpe (scaphoïde)

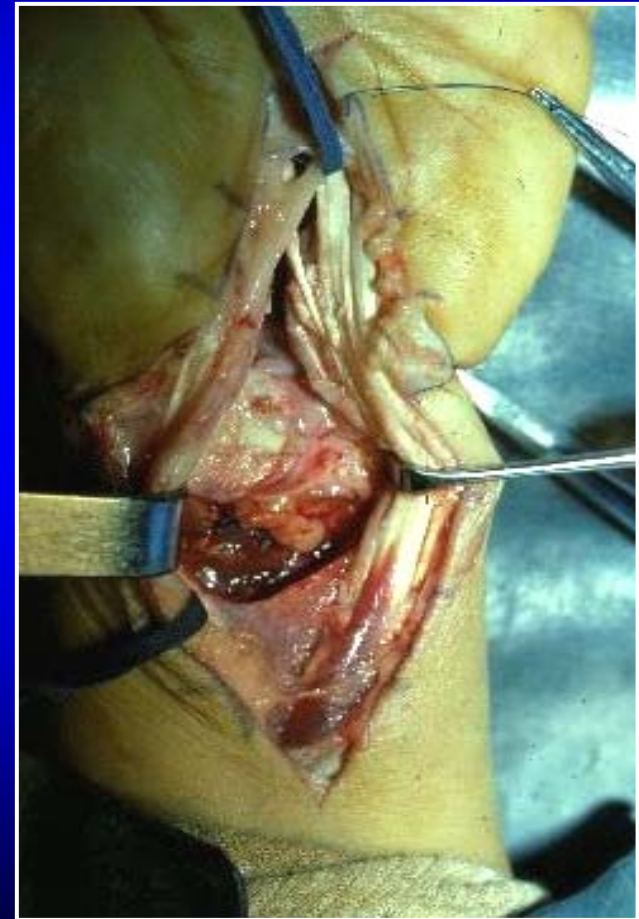
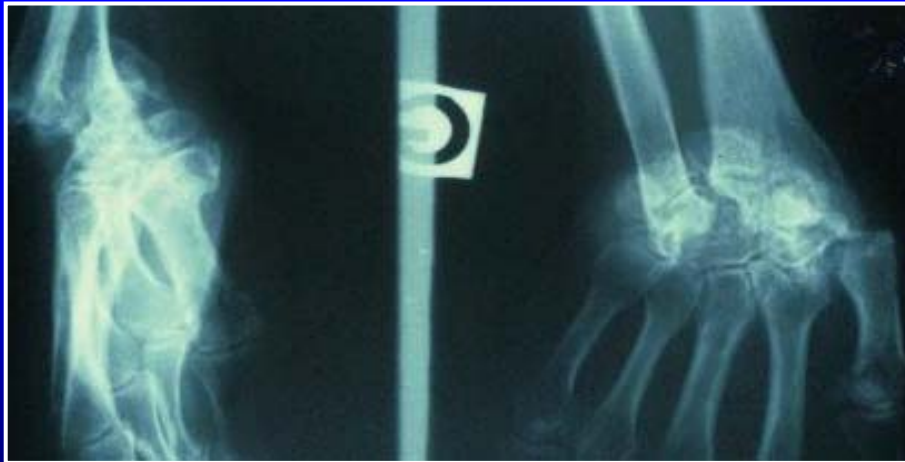- **Diagnostic évident:**

- Douleur brutale
- Déficit flexion: FS ou FP



Rupture des tendons fléchisseurs:

- Cas clinique:



Rupture des tendons fléchisseurs:

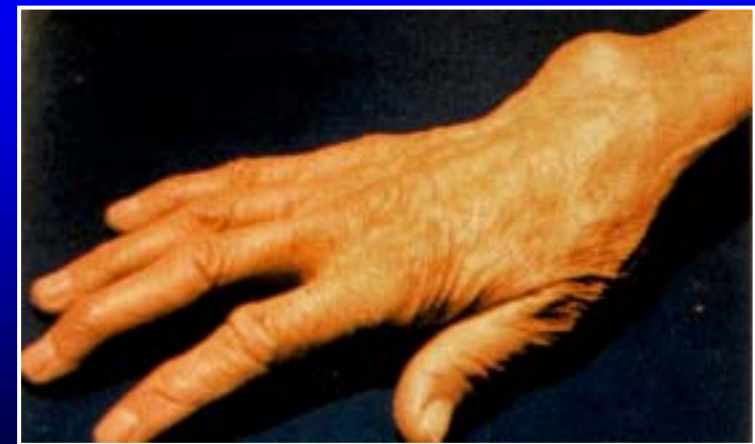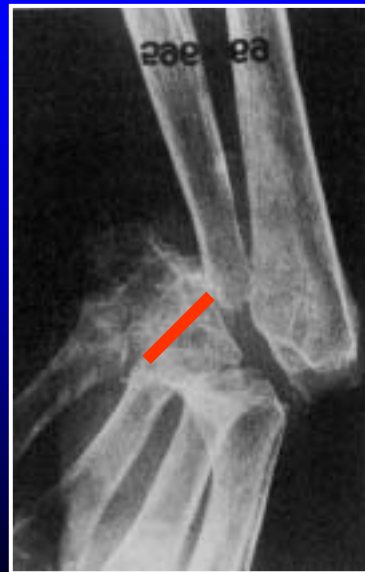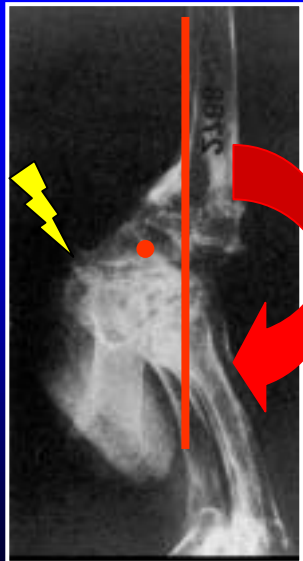
Traitements: (Synovectomie systématique)

- Dans le canal carpien:
 - Anastomose latéro-latérale au tendon voisin
 - Transfert FS sur FP
 - Arthrodèse IPD si FS conservé
 - Transfert FS du IV sur LFP
- Dans le canal digital:
 - Arthrodèse IPD: FP seul
 - Greffe tendineuse: FP+FS
 - Arthrodèse IPP ou greffe: FS



Poignet rhumatoïde palmaire: carpe

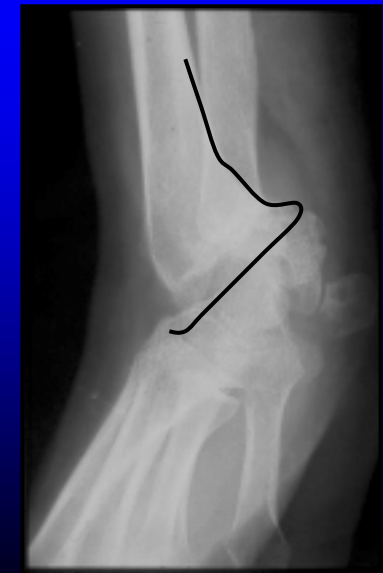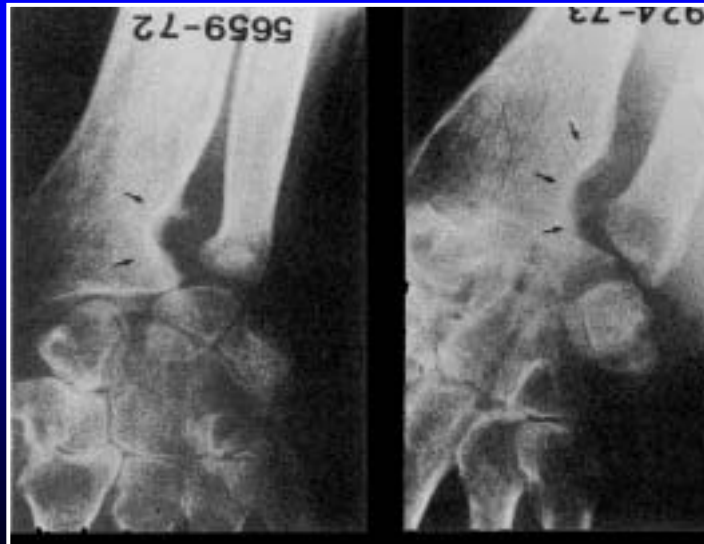
- Translation antérieure du carpe
- Diminution de la hauteur du carpe
- Déformation en dos de « chameau »



Poignet rhumatoïde palmaire: carpe

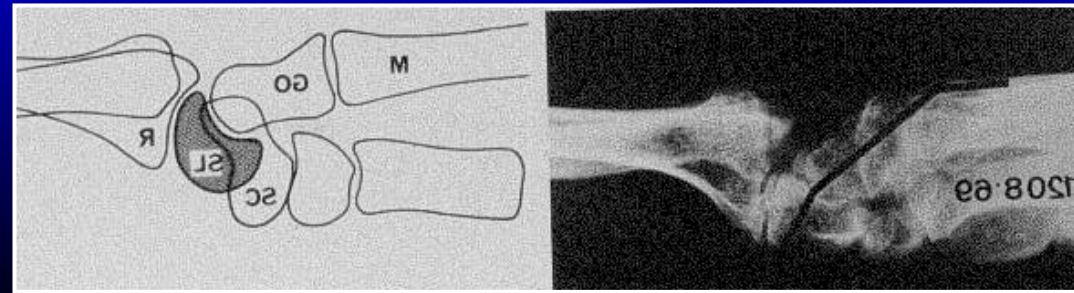
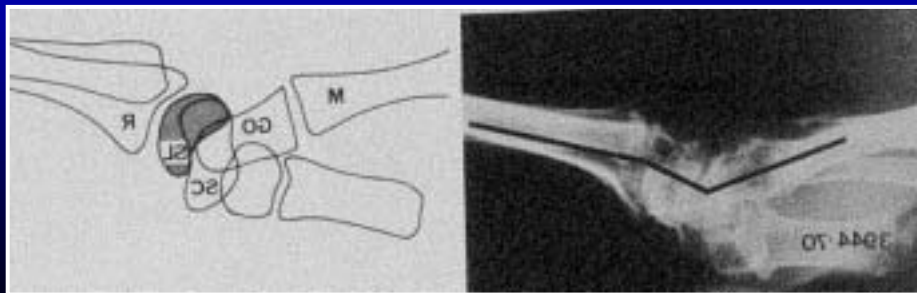
La translation antérieure du carpe:

- Distension des ligaments par prolifération synoviale: ligaments radio-carpiens postérieurs
- Destruction osseuse de l'épiphyse radiale
- Destruction du carrefour radio-ulnaire et du carpe



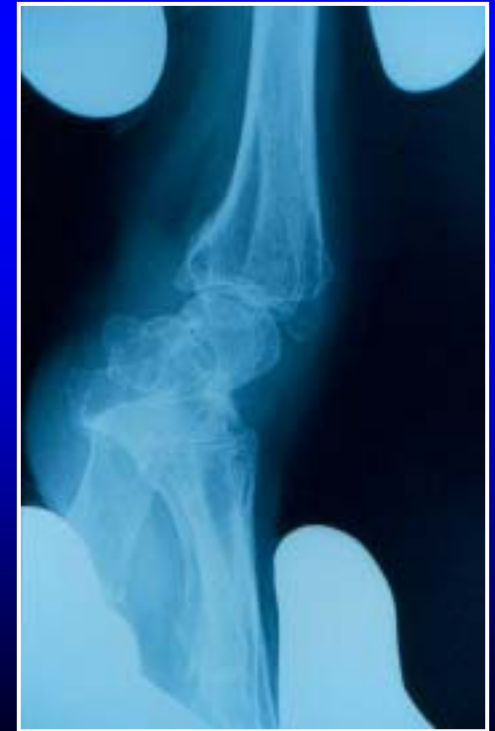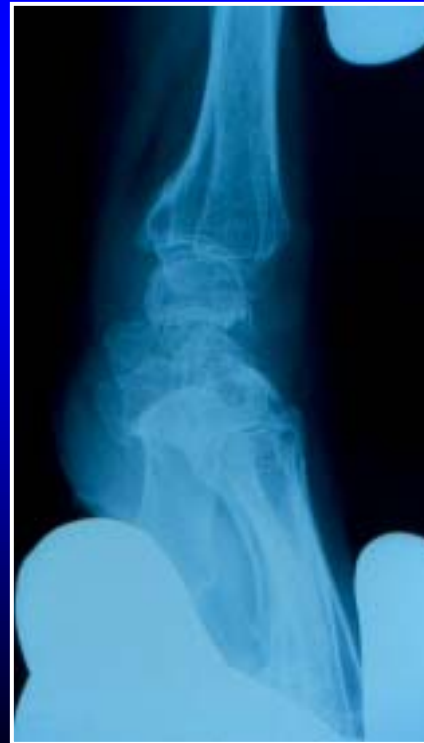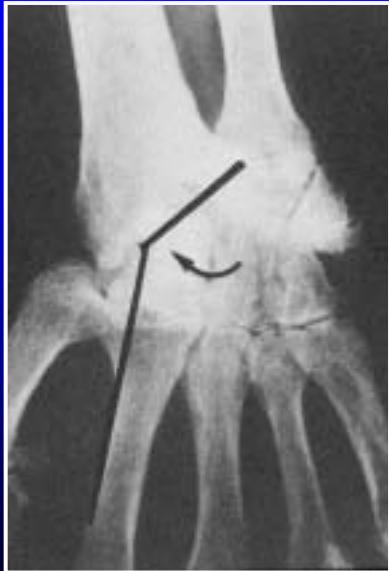Poignet rhumatoïde palmaire: carpe

- Perte de hauteur du carpe
- Instabilité entre la rangée proximale et distale du carpe (synovite)
- Déplacement en accordéon des 2 rangées du carpe:
 - Lunatum: DISI ou VISI
 - Scaphoïde: horizontalisation
 - Translation du capitatum en avant / lunatum → perte de hauteur
- Carpite destructive



Poignet rhumatoïde palmaire: carpe

- Réduction ou pas luxation antérieure du carpe
→ stade « a ou b »
- Stade V de Larsen: ankylose radio-carpienne
en position palmaire



Poignet rhumatoïde palmaire:carpe

- **Traitement chirurgical:**

- Luxation antérieure réductible → SRS + arthrodèse Radio-lunaire
- Luxation antérieure non réductible → arthrodèse Radio-carpienne et intra-carpienne ou arthroplastie

