

Physiopathologie des déformations dans la maladie rhumatoïde

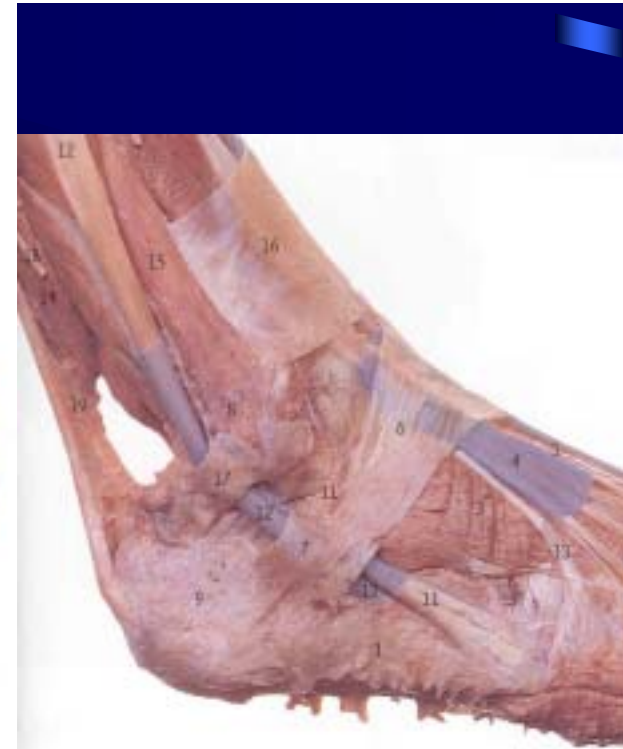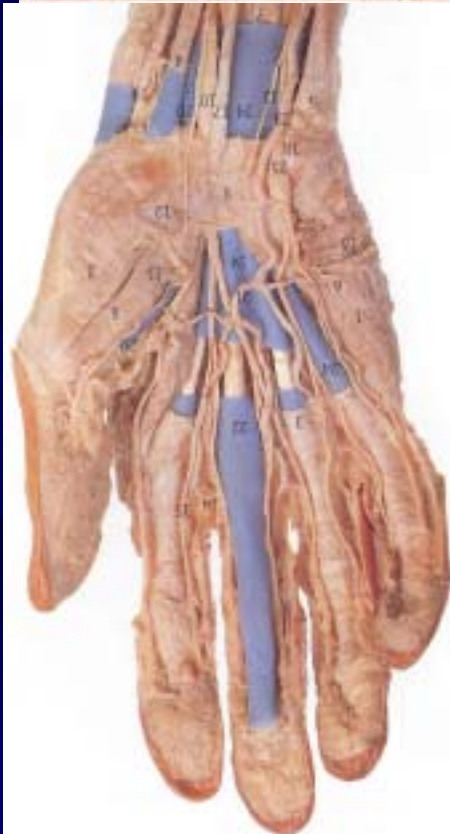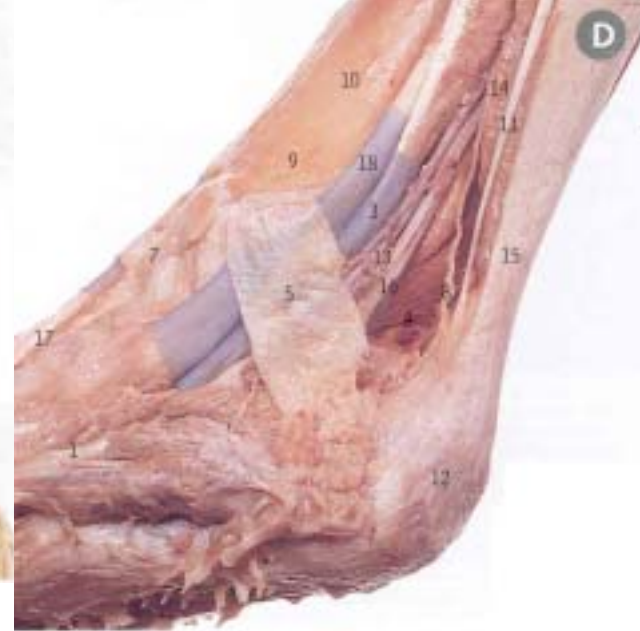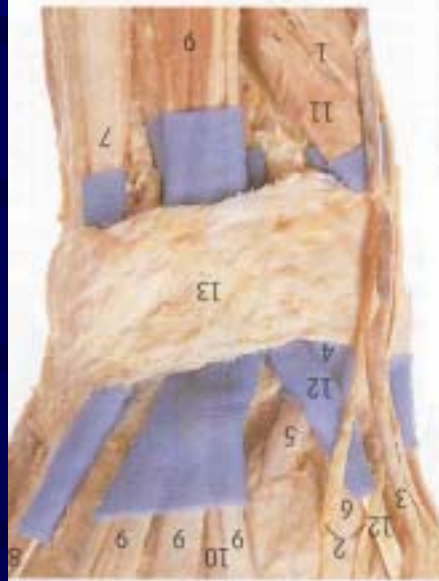
C Fontaine (Lille)

Une maladie de la synoviale

- Ténosynovite = inflammation des gaines synoviales péri-tendineuses
 - Atteinte des tendons là où ils sont entourés d'une gaine synoviale
- Bursosynovite = inflammation des bourses synoviales
- Arthrosynovite = inflammation de la membrane synoviale articulaire
 - Atteinte des articulations synoviales
 - Respect des articulations non synoviale

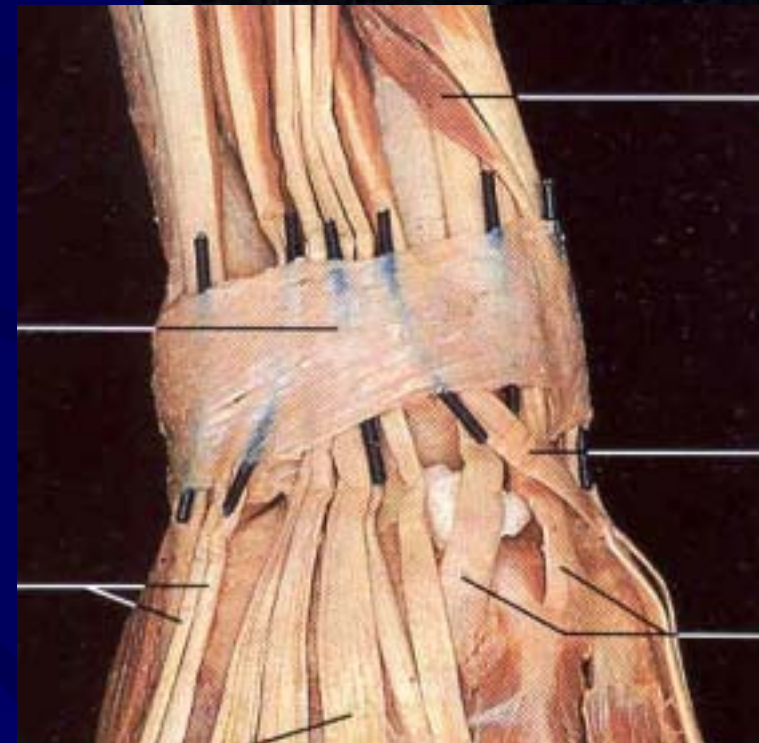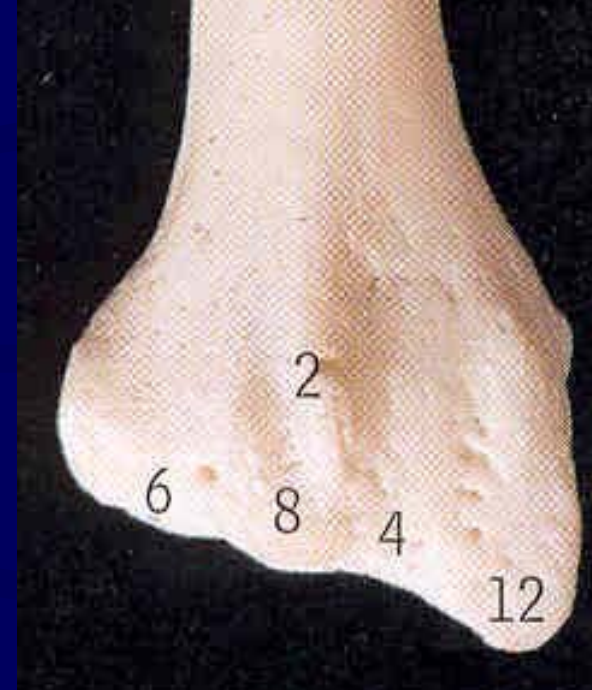Ténosynovite

- Gaines synoviales
 - Extenseurs des doigts au poignet
 - Fléchisseurs des doigts au poignet, à la paume et aux doigts
 - Tendons rétro-malléolaires médiaux
 - Tendons rétro-malléolaires latéraux



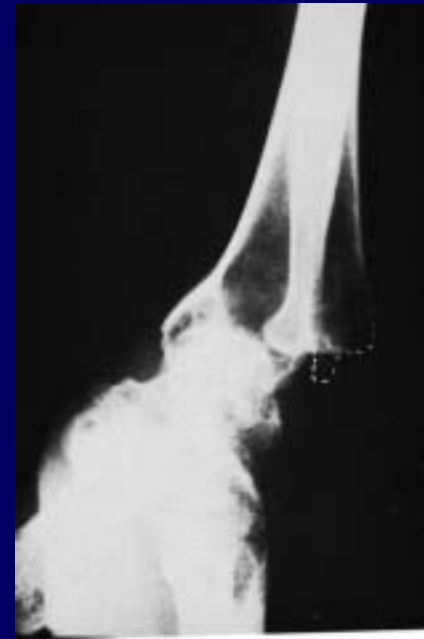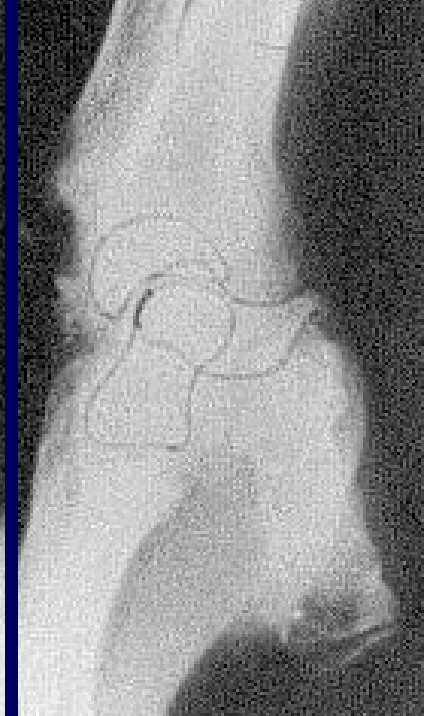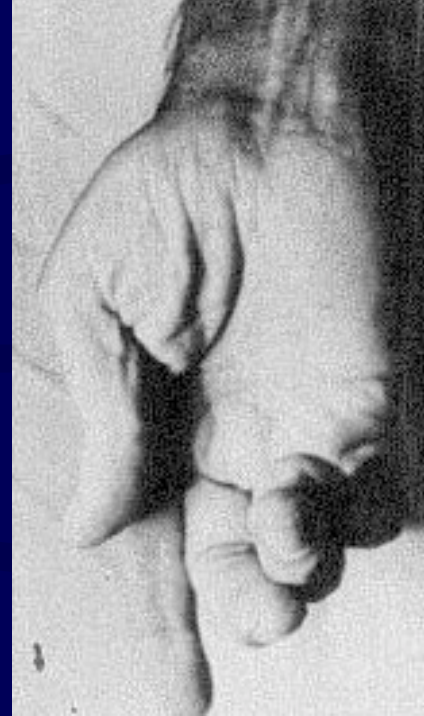Autres causes de rupture des tendons

- Frottement contre une saillie osseuse
 - Normale
 - Tubercule de Lister et long extenseur du pouce



Autres causes de rupture des tendons

- Frottement contre une saillie osseuse pathologique
 - Scaphoïde horizontalisé
 - Tête de l'ulna luxée
 - Bord dorsal du radius en cas de subluxation antérieure du carpe

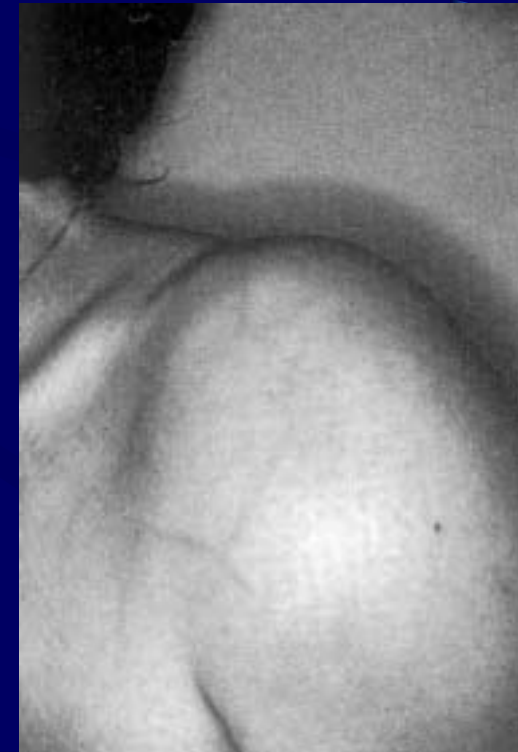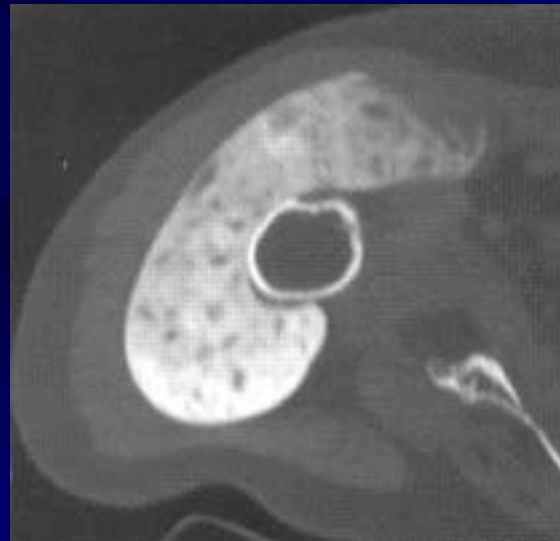

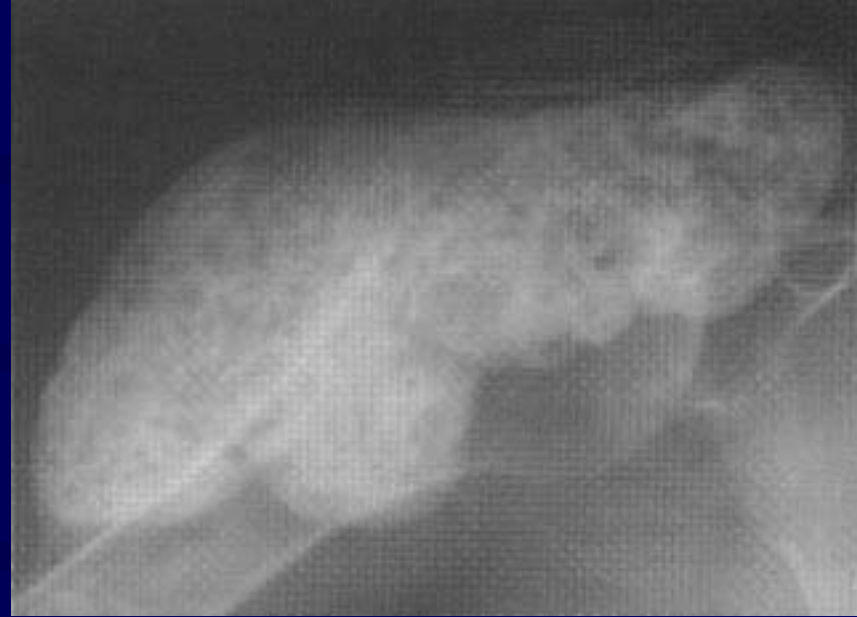
Autres causes de rupture des tendons

- Ischémie
- Agression directe du liquide synovial sur l'expansion capsulaire MCP, la bandelette médiane ou le tendon terminal de l'appareil extenseur

Bursosynovite

- Épanchement dans les bourses séreuses naturelles
 - Bourse sous acromio-deltoïdienne

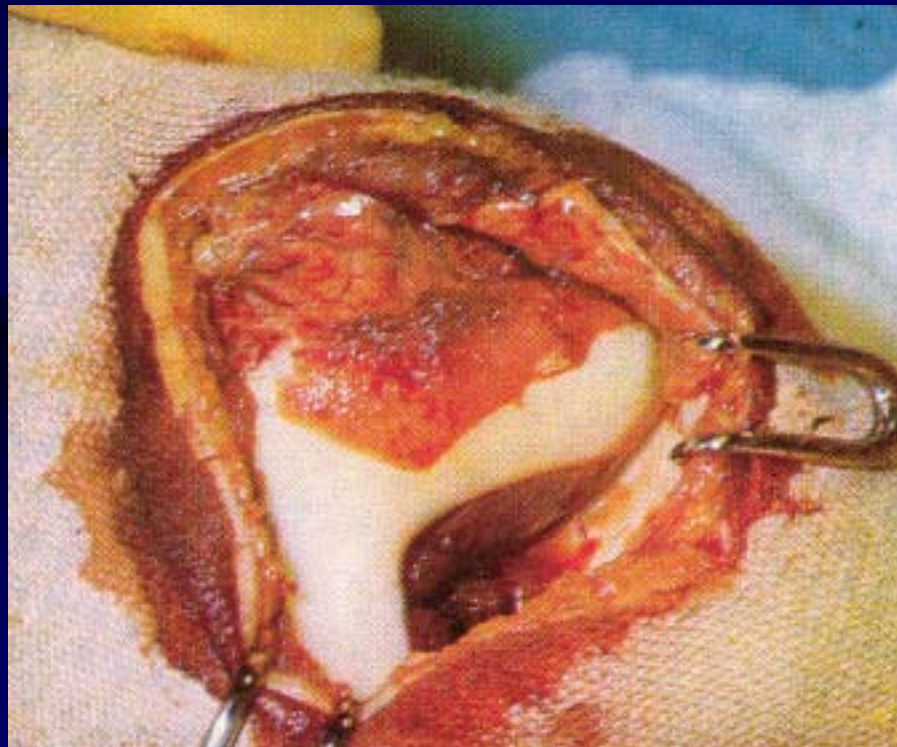


Arthrosynovite

- Prolifération synoviale= pannus, considéré un peu comme une tumeur
 - Méthotrexate®
 - Destruction isotopique (synoviorthèse)
 - Réduction tumorale: la synovectomie est un temps obligatoire de la prise en charge chirurgicale

Arthrosynovite

- Sécrétion d'enzymes agressifs
 - Chondrolyse, puis recouvrement de la zone d'os ainsi mise à nu par la membrane synoviale malade

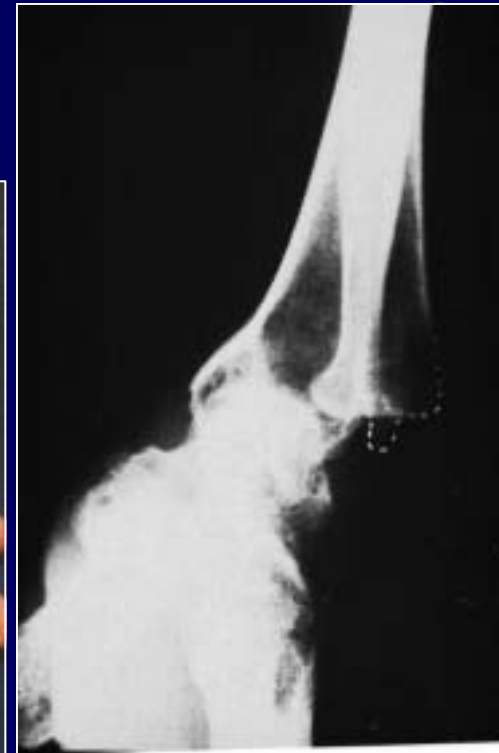
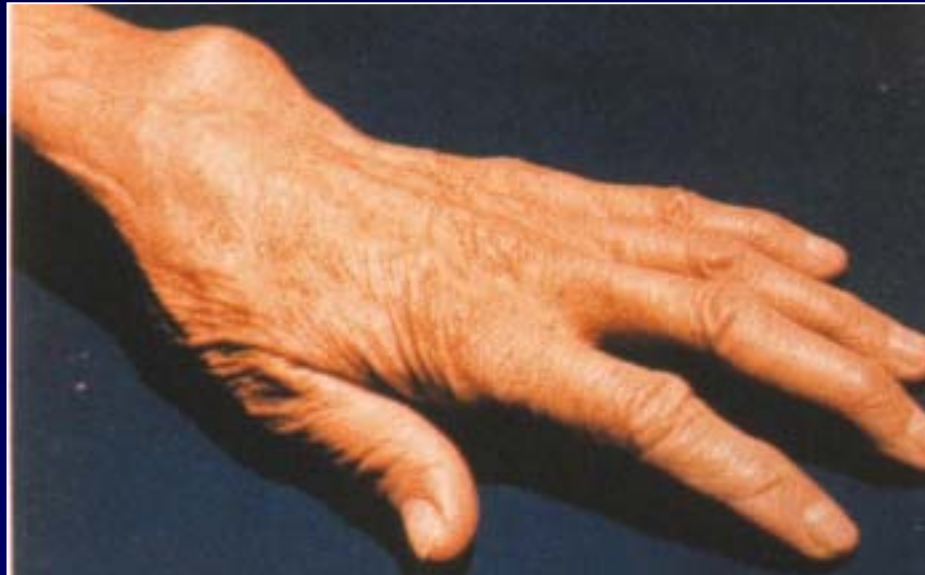

Arthrosynovite

- Épanchement articulaire
 - Ponction évacuatrice
 - Injection de corticoïdes (assèchement)
- Kystes synoviaux
 - Kyste poplité, kyste de Baker
 - Kyste de poignet
 - Conséquence ou symptôme de l'épanchement articulaire
 - L'exérèse isolée n'a pas de sens

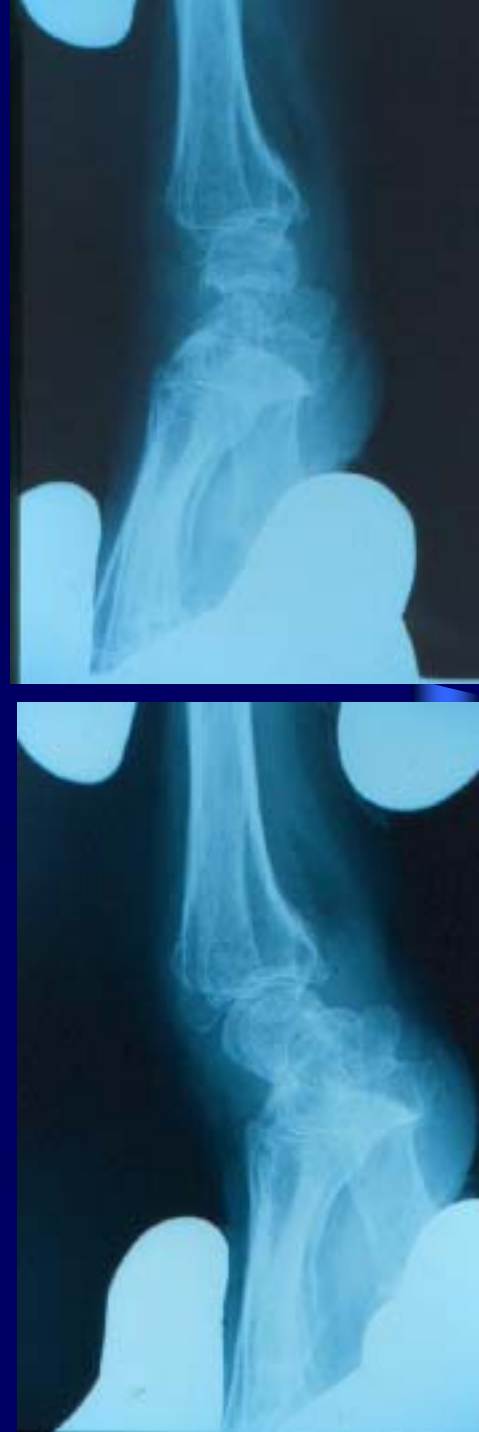Arthrosynovite

- Distension capsulo-ligamentaire prédominant là où les structures capsulo-ligamentaires sont les moins résistantes
 - Lig. radio-ulnaire distal postérieur
 - Subluxation dorsale de l'ulna



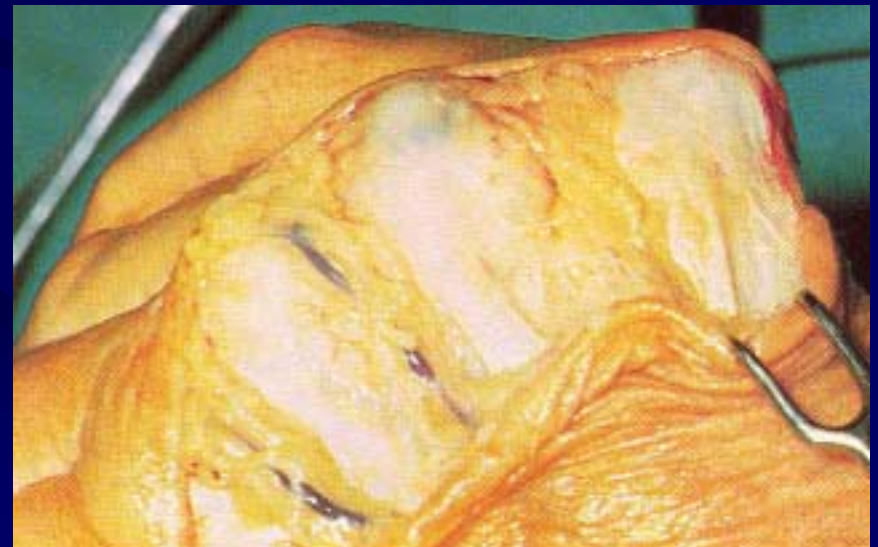
Arthrosynovite

- Distension capsulo-ligamentaire prédominant là où les structures capsulo-ligamentaires sont les moins résistantes
 - Ligaments intra-carpiens
 - Instabilité intra-carpienne



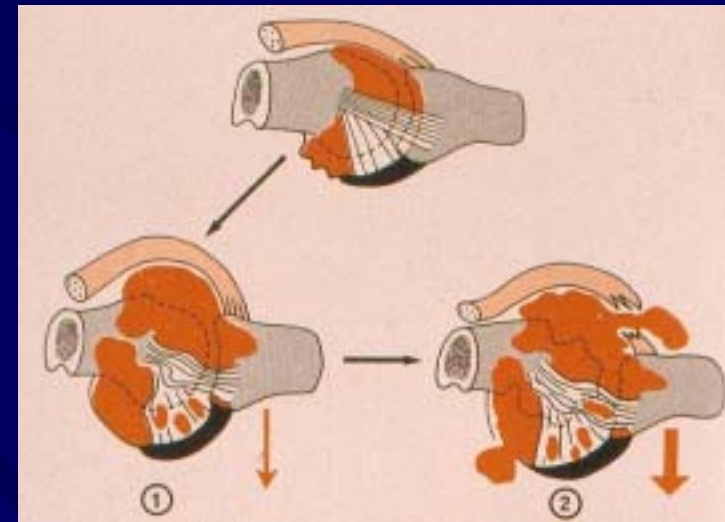
Arthrosynovite

- Distension capsulo-ligamentaire prédominant là où les structures capsulo-ligamentaires sont les moins résistantes
 - Capsule dorsale des MCP
 - Luxation des appareils extenseurs dans les vallées intermétacarpiennes



Arthrosynovite

- Distension capsulo-ligamentaire prédominant là où les structures capsulo-ligamentaires sont les moins résistantes
 - Capsule dorsale des IPP
 - Distension de la bandelette médiane de l'appareil extenseur et déformation en boutonnière
 - Capsule dorsale des IPD
 - Rupture du tendon extenseur et déformation en maillet

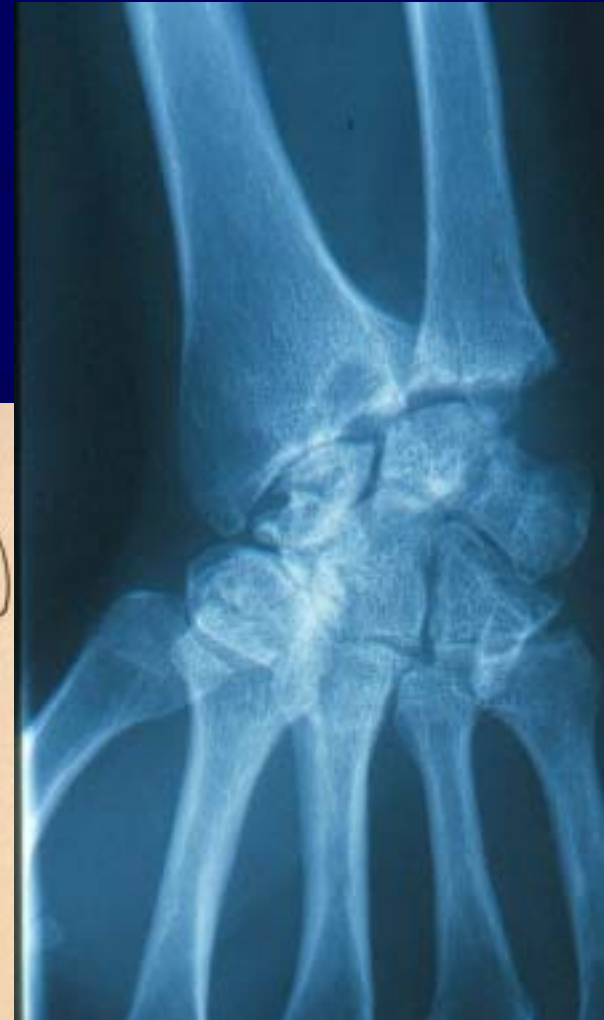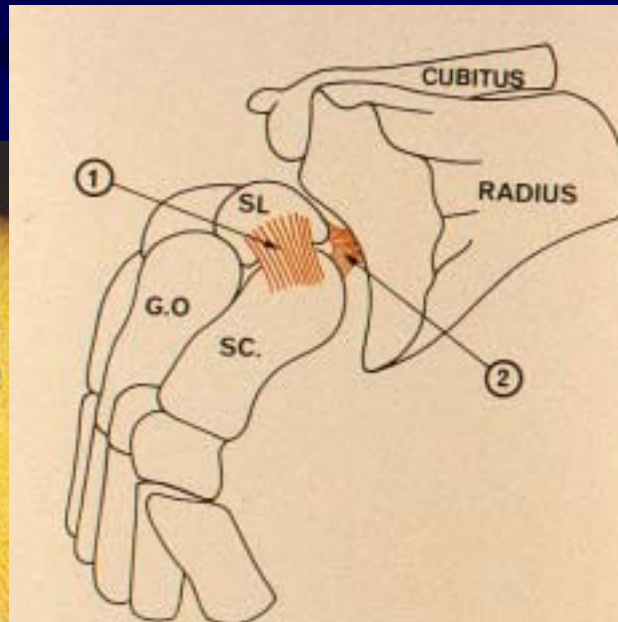

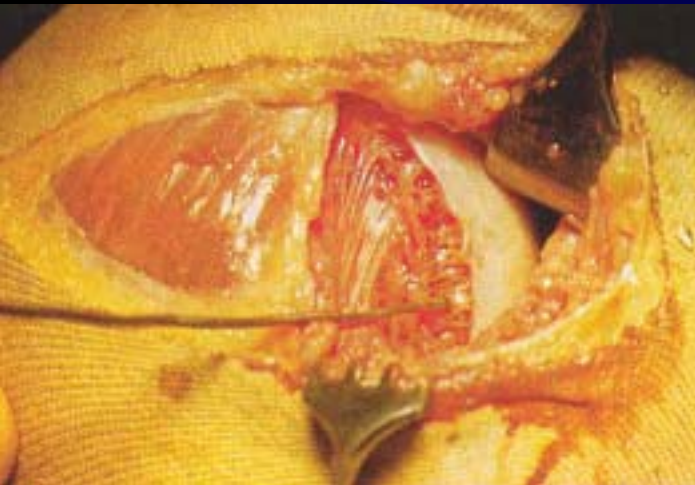
Arthrosynovite

- Distension capsulo-ligamentaire touchant aussi les structures capsulo-ligamentaires résistantes
 - Fronde de Kuhlmann au poignet
 - Translation ulnaire du carpe
 - Ligaments collatéraux des MCP
 - Déviation ulnaire et subluxation palmaire des MCP
 - Plaque palmaire des IPP
 - Col de cygne

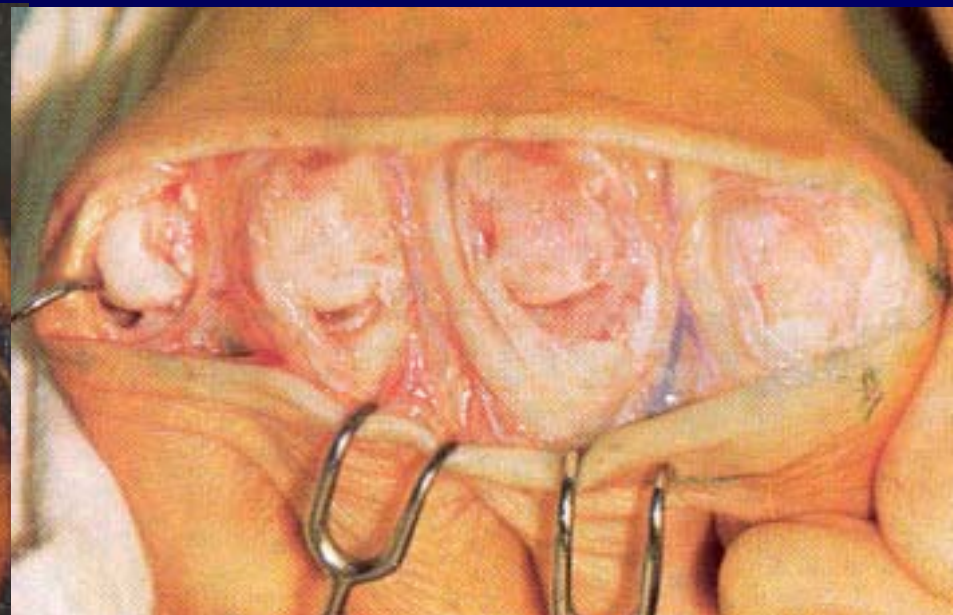
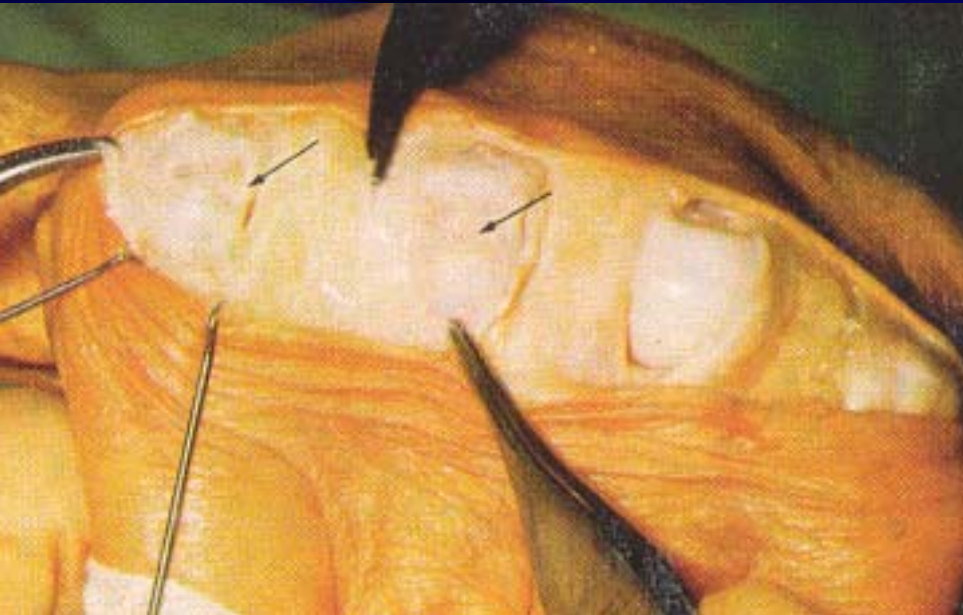
Arthrosynovite

- Géodes intra-osseuses débutant habituellement là où la synoviale s'insère sur l'os



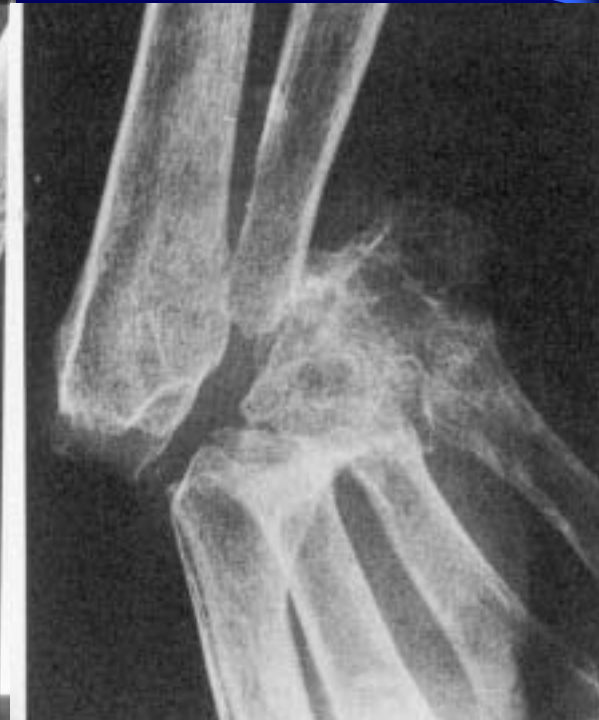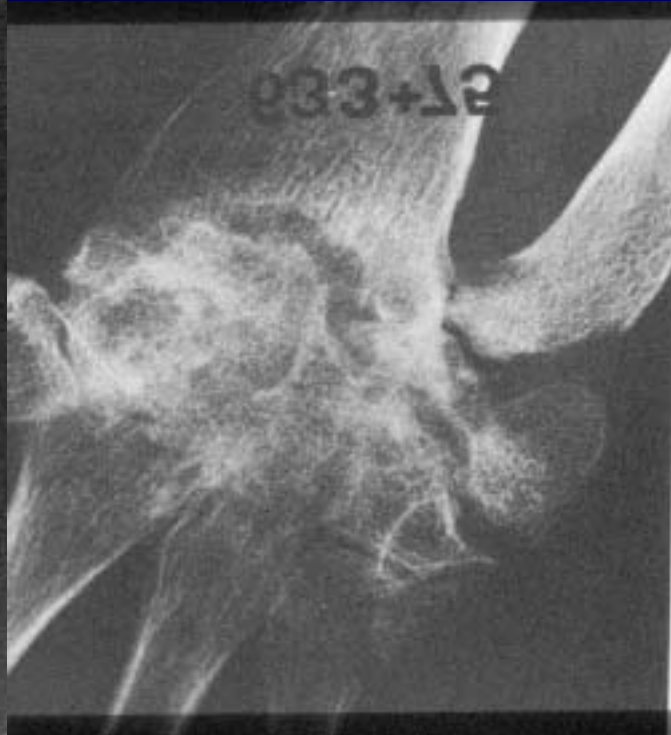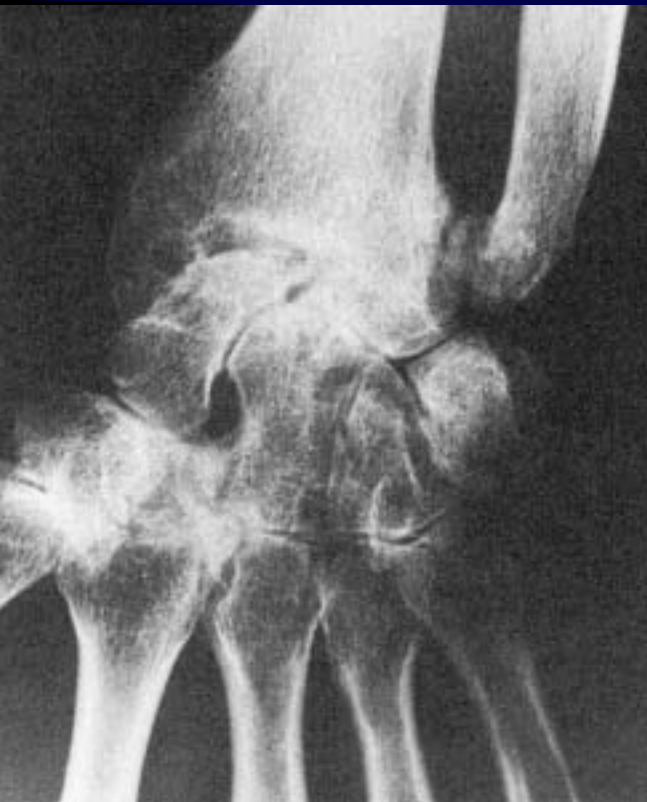Chondrolyse

- Cytotoxicité des enzymes synoviales
- Atrophie lors de la perte de contact articulaire
- Coexistence de lésions de sévérité différente



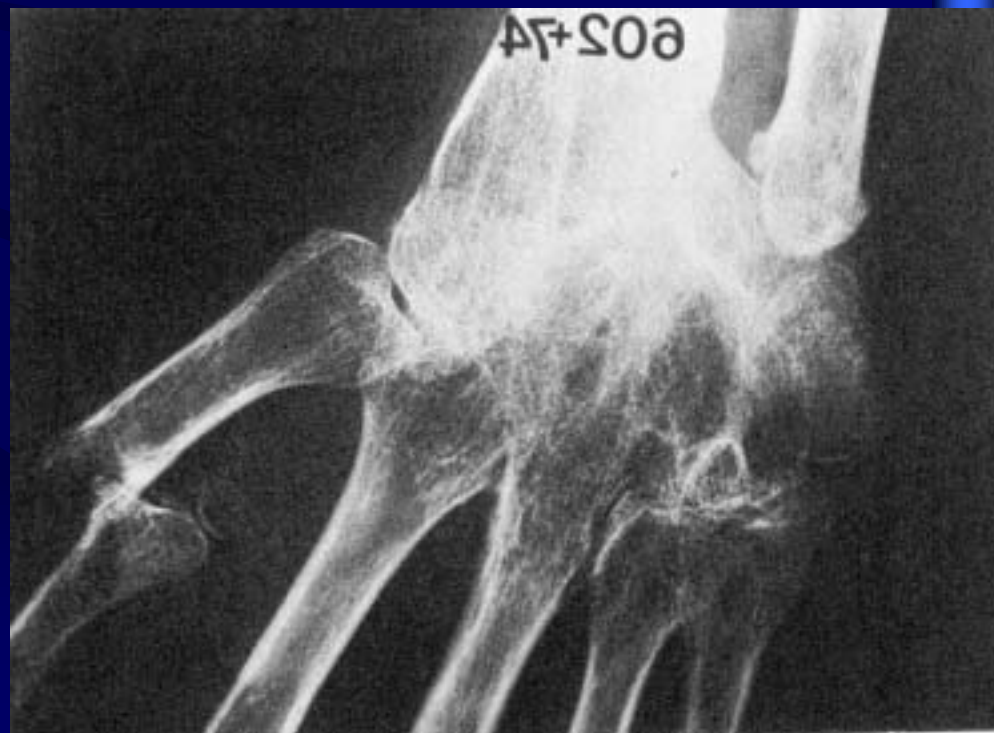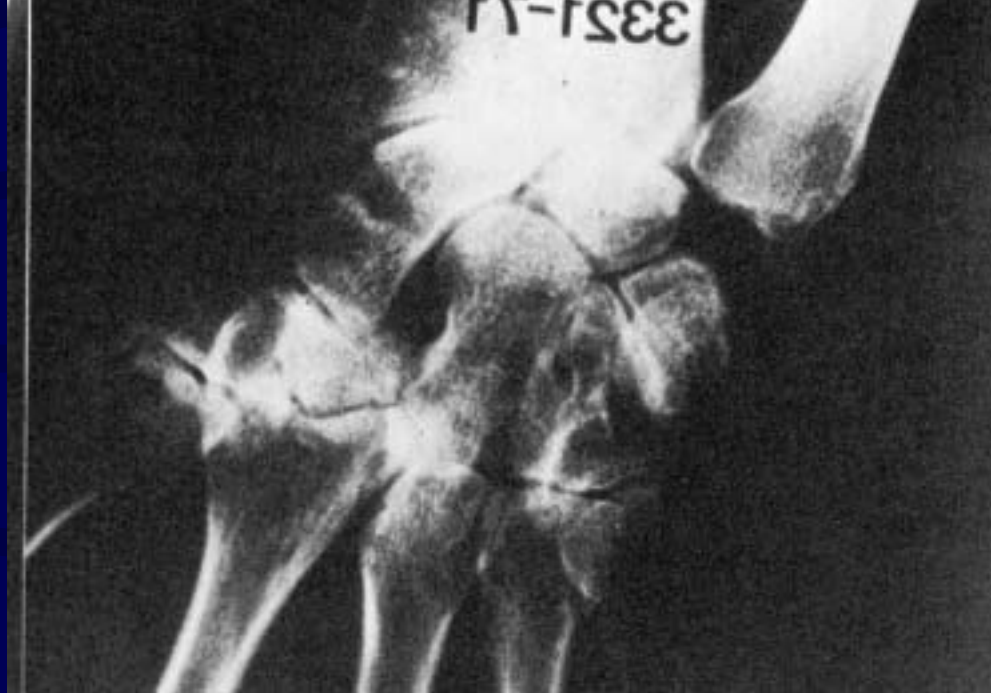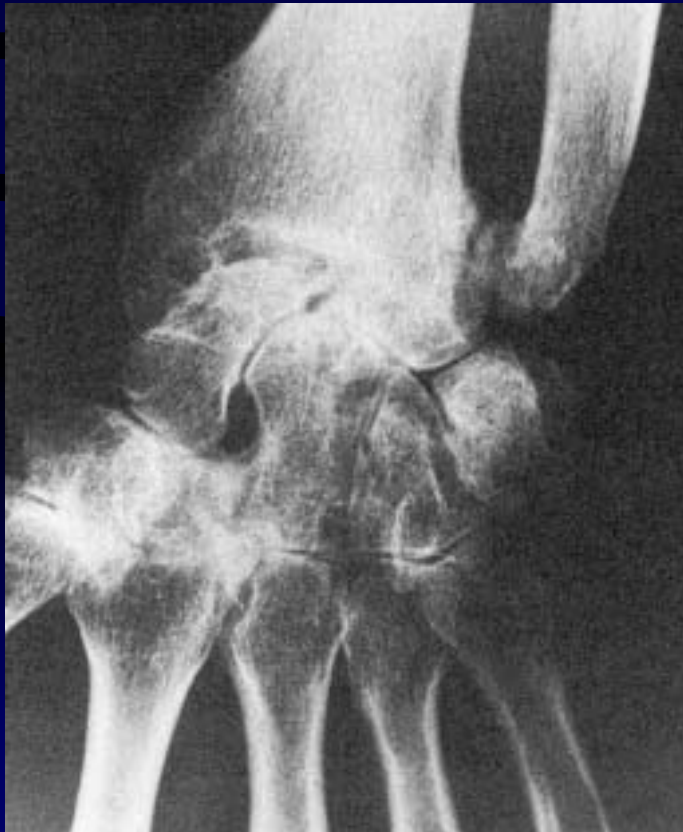Chondolyse

- Pincement artriculaire
- Modes évolutifs (Simmen)
 - Pseudo-arthrose
 - Arthritique
 - Mutilante



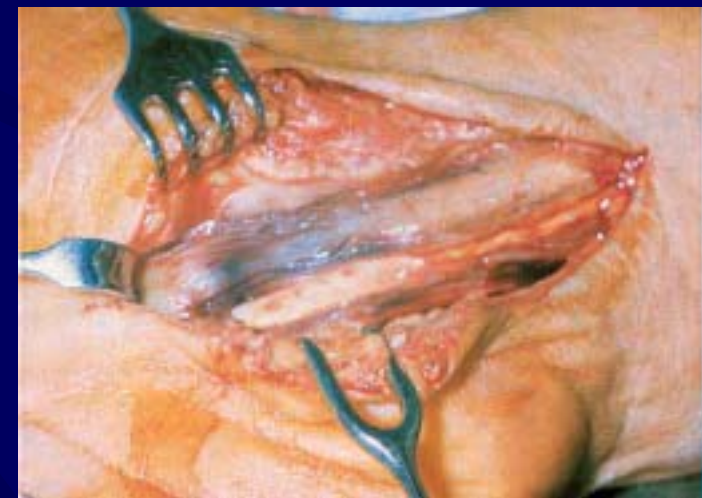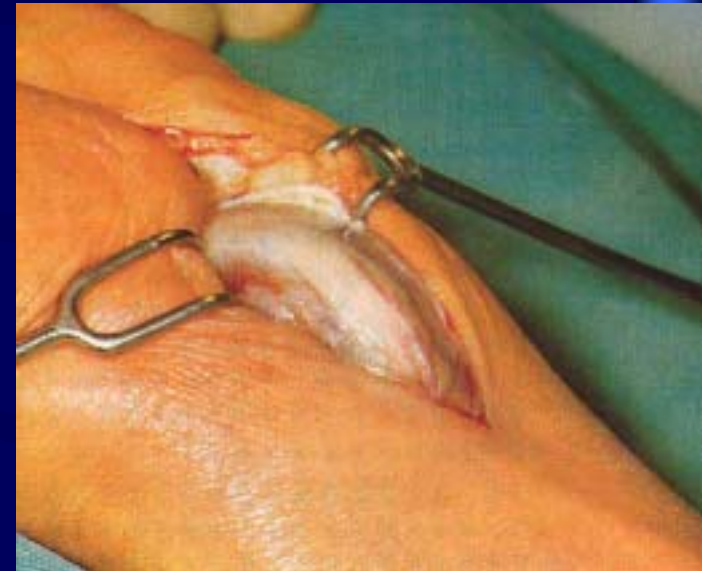Chondrolyse

- Fusion spontanée
 - Totale: carpite fusionnante
 - Partielle: radio-lunaire



Mécanisme des lésions nerveuses

- Compression dans un canal inextensible
 - Canal carpien par l'effet volume de la ténosynovite des fléchisseurs
- Ischémie du nerf



Mécanisme des lésions nerveuses

- Compression par un ostéophyte
 - Ostéophyte ulnaire médial, vulnérant pour le nerf ulnaire
 - Spicule osseux saillant dans le canal carpien
- Étirement à la faveur d'une laxité articulaire
 - Nerf ulnaire et laxité du lig. collatéral médial du coude

