

Paralysies du coude d'origine périphériques

Christian Dumontier
institut de la Main & hôpital saint
Antoine, Paris
(avec l'aide du Pr Chammas, Montpellier)

Paralysies du coude

- Paralysie de la flexion
- Paralysie de l'extension
- Paralysie de la prono-supination
(Avant-bras)
- Paralysie des épicondyliens médiaux
ou latéraux (Poignet)

Paralysies du coude

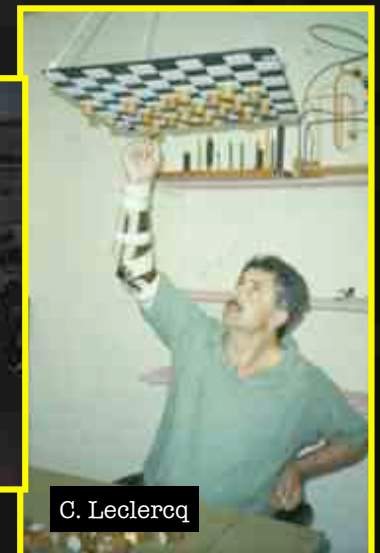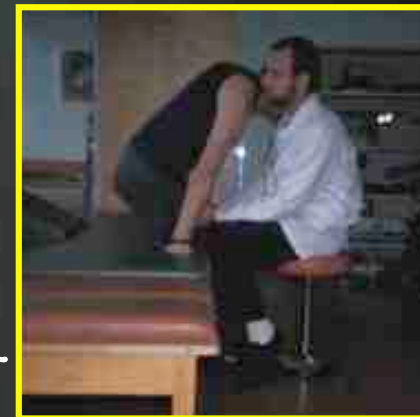- Paralysie de la flexion
- Paralysie de l'extension
- Paralysie de la prono-supination (Avant-bras)
- Paralysie des épicondyliens médiaux ou latéraux (Poignet)

Causes des paralysies du coude

- **Traumatiques** = Plexus brachial > nerf isolé > iatrogènes > lésions musculaires
- **Tumorales** (rares)
- **Nerveuses isolées non traumatiques** (Poliomyélite, Névrite = rares)
- Paralysies **centrales** (1/2plégie, spastique, tumeurs,...)

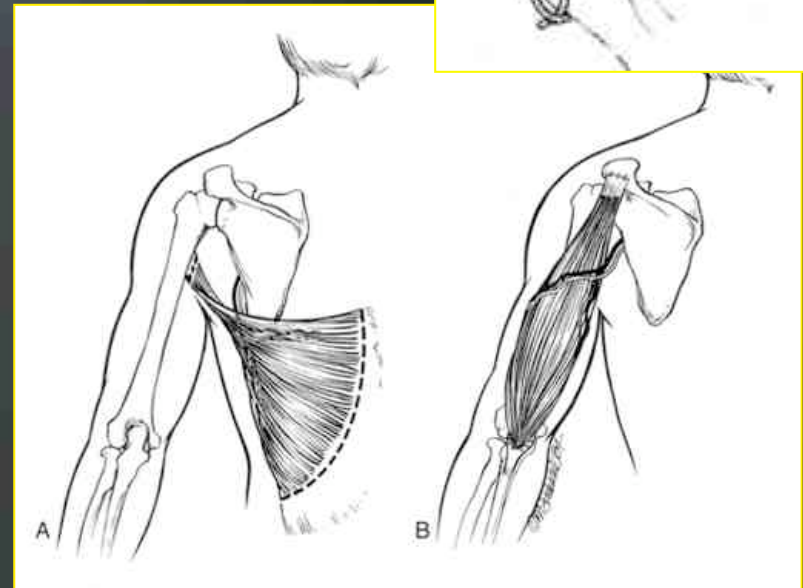
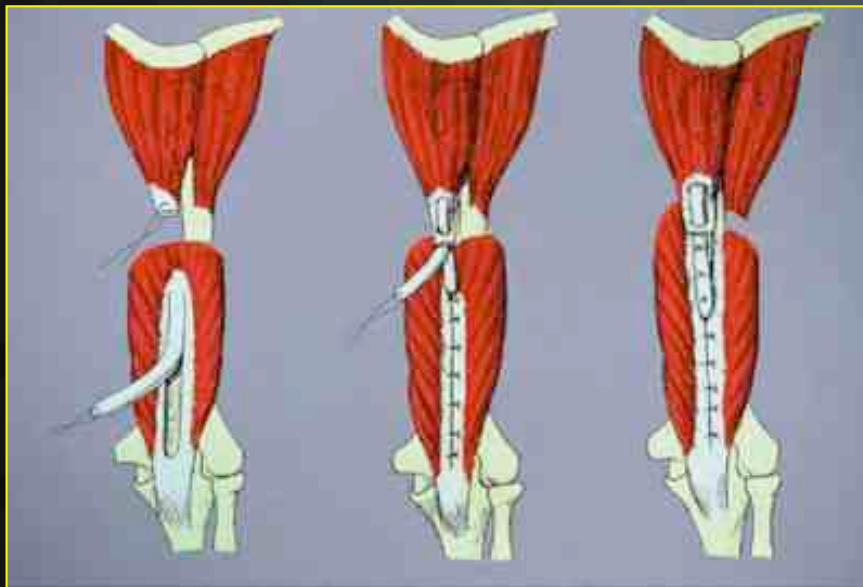
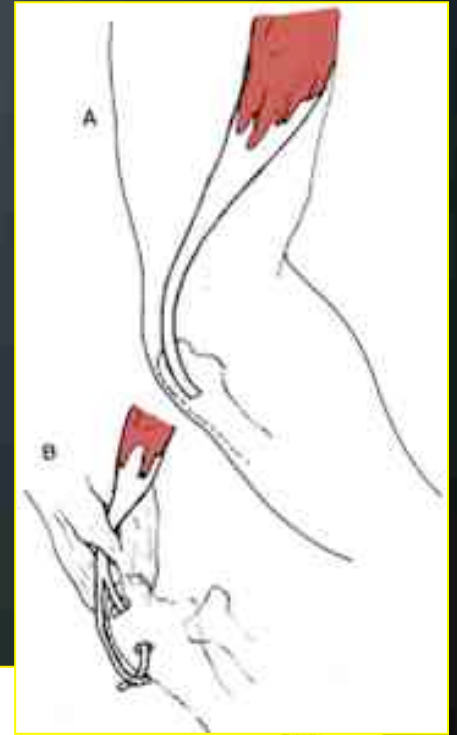
Paralysie de l'extension

- Rare isolément
- Rarement un problème pratique car l'extension n'est utile :
 - Que pour faire les transferts/ cannes
 - Que si l'épaule a plus de 90° d'abduction/élévation

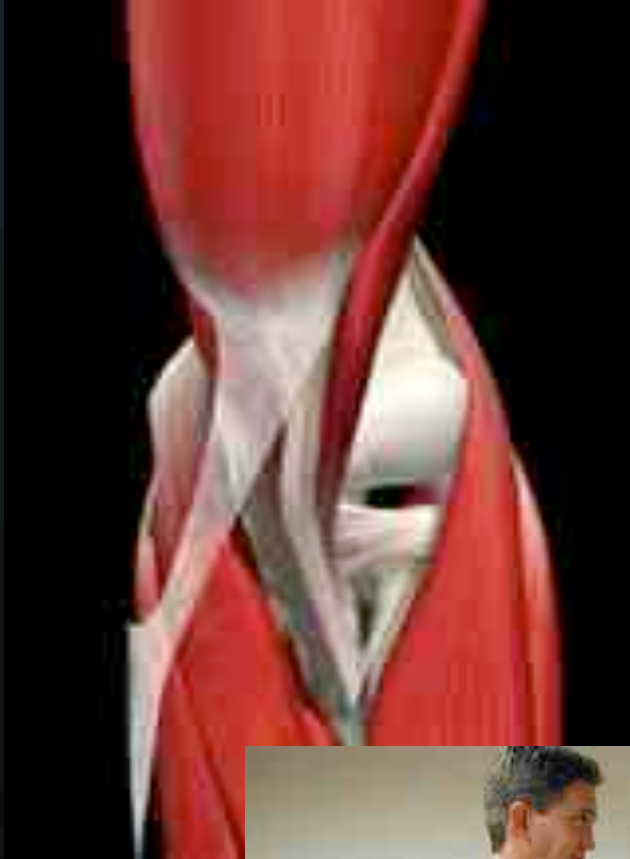

Paralysie de l'extension

- Transferts nerveux
- Palliatifs (Deltoïde postérieur / Biceps/ latissimus dorsii,...)

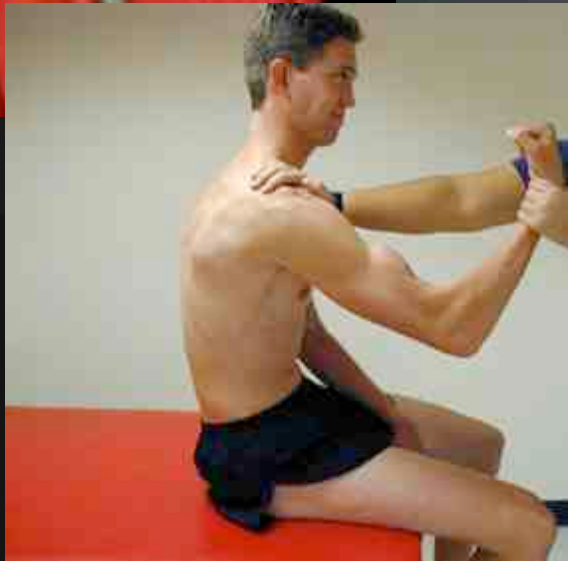

Paralysie de la flexion



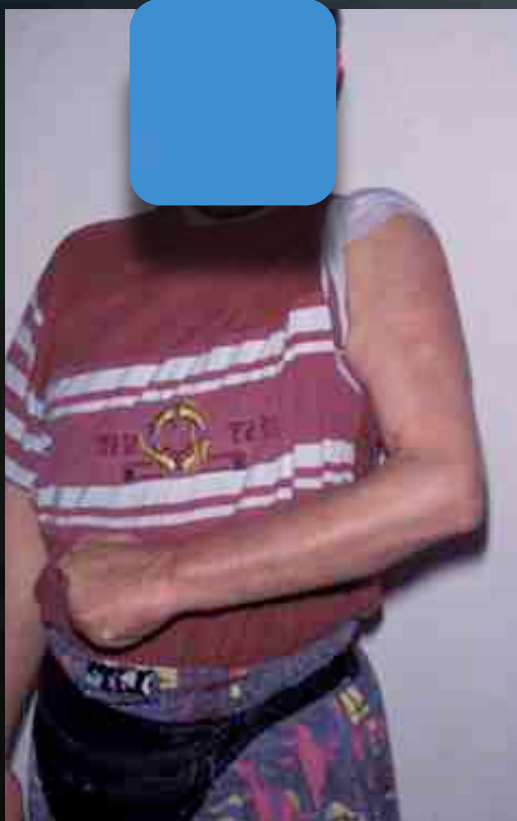- Les muscles fléchisseurs du coude sont répartis en deux groupes :

- Les fléchisseurs principaux: biceps, brachialis et brachioradialis



- Les fléchisseurs accessoires: épicondyliens médiaux et latéraux

Paralysie de la flexion



- Trois nerfs les innervent :
 - le musculocutané (biceps et brachialis)
 - le nerf radial (brachioradialis et épicondyliens latéraux)
 - le nerf médian (épicondyliens médiaux)

- **Paralysie des fléchisseurs principaux et accessoires**

- Lésion plexique C5 à T1,
- Atteinte exceptionnelle simultanée des nerfs musculocutané, radial et médian (amputation du bras, traumatisme balistique)

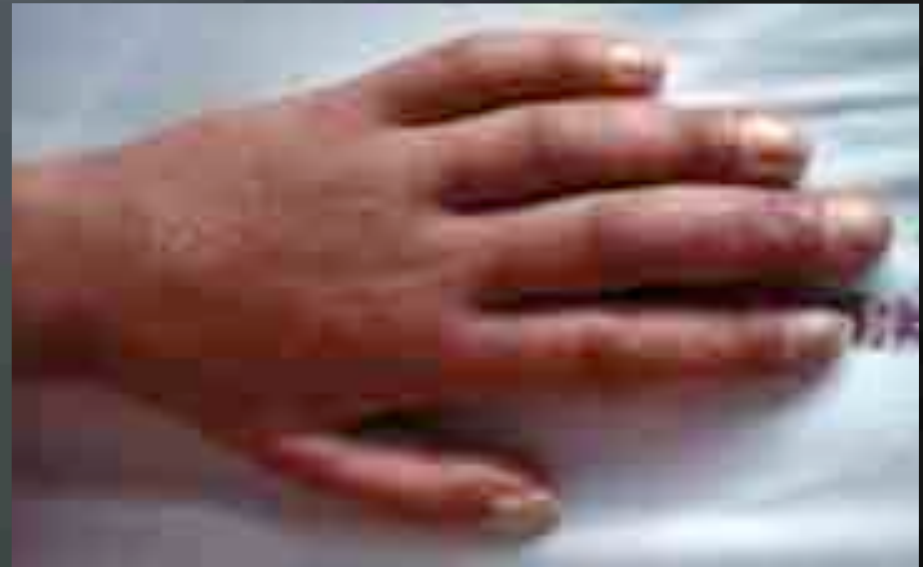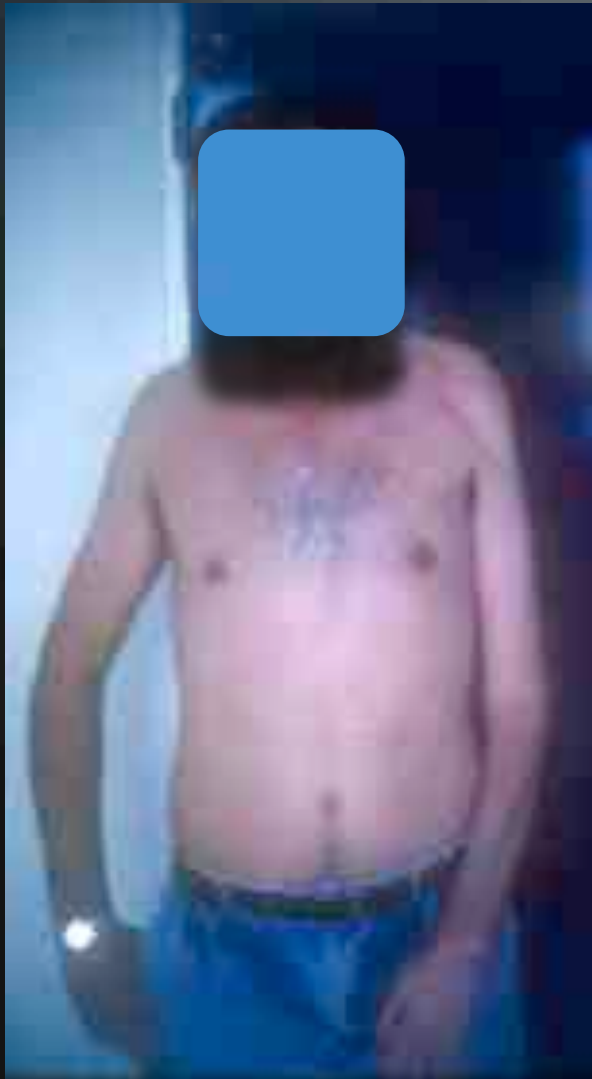- **Paralysie des fléchisseurs principaux**

- Lésions plexique C5C6 ou C5, C6,C7
- Lésions des nerfs musculocutané et radial (fracture de l'humérus à grand déplacement)

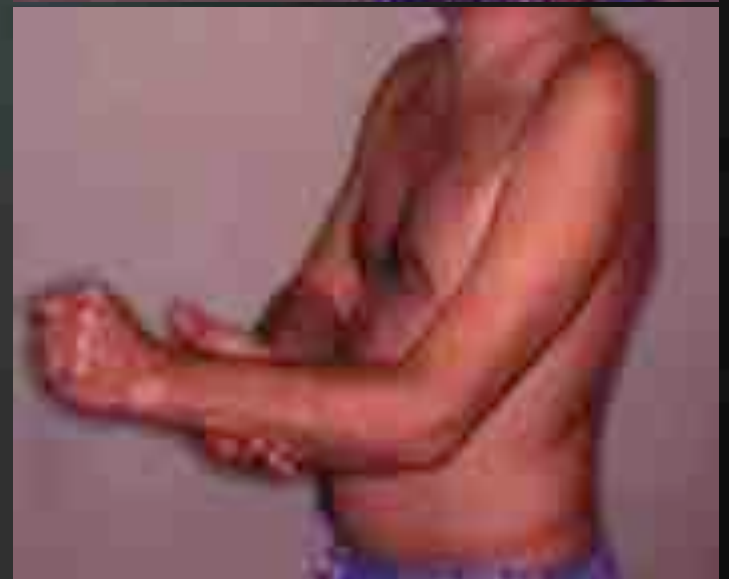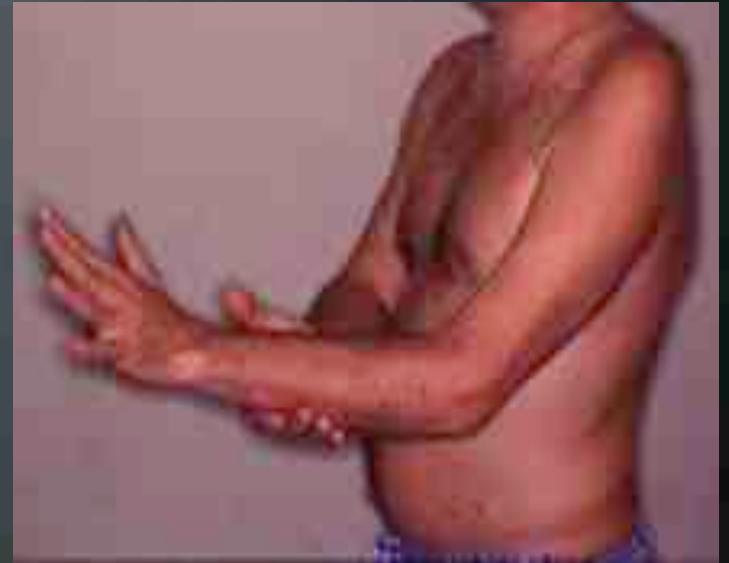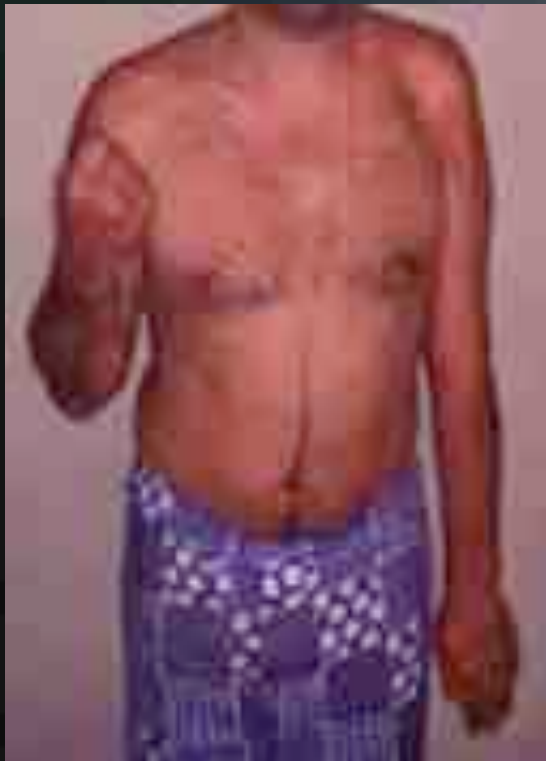- **Paralysie partielle des fléchisseurs principaux**

- Lésion du tronc latéral (trauma par élongation) : paralysie du biceps et du brachialis
- Lésion du nerf musculocutané (trauma par élongation, chirurgie d'instabilité d'épaule par butée)

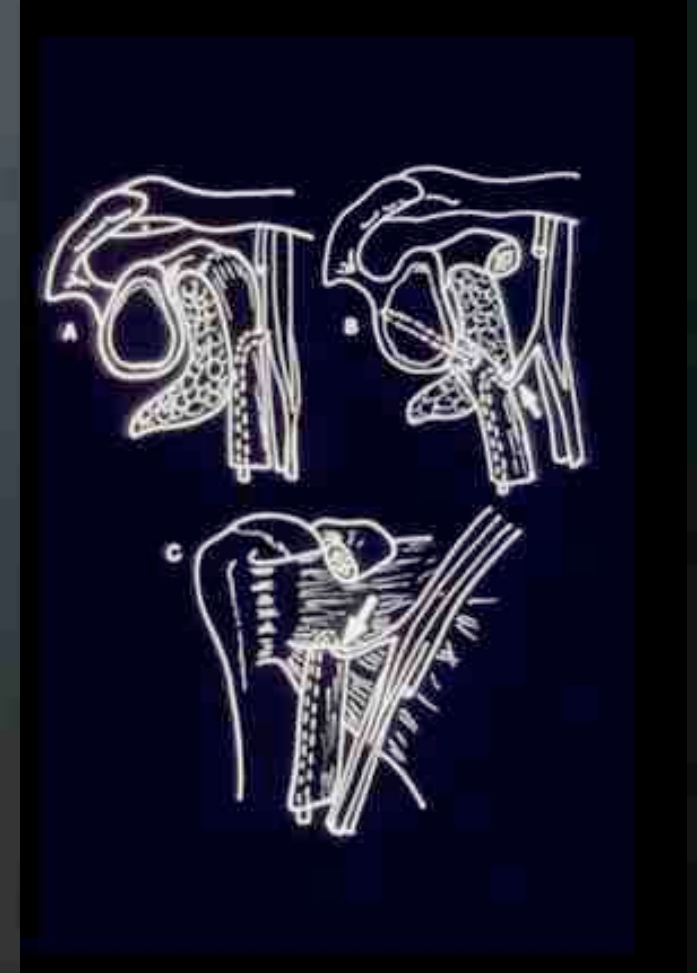

- Paralysie par lésion supraclaviculaire : 70-85%
- Totale C5 à T1 (75%)



- Paralyse par lésion supraclaviculaire : 70-85%
- Partielle (25%), radiculaire supérieure: C5,C6 ou C5,C6,C7



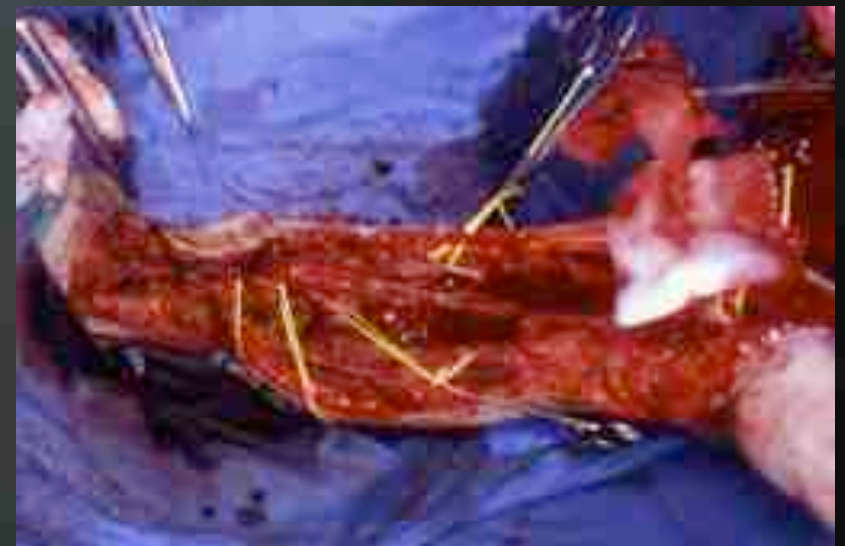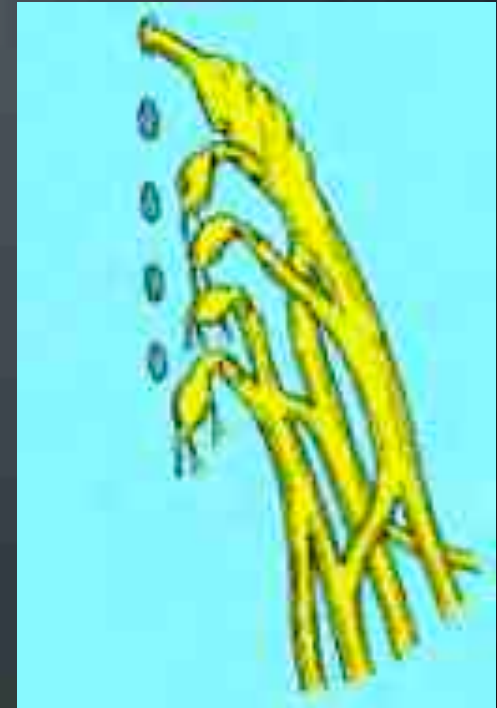Iatrogène: butée de Latarjet



Paralysie de la flexion du coude
dans les lésions supraclaviculaires
du plexus brachial

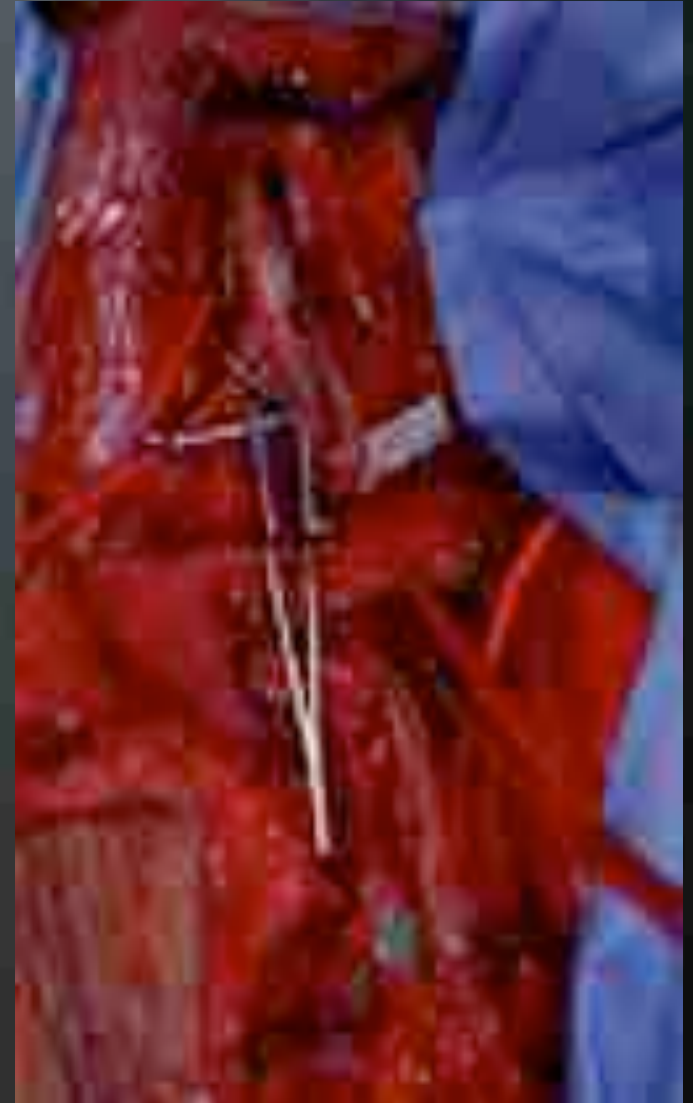Les problèmes particuliers

- Etendue des lésions (des racines aux troncs secondaires)
- Caractère protéiforme des lésions, mais fréquence des avulsions radiculaire



Les problèmes particuliers

- **Inadéquation** entre un nombre insuffisant de racines greffables et un nombre important de nerfs à réinnerver
- **Hiérarchie** des fonctions à rétablir
 1. Flexion coude
 2. Flexion rotation externe épaule
 3. Flexion doigts (extension poignet)
 4. Sensibilité pouce index



Possibilités techniques

- Suture nerveuse
- Greffe nerveuse
- Transferts nerveux (neurotisation)
- Transferts musculaires
- Combinaison des techniques

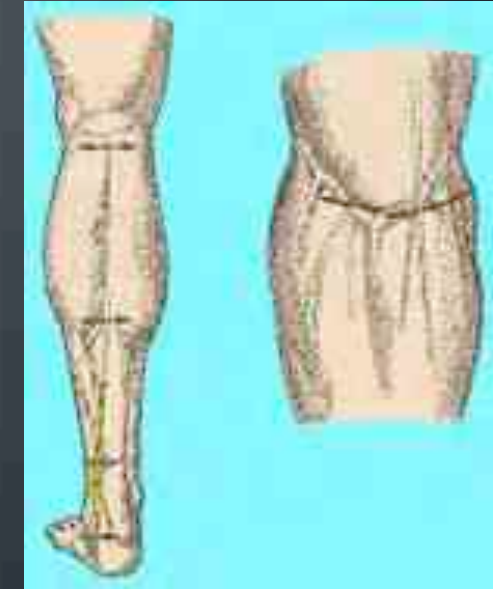
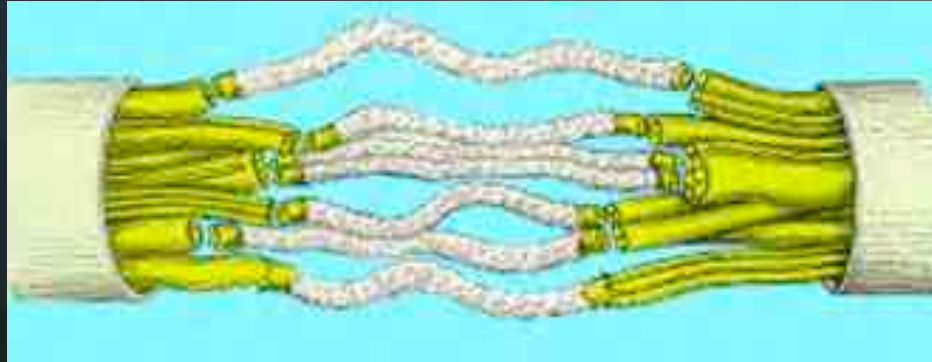
Possibilités techniques

- ~~Suture nerveuse~~
- Greffe nerveuse
- Transferts nerveux (neurotisation)
- Transferts musculaires
- Combinaison des techniques

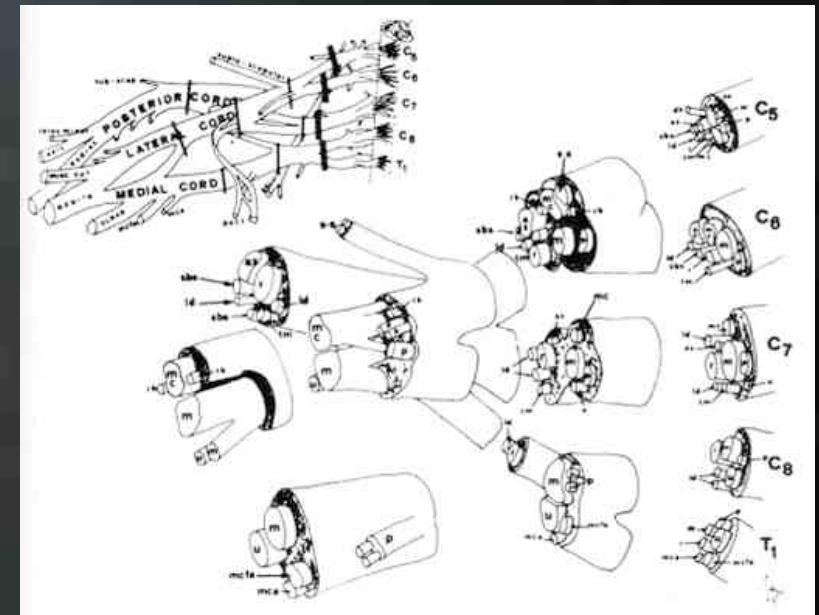
Possibilités techniques

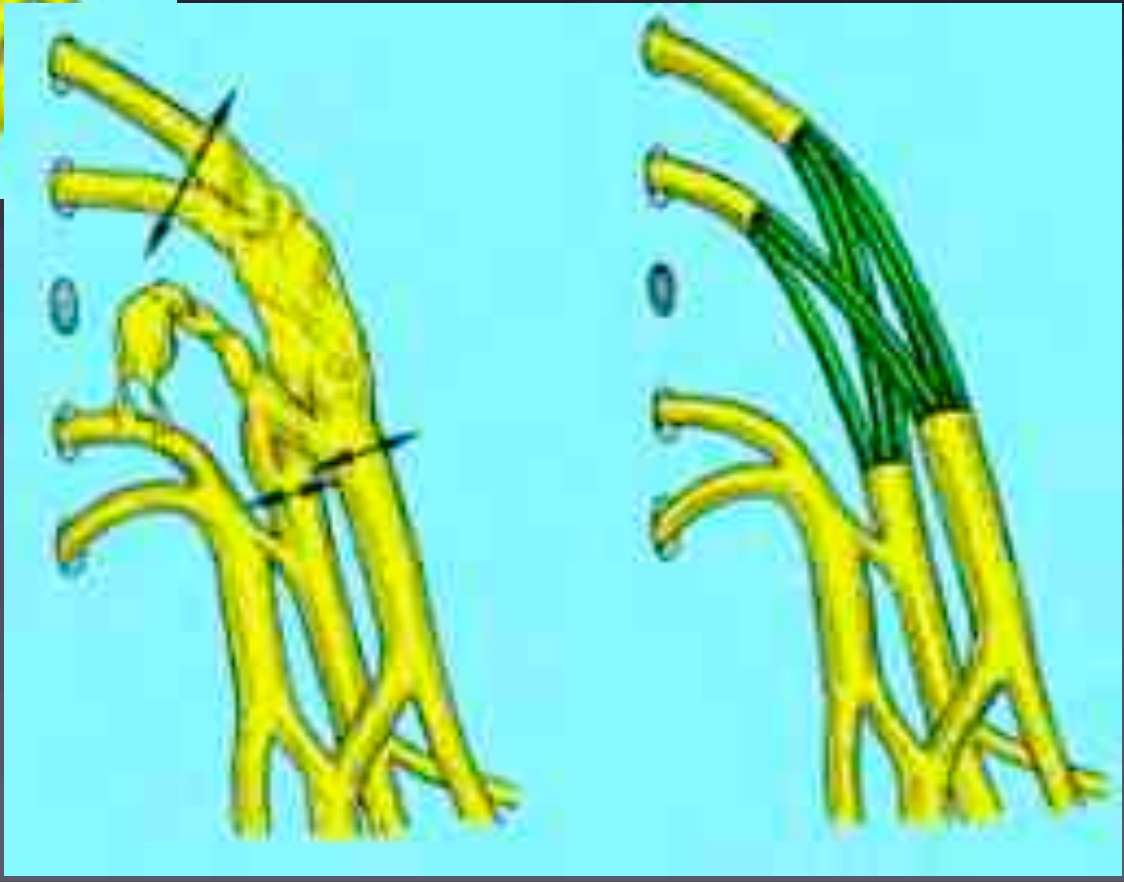

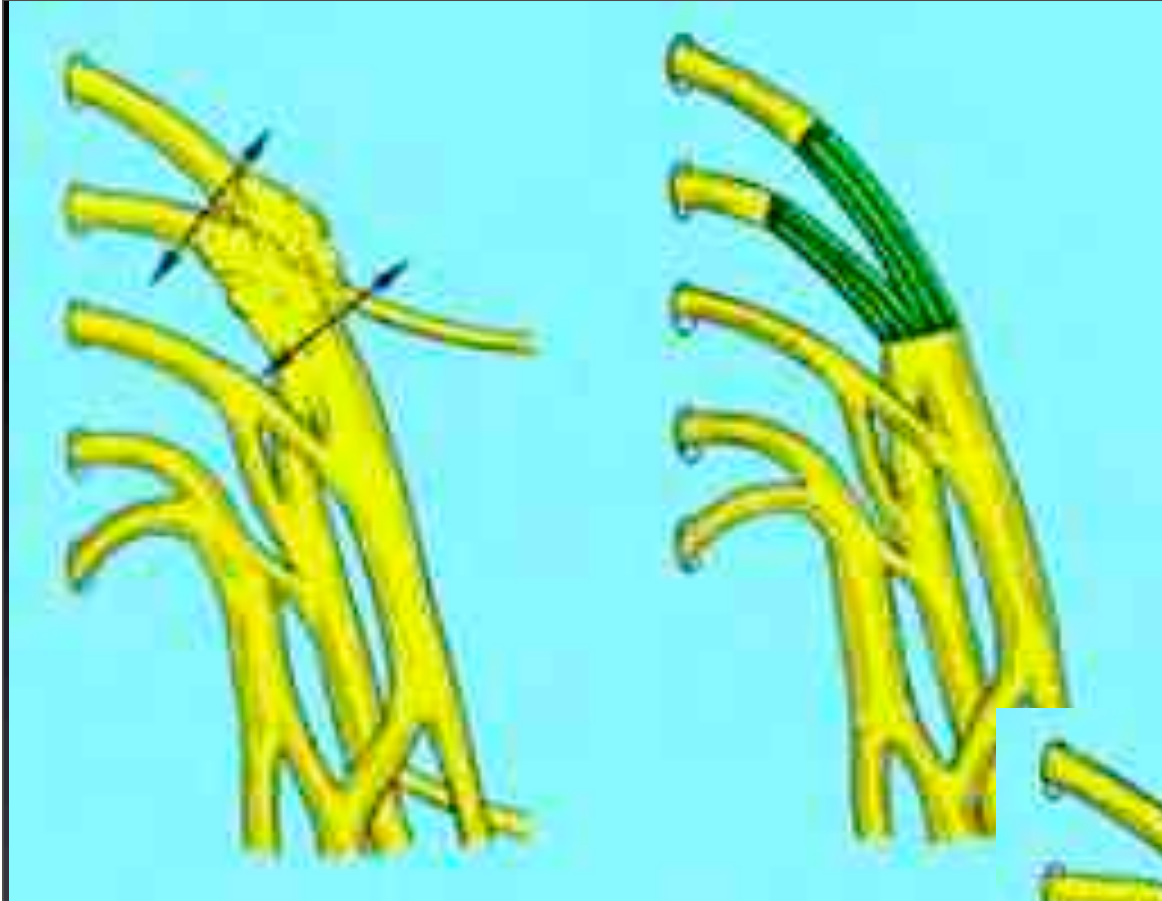
- ~~Suture nerveuse~~
- Greffe nerveuse
- Transferts nerveux (neurotisation)
- Transferts musculaires
- Combinaison des techniques

Greffe nerveuse

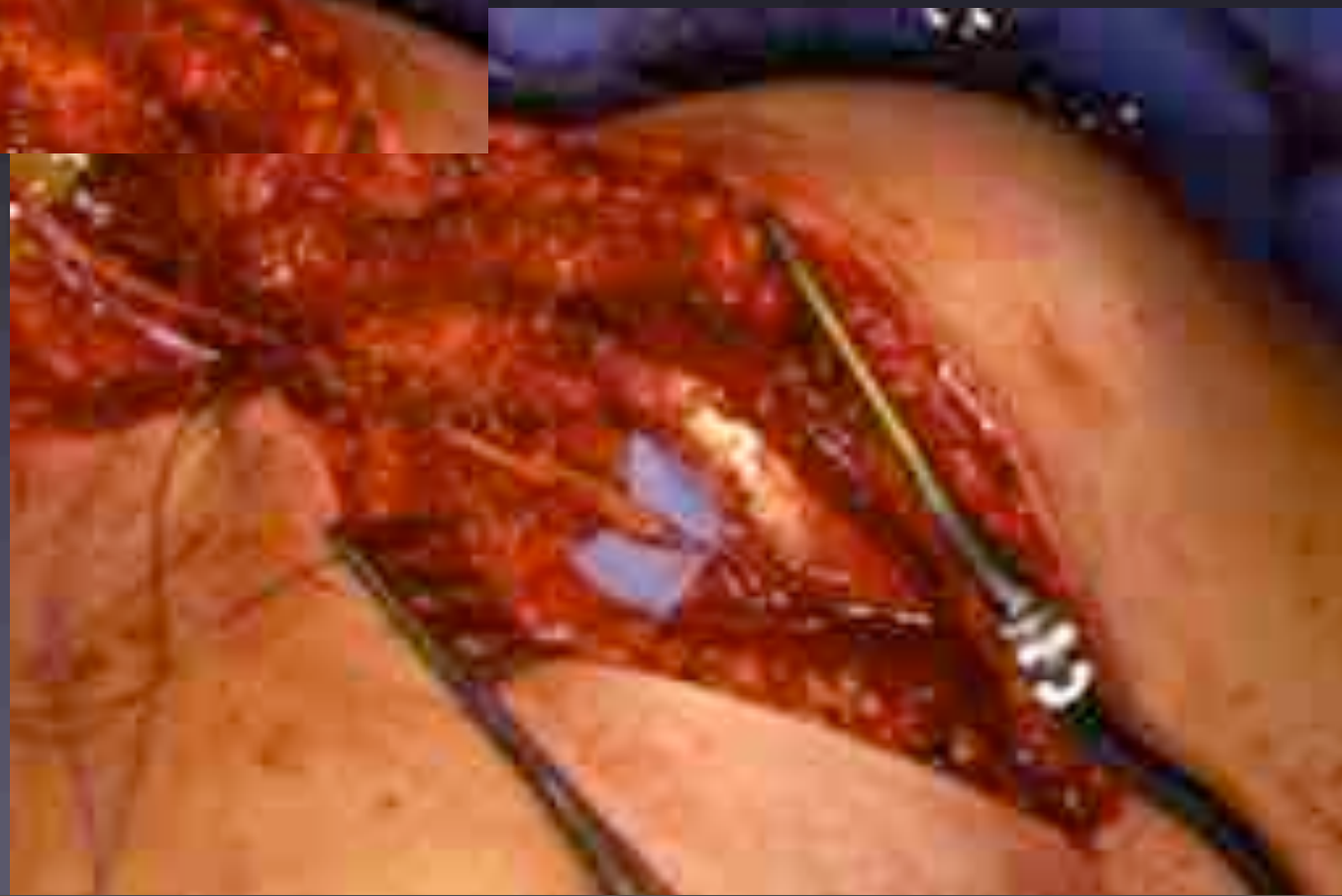
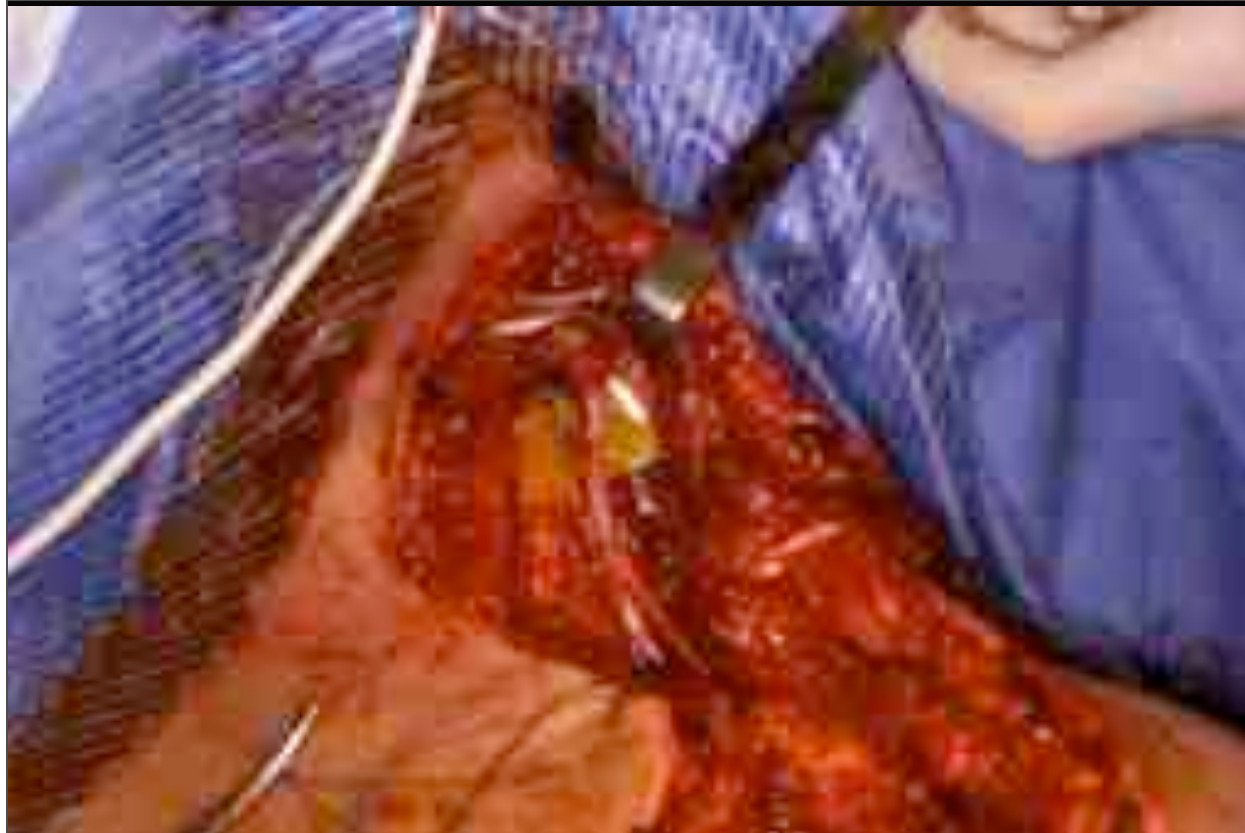
- Greffon : Nerf sural
- Nerve receveur: musculo-cutané
- Nerve donneur: Tronc C5C6, partie antérieure






Greffe C5
sur Musculo-cutané



Transferts nerveux sur le nerf musculocutané

1. 3^e anse du PLEXUS CERVICAL
2. Nerf PHRÉNIQUE
3. C7 controlatérale
4. Nerf SPINAL accessoire
5. Intercostaux
6. Fascicules du NERF ULNAIRE

Greffe plexus cervical



BOF ! pas assez de filets moteurs

Transferts nerveux sur le nerf musculocutané

1. 3° anse du PLEXUS CERVICAL

2. Nerf PHRENIQUE

3. C7 controlatérale

4. Nerf SPINAL accessoire

5. Intercostaux

6. Fascicules du NERF ULNAIRE

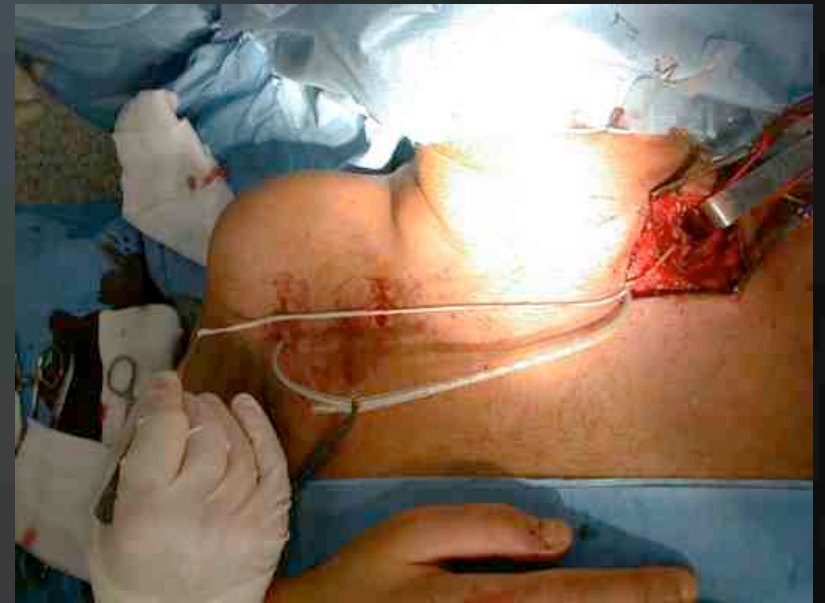Proposé en Asie avec
prélèvement sous
thoracoscopie

Pas d'opinion mais
désaccord des
auteurs sur
l'efficacité

Transferts nerveux sur le nerf musculocutané

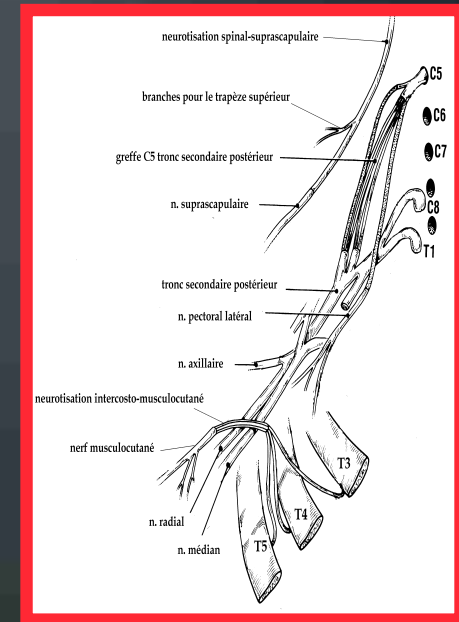
1. 3° anse du PLEXUS CERVICAL
2. Nerf PHRENIQUE
3. C7 controlatérale
4. Nerf SPINAL accessoire
5. Intercostaux
6. Fascicules du NERF ULNAIRE

Indications
rarissimes



Transferts nerveux sur le nerf musculocutané

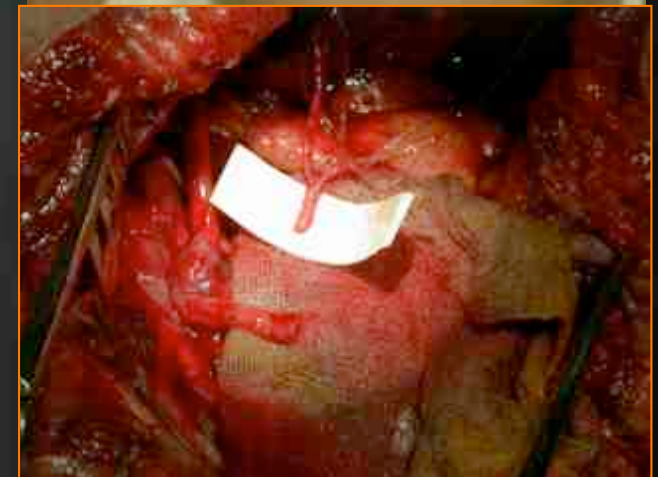
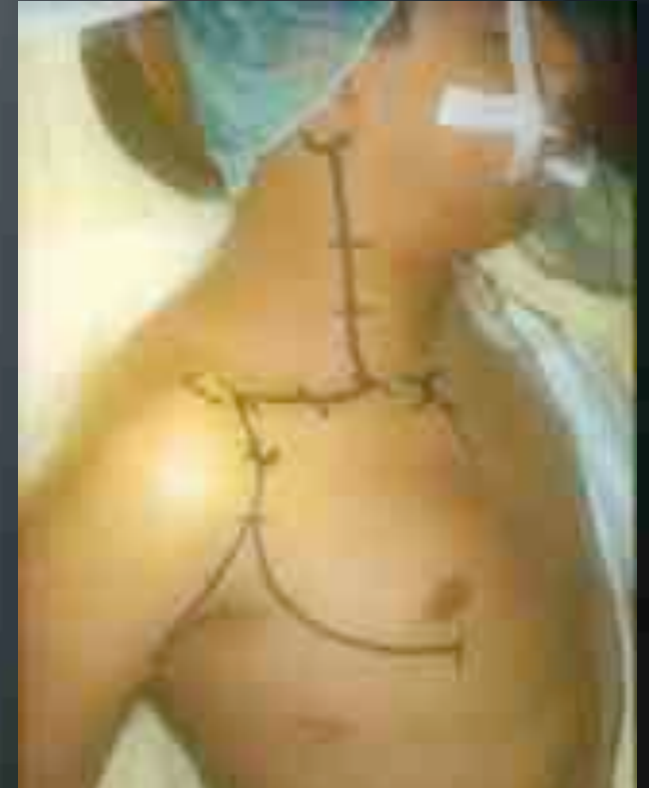1. 3° anse du PLEXUS CERVICAL
2. Nerf PHRENIQUE
3. C7 controlatérale
4. Nerf SPINAL accessoire
5. Intercostaux
6. Fascicules du NERF ULNAIRE



- Plus très utilisé pour le coude
- Encore pour le nerf sus-scapulaire sauf si Az prévue

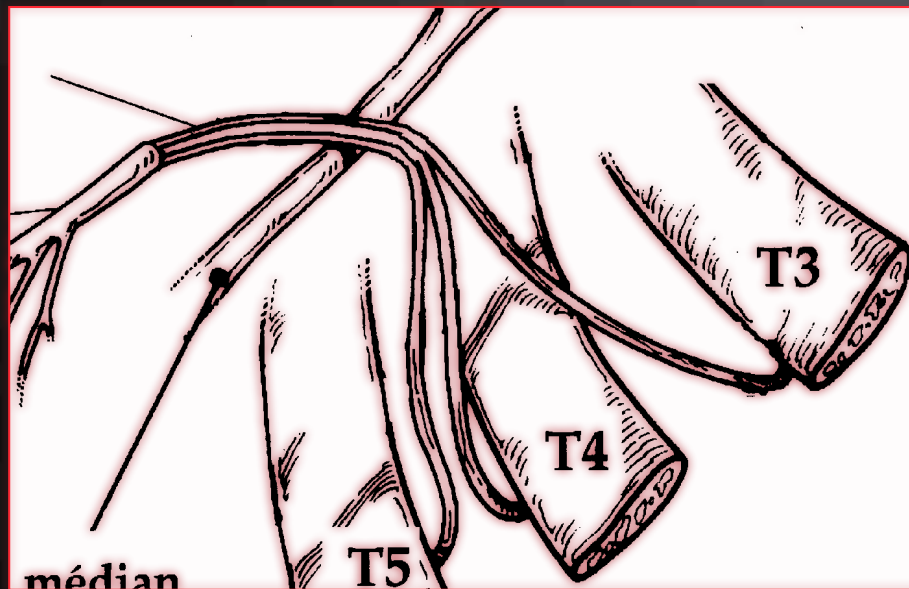
Transferts nerveux sur le nerf musculocutané

1. 3° anse du PLEXUS CERVICAL
2. Nerf PHRENIQUE
3. C7 controlatérale
4. Nerf SPINAL accessoire
5. Intercostaux
6. Fascicules du NERF ULNAIRE

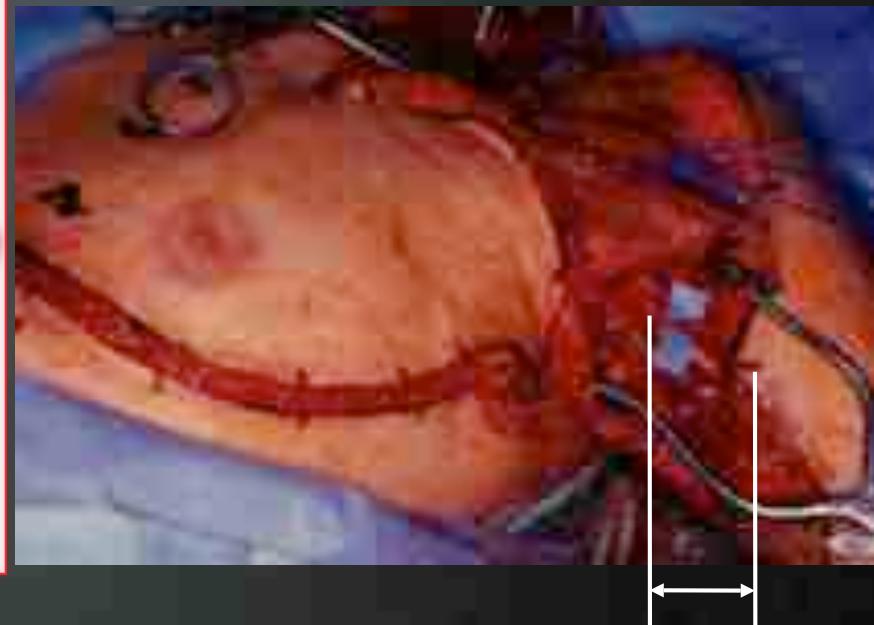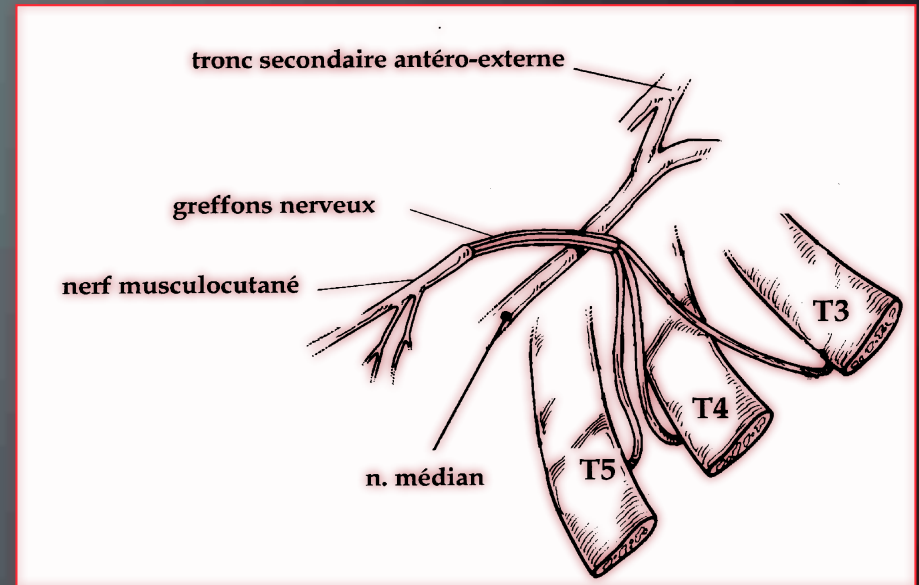


TRANSFERT DES NERFS INTERCOSTAUX

Sans greffon d'interposition
(Tsuyama, Hara 1968)

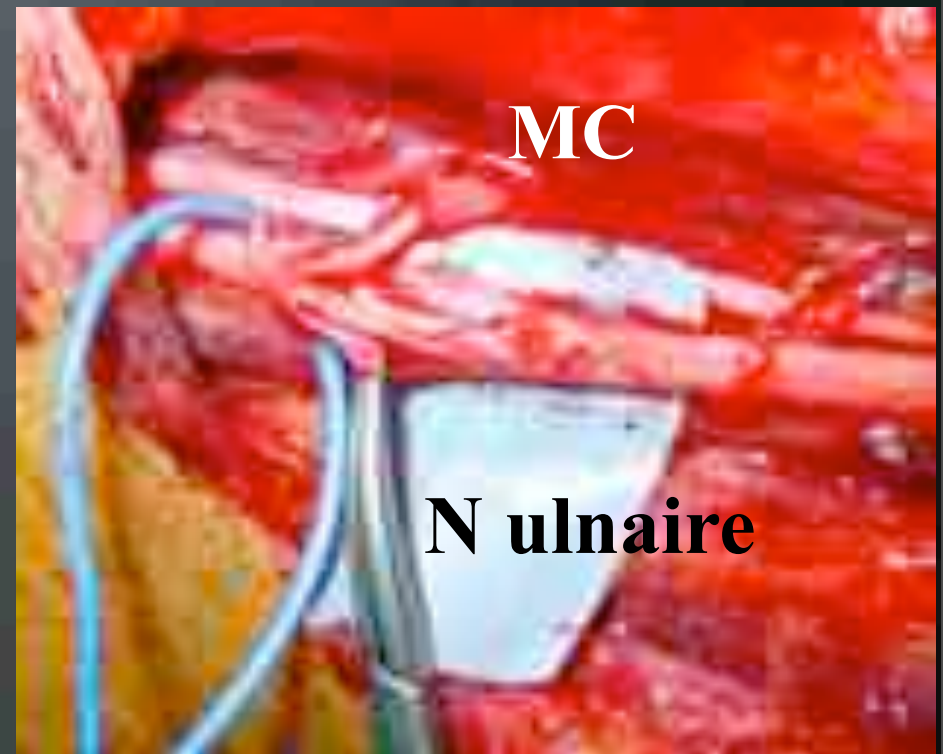

Avec greffons d'interposition
(Seddon 1963)

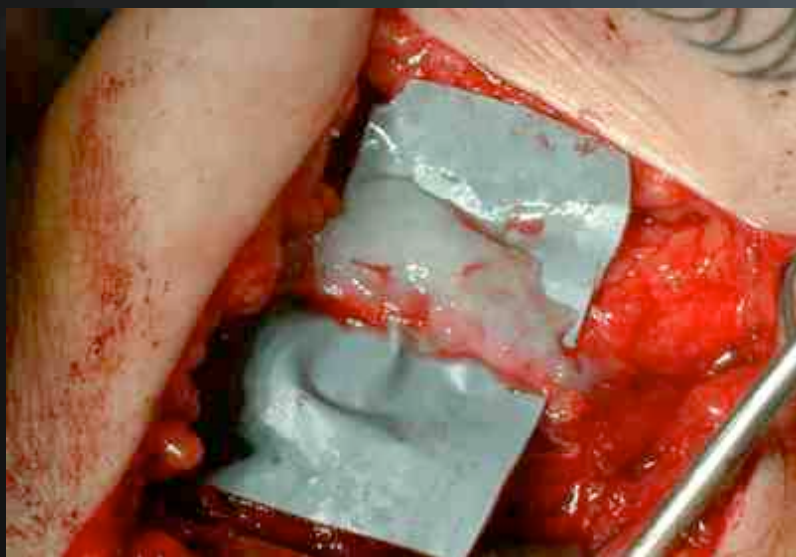
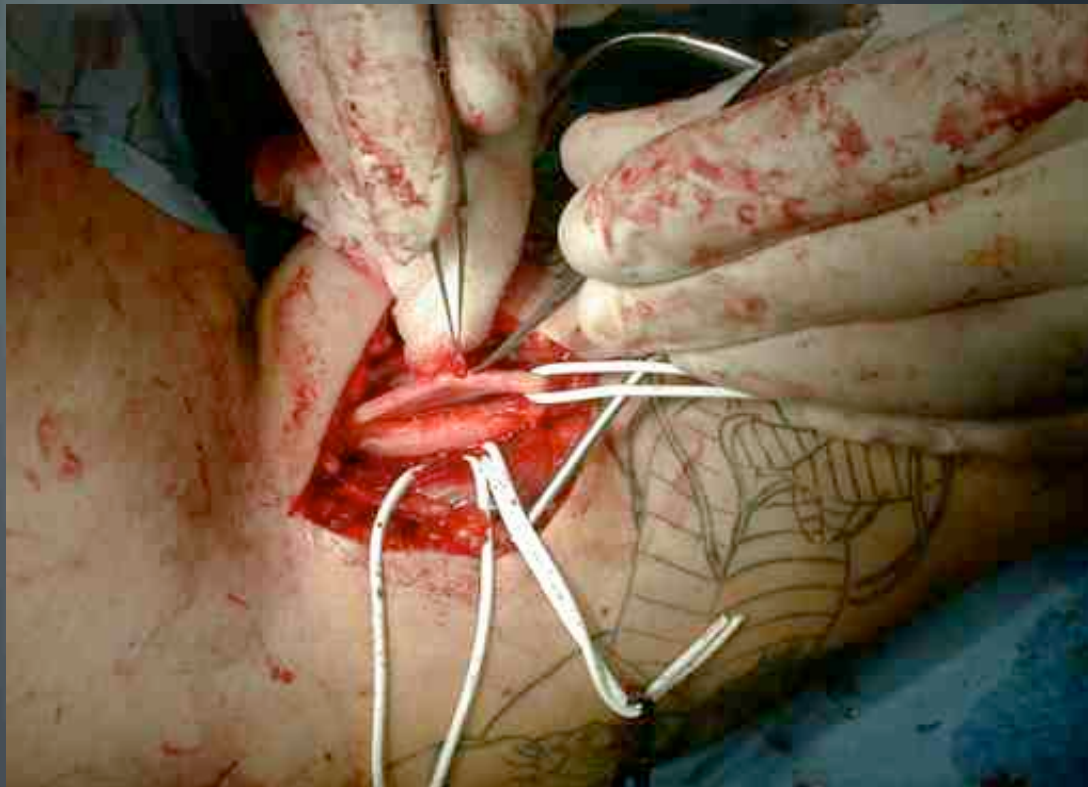

Transferts nerveux sur le nerf musculocutané



1. 3^e anse du PLEXUS CERVICAL
2. Nerf PHRÉNIQUE
3. C7 controlatérale
4. Nerf SPINAL accessoire
5. Intercostaux
6. Fascicules du NERF ULNAIRE



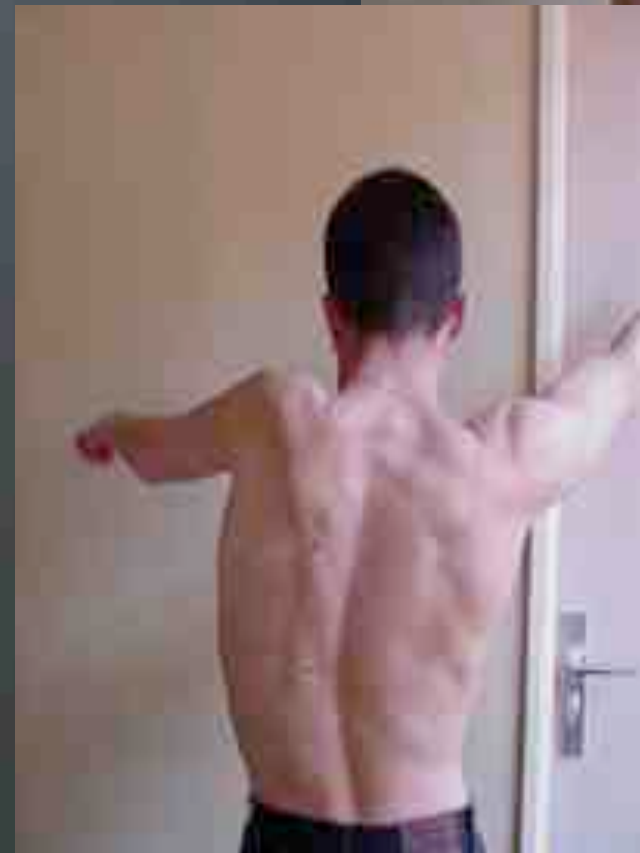Exemples de transferts ulnaire/MC



Pourquoi un tel intérêt actuels pour les transferts nerveux ?

- Raccourcir le délai de réinnervation
 -  délai opératoire
 -  distance entre site de réparation nerveuse et muscle
- Racines non avulsées disponibles pour la réinnervation des muscles de l'avant-bras dans les paralysies totales
- Une seule zone des suture : moindre perte axonale

- exemple de paralysie totale
- XI partiel \Leftrightarrow nerf suprascapulaire
- T3,T4,T5 \Leftrightarrow nerf musculocutané
- Racine(s) non avulsées \Leftrightarrow racines internes et externes médian



● Indications dans les paralysies radiculaires supérieures C5,C6

● Avulsion C5,C6

- Arthrodeuse d'épaule > XI / suprascapulaire
- Nerf ulnaire partiel (+/- médian) / musculocutané (Brachialis)

● Pas d'avulsion

- Greffe sur axillaire, suprascapulaire
- Nerf ulnaire partiel (Oberlin) / musculocutané



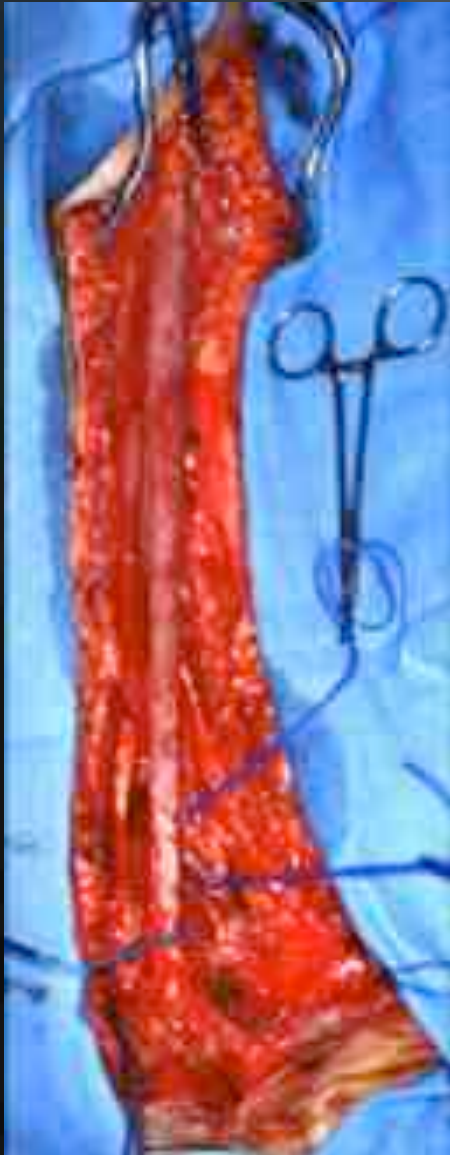La chirurgie nerveuse directe

jusqu'à quand ?

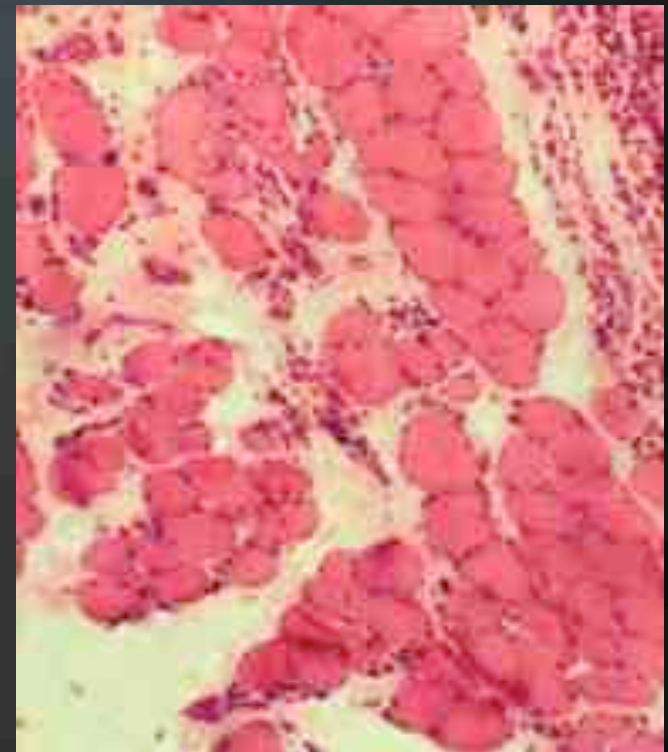
Facteurs à l'origine du déficit après réinnervation musculaire tardive

Au niveau musculaire


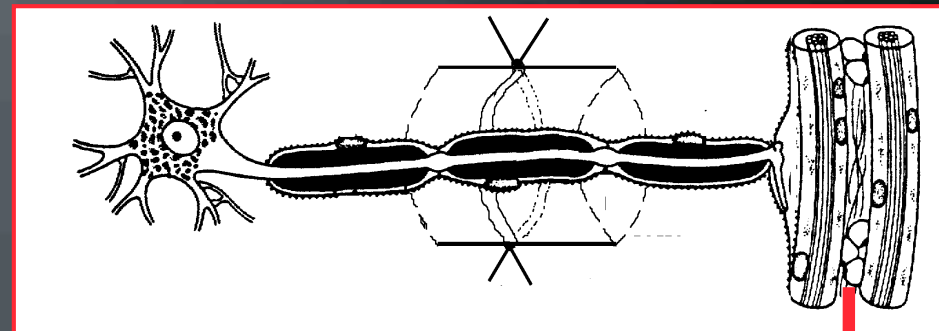
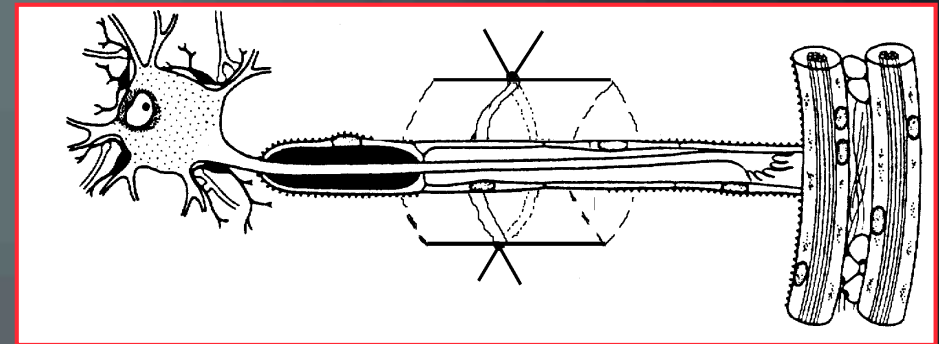
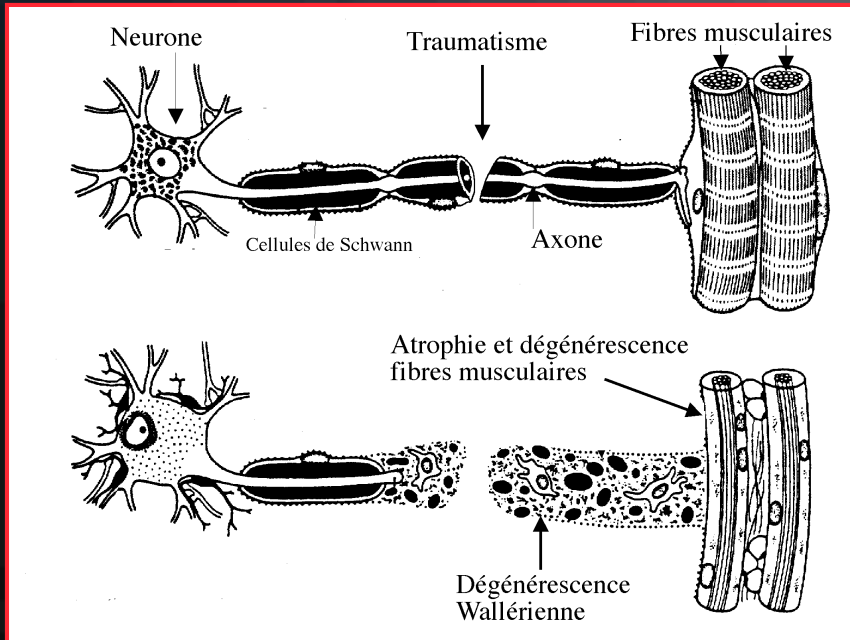
- Réduction du nombre des fibres musculaires
- Défaut d'adaptation fonctionnelle du muscle/erreurs de repousse axonale
- Hypertrophie du tissu fibreux intramusculaire



Biceps brachial
3 ans post dénervation



Disparition des plaques d'unité motrice



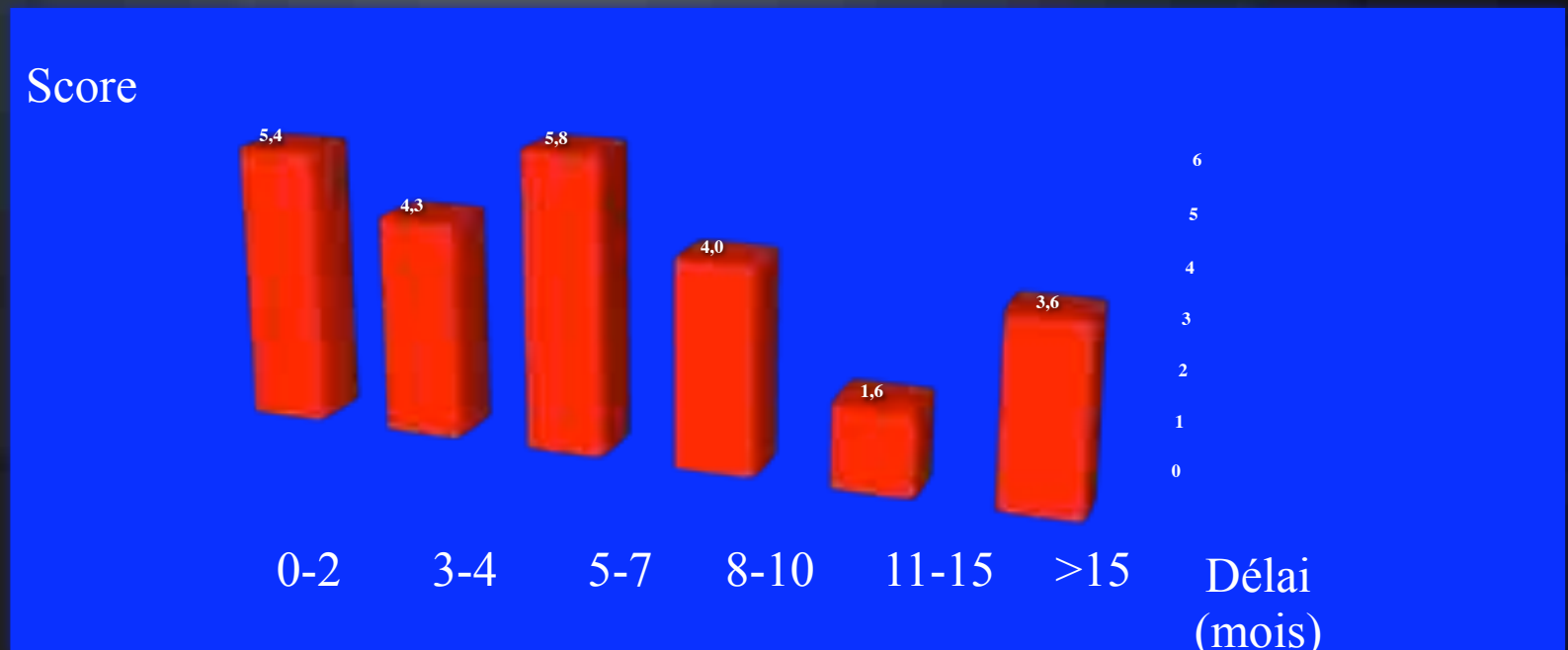
Altérations musculaires
persistantes
Dues à la
Dénervation prolongée

Réinnervation musculaire retardée

↗ Délai opératoire Force musculaire ↘

ALLIEU Y., CHAMMAS M., PICOT M.C. Paralysies du plexus brachial par lésions supraclaviculaire chez l'adulte. Résultats comparatifs à long terme des greffes nerveuses et des transferts nerveux.
Rev Chir Orthop, 1997, 83, 51-59

Résultats post-op
/ délai opératoire
(62 patients)



Notion de délai à introduire lors de la prise en charge

- Délai de réinnervation maximal possible = 15 à 20 mois
- Délai de réinnervation maximal préférable = 12 mois

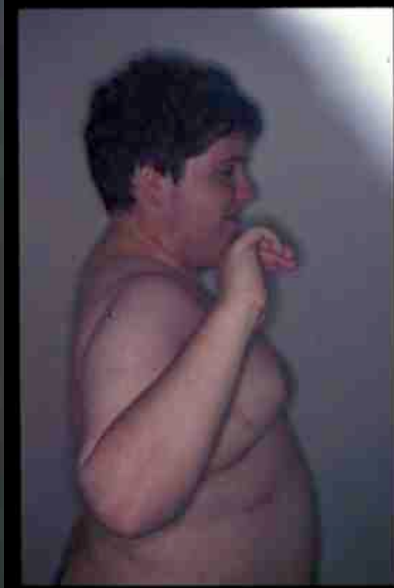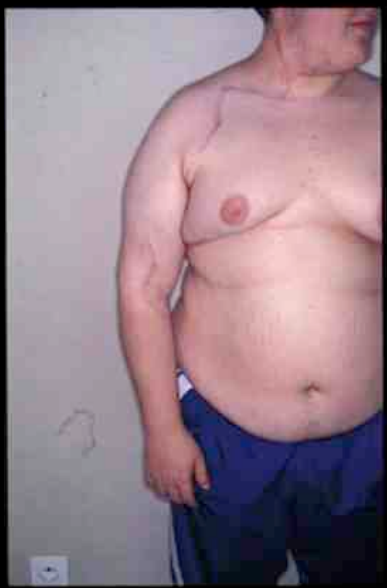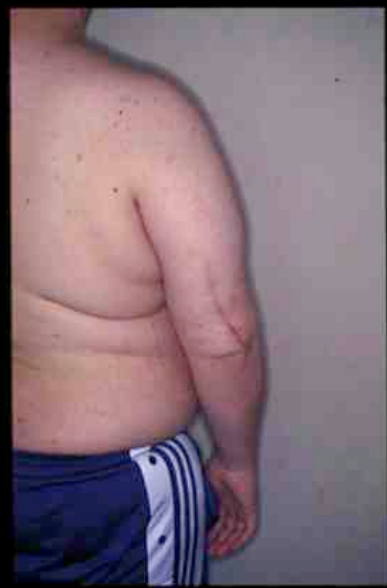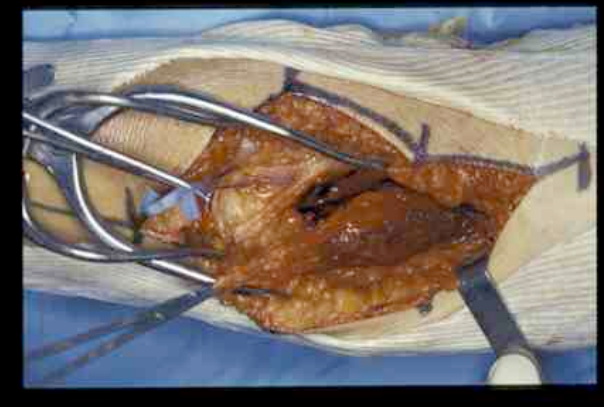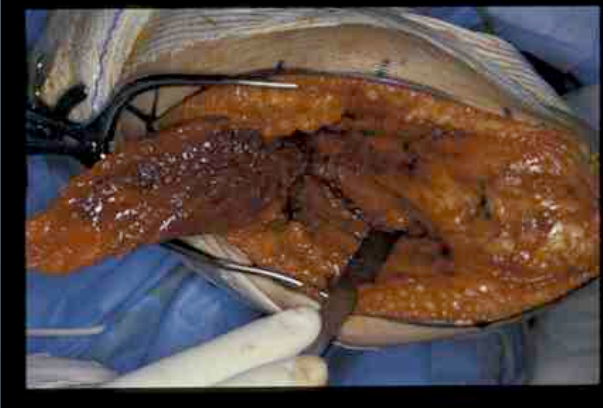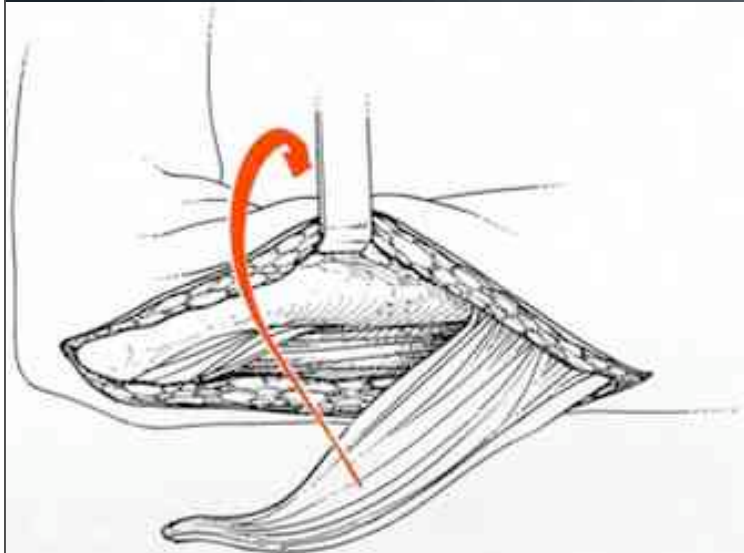
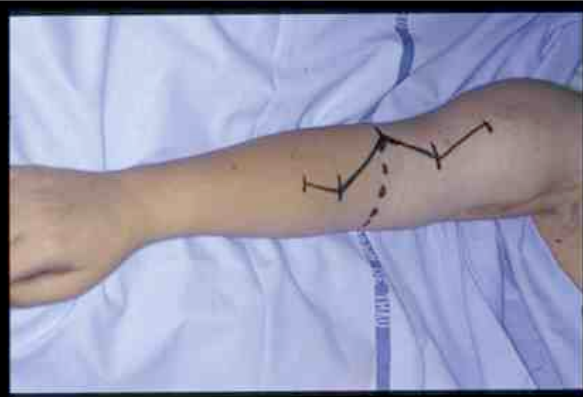
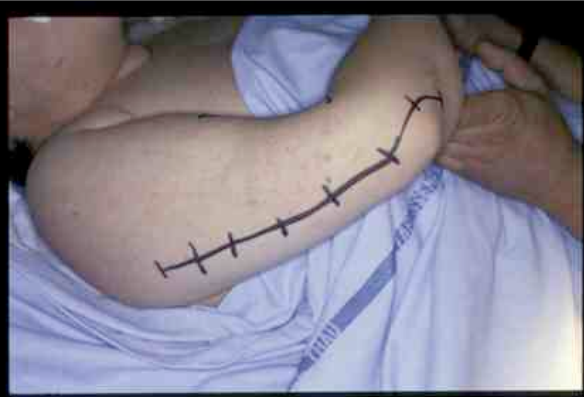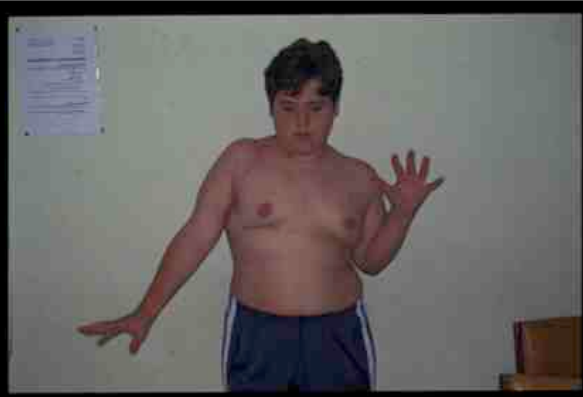Délai de réinnervation = Délai de prise en charge + délai de repousse nerveuse + délai de colonisation des PUM + délai de maturation du fonctionnement neuro-musculaire

SI délai > (+/-) 20 mois

- Alternatives thérapeutiques
 - Il existe des muscles utilisables
= transferts tendino-musculaires
 - Il n'existe pas de muscles utilisables
= transfert musculaire libre

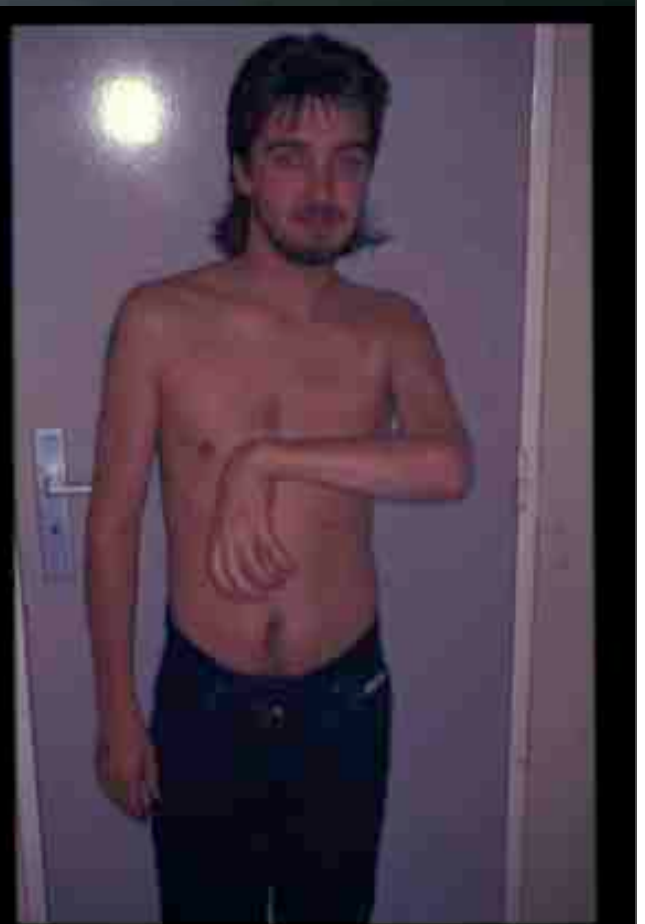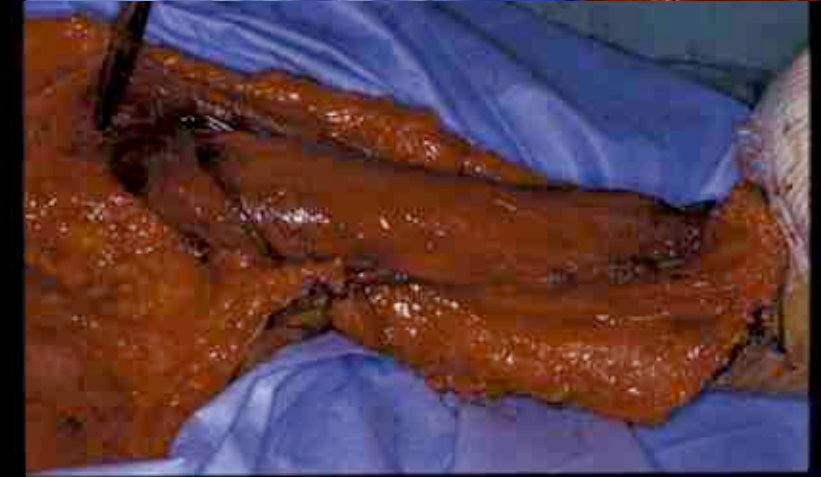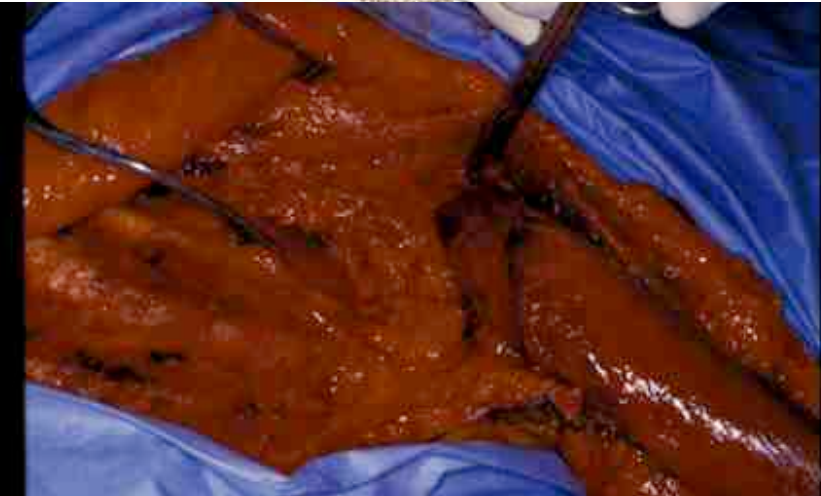
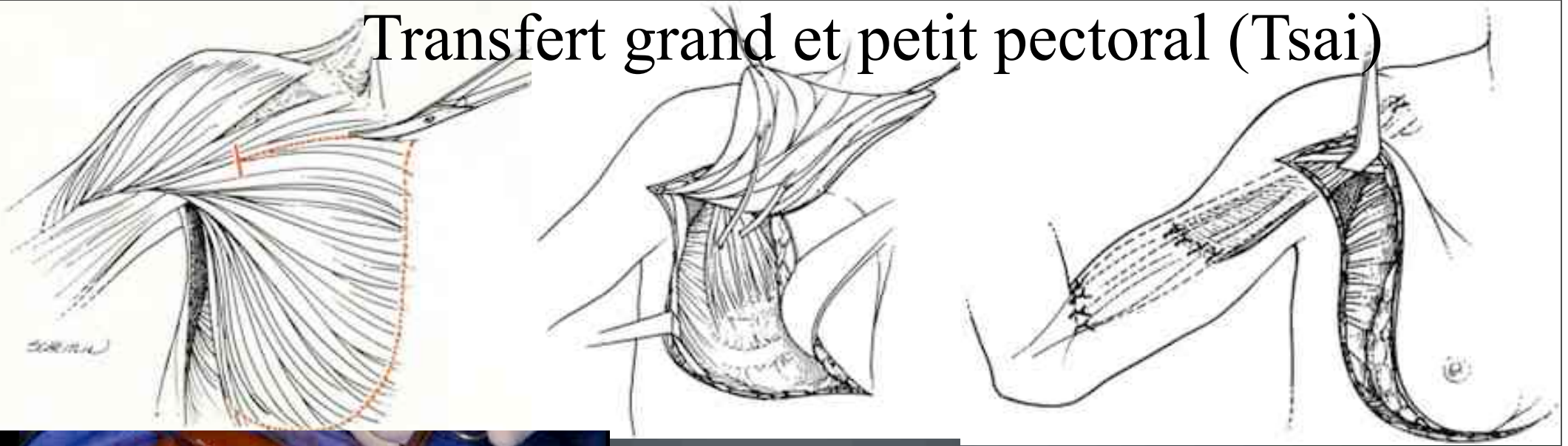
Transferts musculaires conventionnels

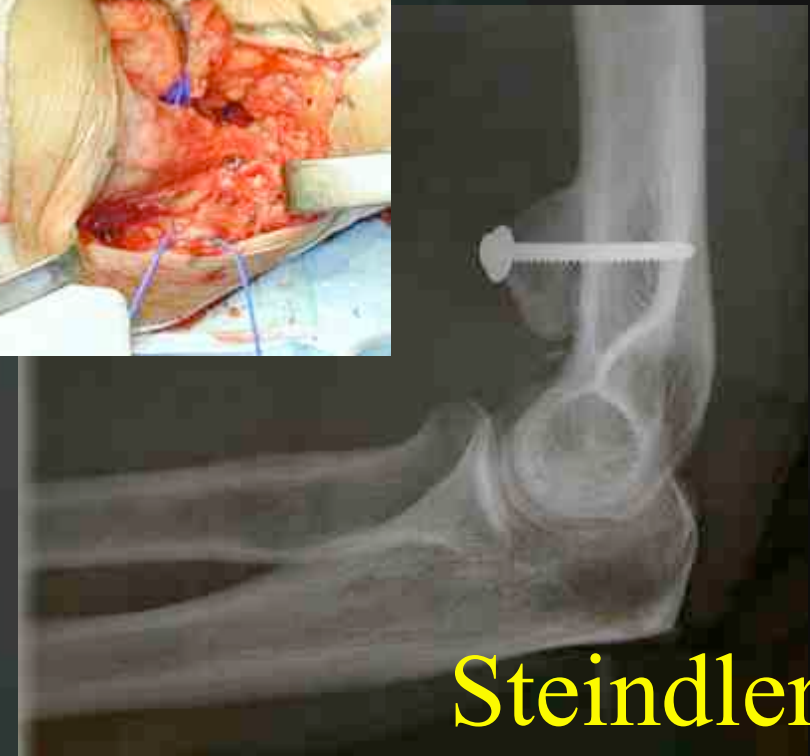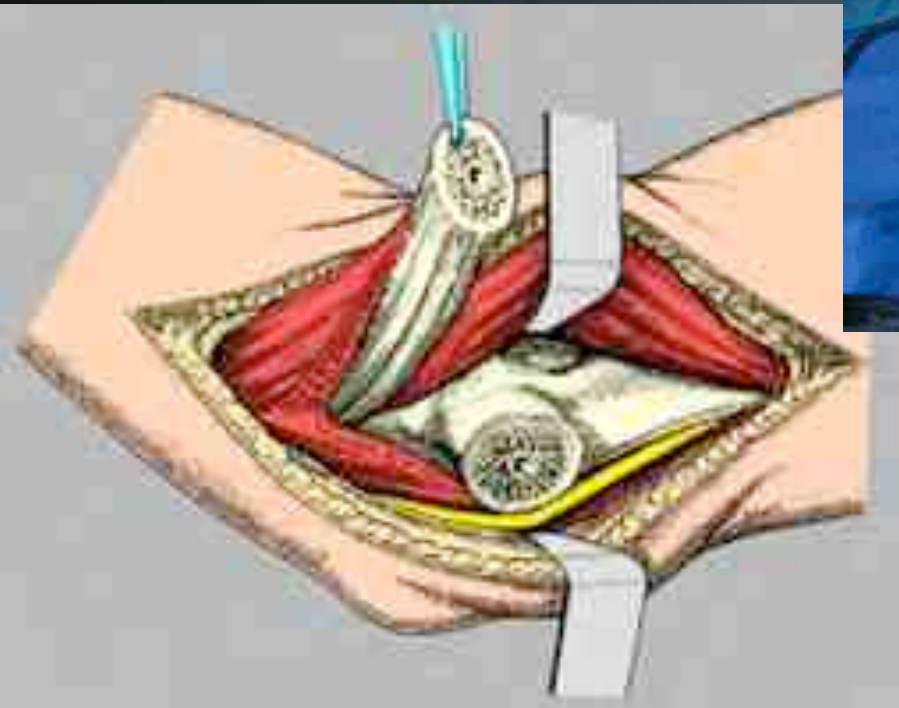
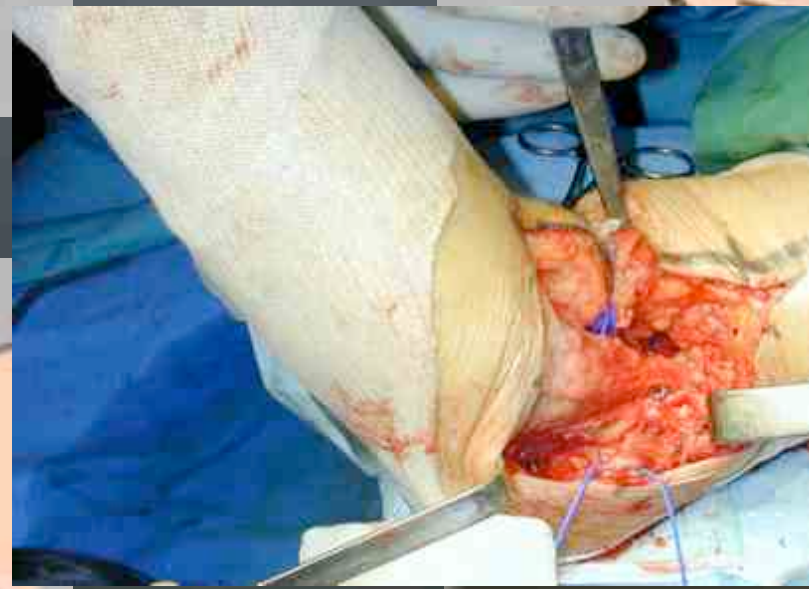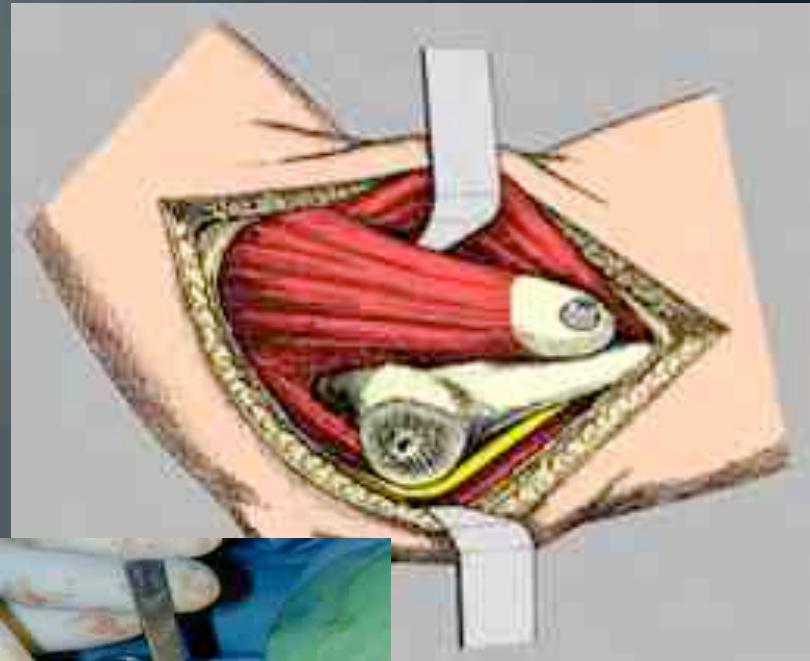
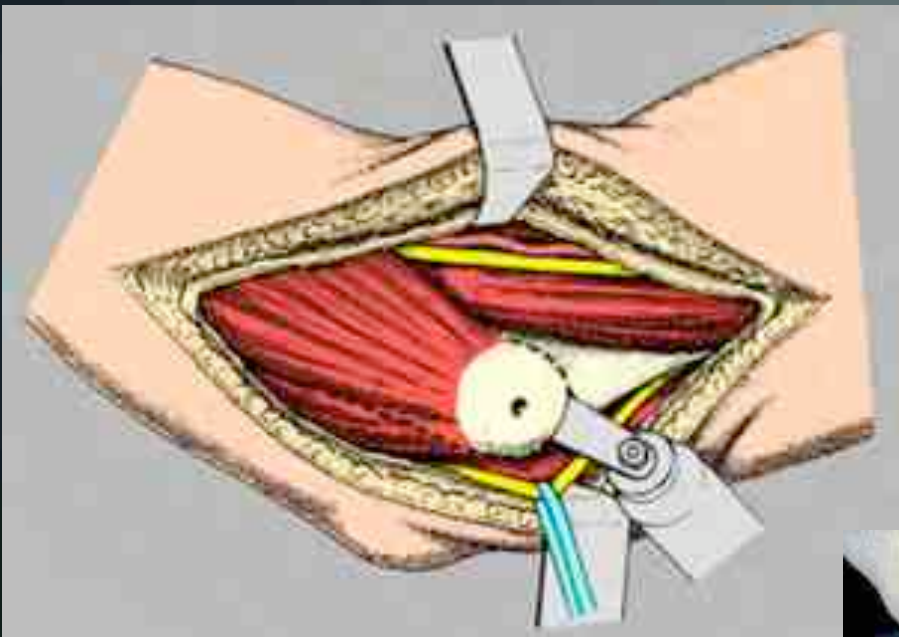
- Transfert du triceps
- Transfert du grand et du petit pectoral
- Transfert du latissimus dorsi
- Intervention de Steindler



Transfert du triceps

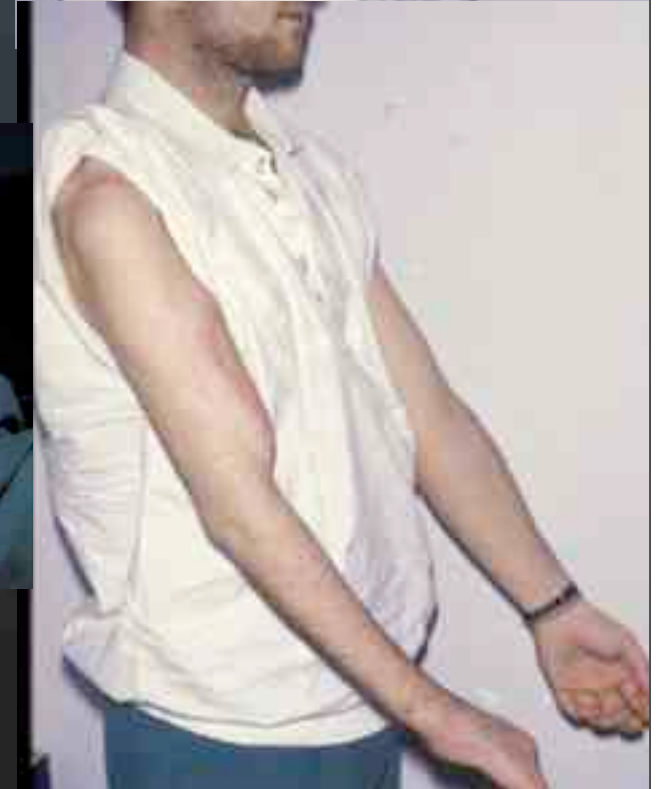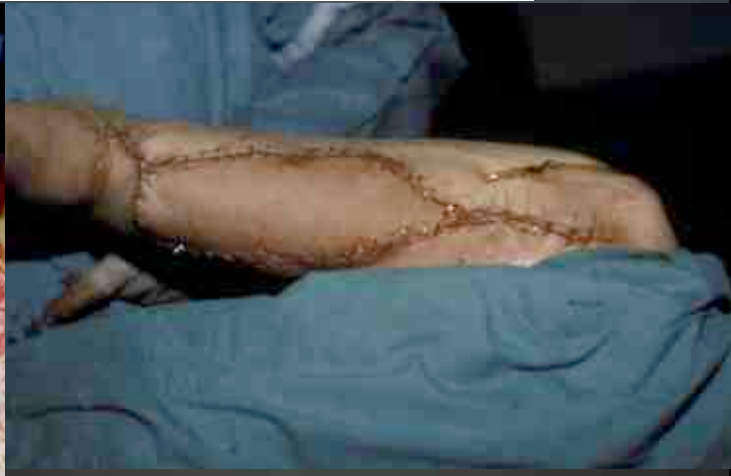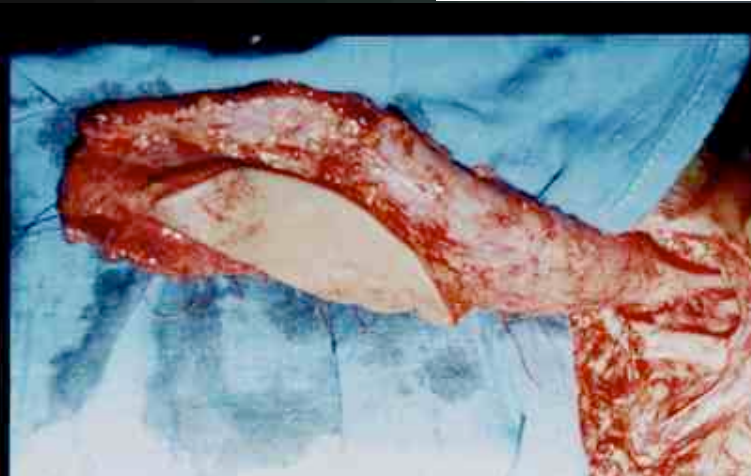
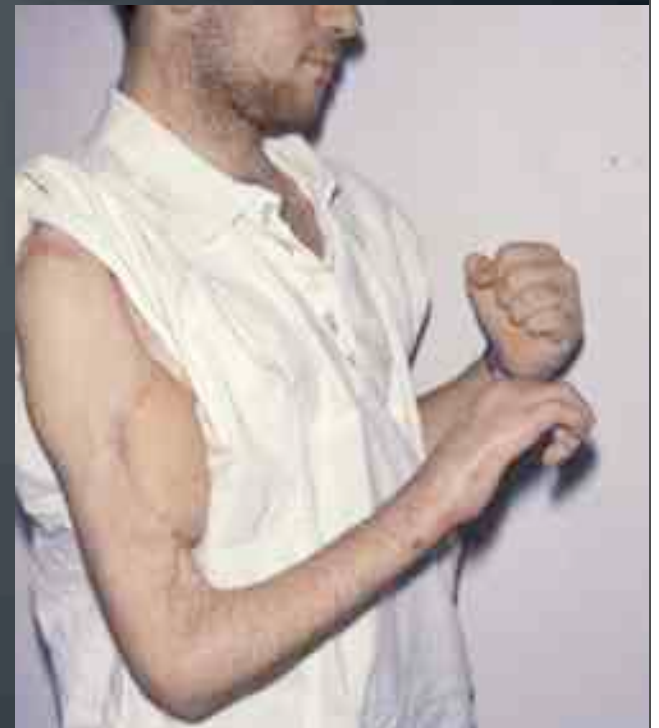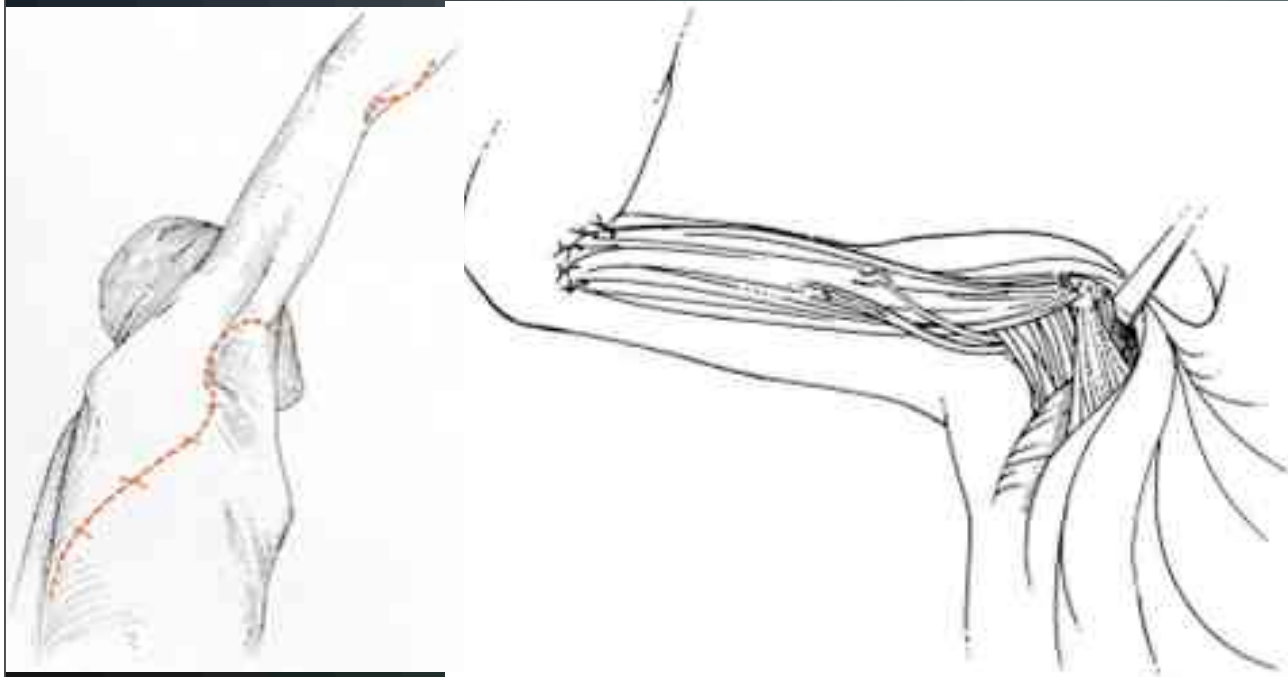
Transfert grand et petit pectoral (Tsai)





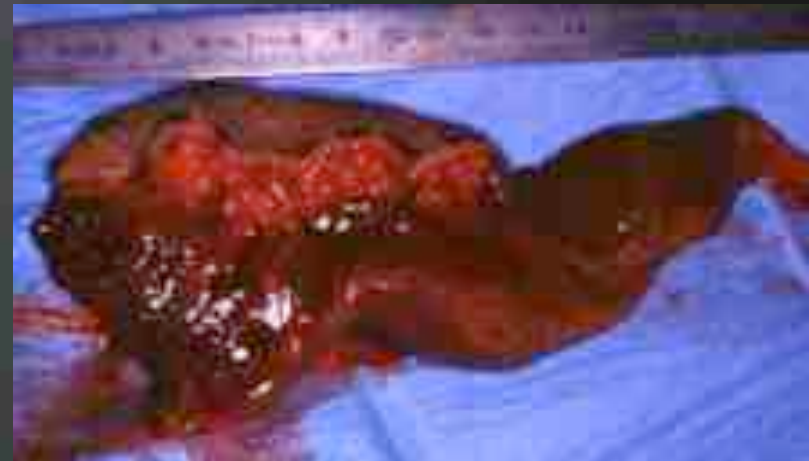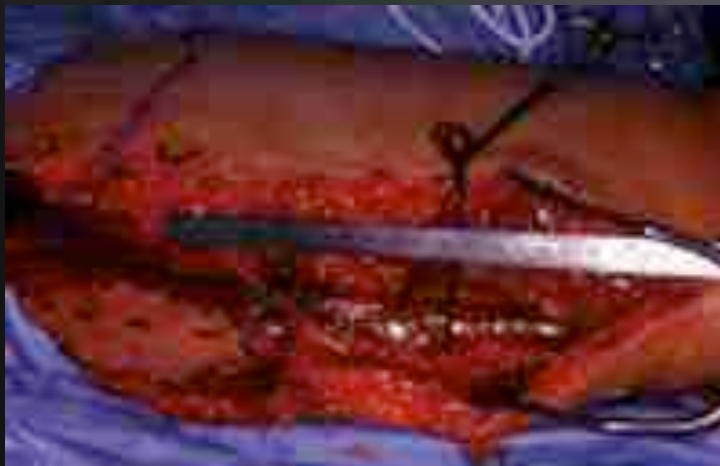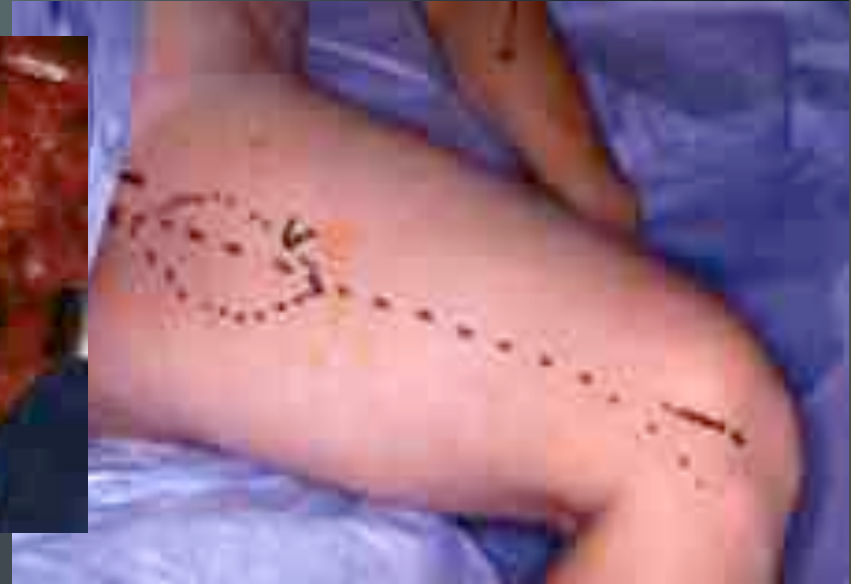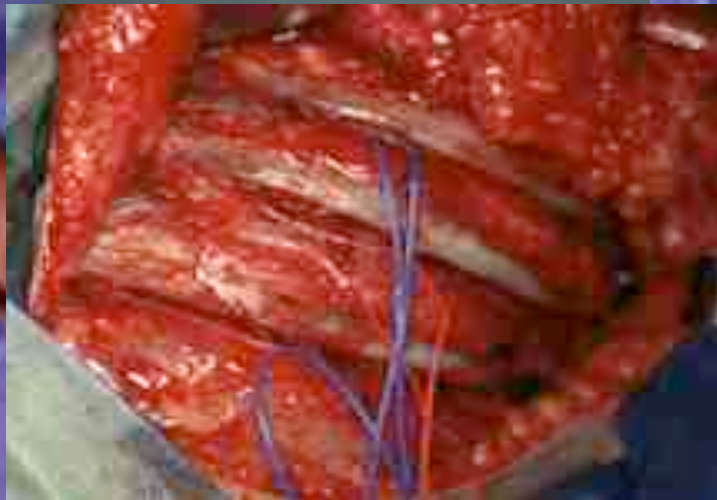
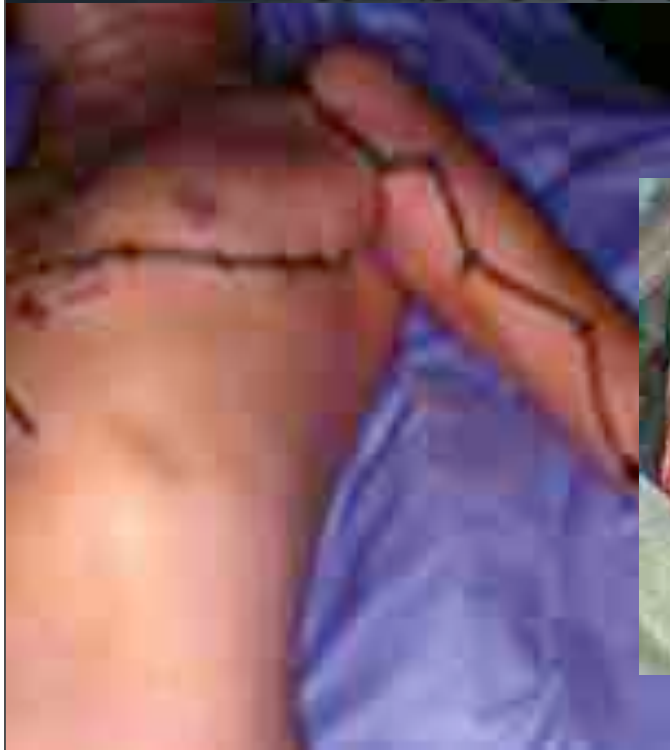Steindler

Transfert latissimus dorsi

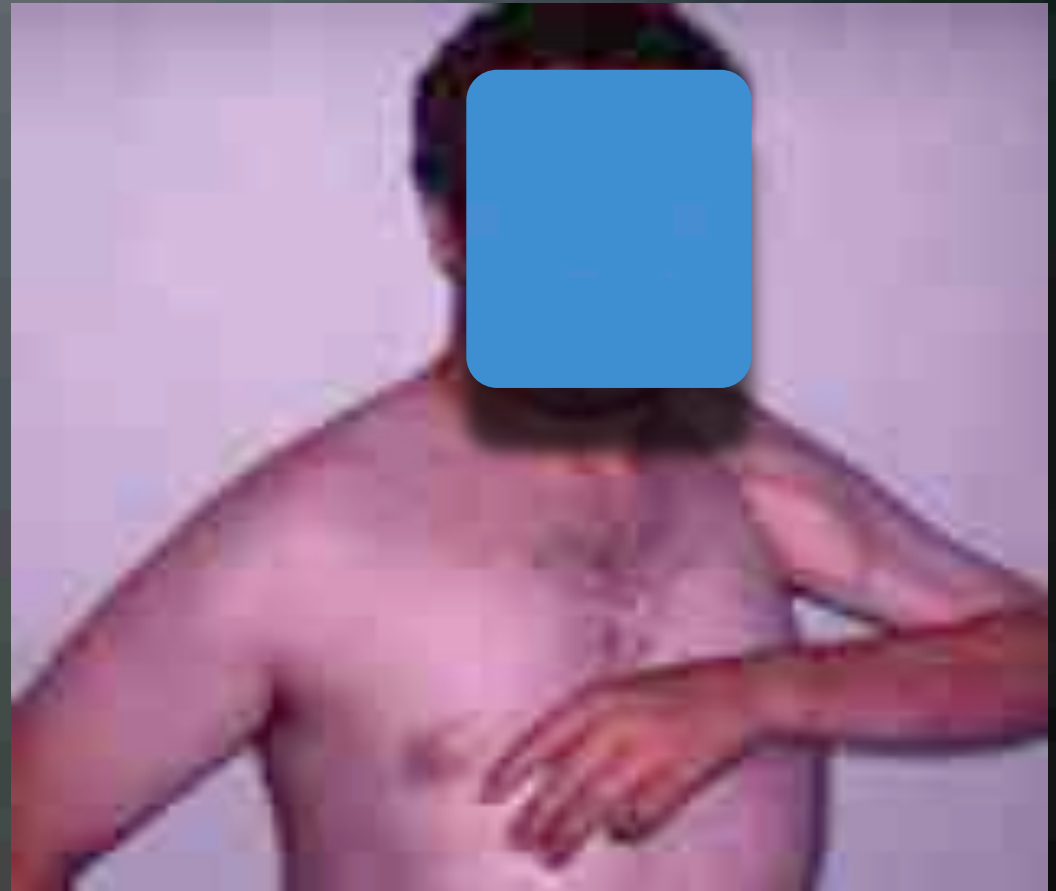
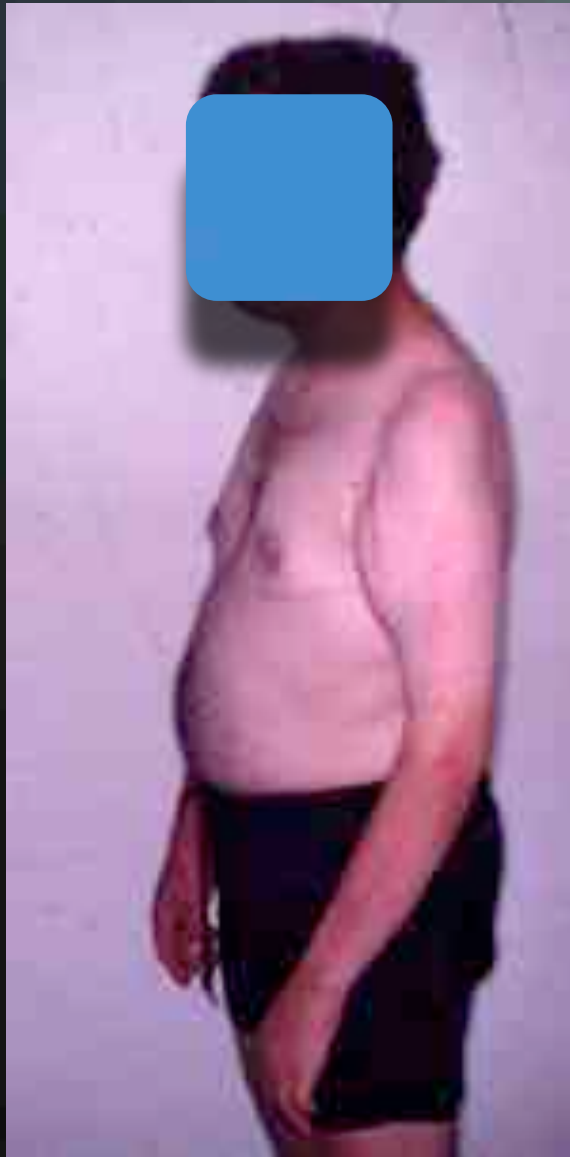
Il n'existe pas de
muscle transférable

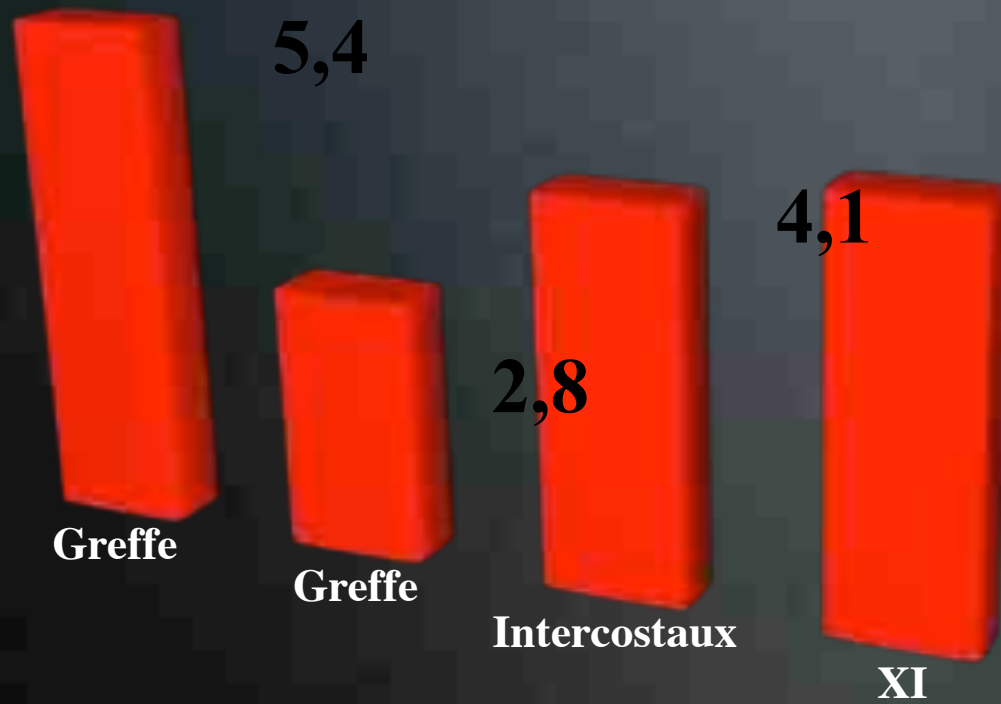
Transfert vascularisé de gracilis



Transfert vascularisé de gracilis et reinnervé par les intercostaux




COMPARAISON DES DIFFERENTES TECHNIQUES (Chammas)



radiculaire
0 avulsion

1 av

+ greffe



IC direct Biceps

Gracilis
IC direct gracilis

Conclusion

- Les paralysies de la flexion du coude post-traumatiques d'origine plexique justifient d'une chirurgie précoce +++ (idéal 3 mois)
- Réparation directe quand elle est possible
- Combinée aux transferts nerveux, très utile pour le coude +++

Rappelez-vous !



- Pour ces patients, quand on a rien, un peu c'est déjà beaucoup