Généralités sur fractures, luxation et entorses

JP. MARCHALAND
HIA Bégin Saint-Mandé

IFSI

PLAN

- I- Définitions
- II- Consolidation des fractures
- III- Etiologie
- IV- Etude anatomique
- V- Signes cliniques et radiographiques des fractures
- VI- Complications des fractures
- VII- Traitement des fractures
- VIII- Conclusions

I- Définitions

- **<u>Entorse</u>**: lésion traumatique d'une articulation avec élongation ou rupture ligamentaire

Anatomie de la cheville

- **Le ligament latéral : comporte 3 faisceaux :**

péronéo astragalien antérieur
péronéo astragalien postérieur
péronéo calcanéen

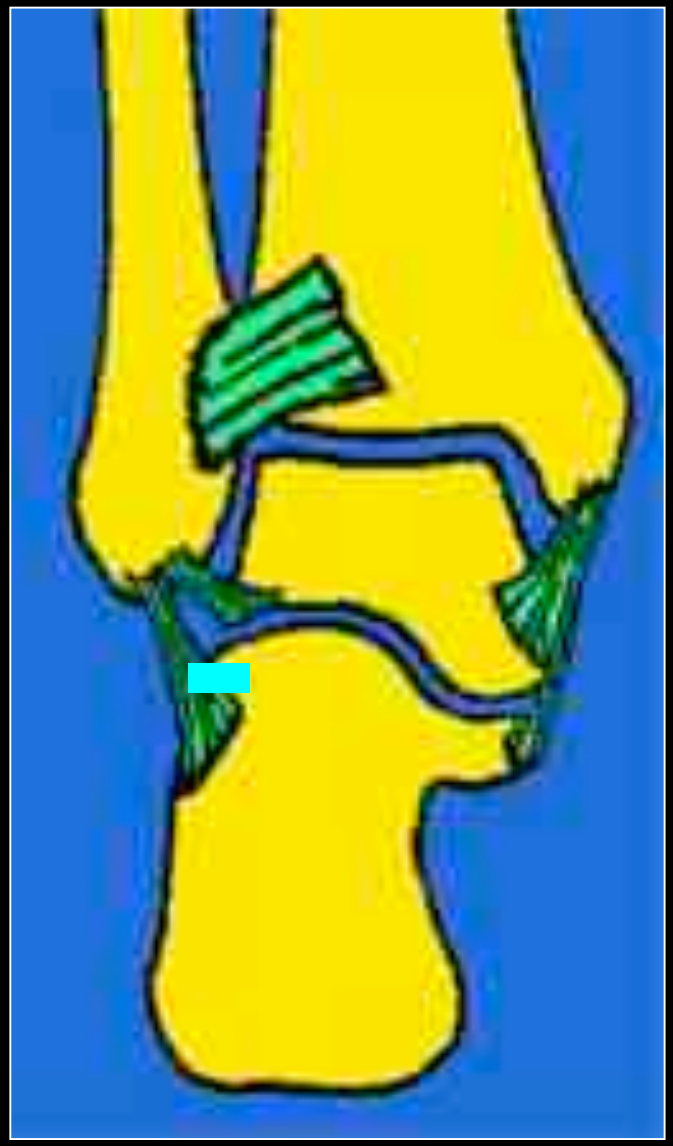

Entorse de la cheville

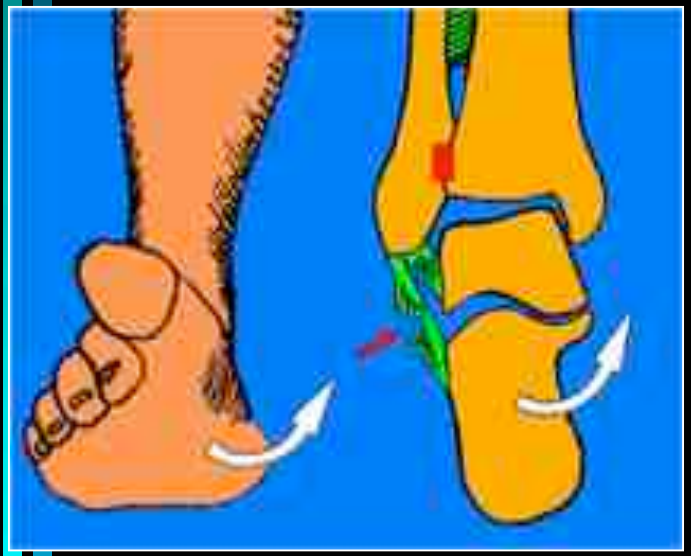

Entorse du genou

IFSI

Entorse de cheville

Traitement :

- **fonctionnel +++ (kiné + orthèse)**
- **orthopédique (plâtre si avulsion osseuse non déplacée)**
- **chirurgical : rare, avulsion osseuse**

IFSI

Entorse du genou

Traitement :

fonctionnel
orthopédique

- **<u>Luxation</u>**: perte de contact complète et permanente entre 2 surfaces articulaires nécessitant un geste de réduction en urgence.

IFSI

- **Luxation** Traitement chirurgical : rare

sauf

Luxation antérieure **Luxation externe**

• Les fractures

Solution de continuité sur l'os (interruption de la continuité d'un segment du squelette)

IFSI

IFSI

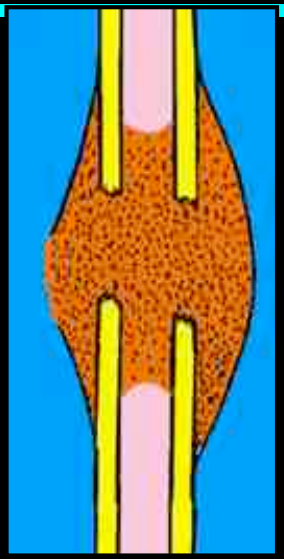

II- Consolidation des fractures

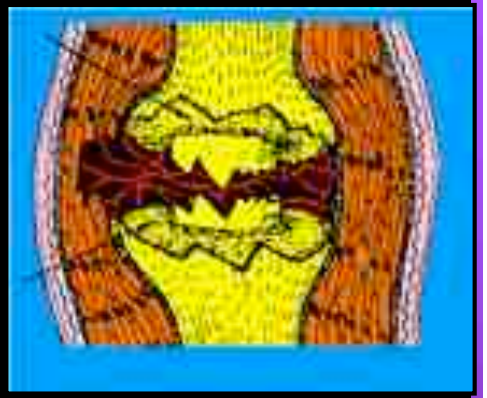

→ Évolution habituelle

1: colonisation cellulaire de l'hématome

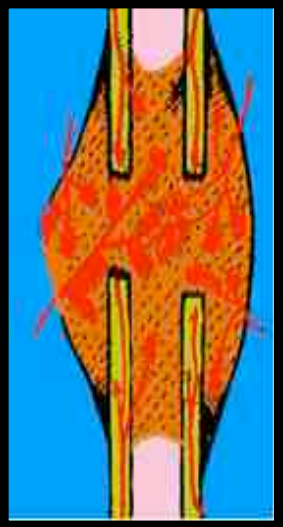

2: formation cal fibreux: 21 j

3: calcification cal fibreux: 45 j

4: stimulation du cal (contraintes)

5: remodelage



IFSI

Consolidation

- Application pratique :
  - Ostéosynthèse à foyer fermé +++ clou

Consolidation des fractures: le cal

IFSI

Consolidation des fractures

FACTEURS RETARDANT LA CONSOLIDATION

- Localisation diaphysaire (vascularisation)
- Ouverture cutanée (source d'infection et perte hématome)
- Infection
- Immobilisation insuffisante
- Interposition musculaire
- Evacuation de l'hématome péri-fracturaire

III- Etiologie

CAUSES DE LA FRACTURE

a) Mécanisme direct ⇨ Rupture au niveau de l'impact (atteinte parties molles / écrasement)

b) Mécanisme indirect ⇨ Rupture à distance du point d'application du traumatisme (compression, flexion, torsion osseuse: fracture du coude après chute sur le poignet, fracture de la jambe, pied bloqué au sol alors que le membre inférieur se tord sur son axe (lésions des parties molles importantes)

CIRCONSTANCES ETIOLOGIQUES

- accidents de la route (poly traumatisme)
- accidents du travail (chute d'un lieu élevé, écrasement)
- pratique sportive
- chutes banales (personnes âgées)

CIRCONSTANCES ETIOLOGIQUES
importance du terrain

⇨ **Enfant**: pronostic bon, consolidation plus rapide, mais possibilité de désaxations ou d'inégalité de longueur (membre inférieur)

⇨ **Vieillard**: risque vital si alitement prolongé mal toléré (gravité des fractures du col du fémur)

IV- Etude anatomique

Une fracture est définie par:

- son siège,
- les traits de fracture,
- le nombre de fragments et leur déplacement.

IFSI

Rappel anatomique

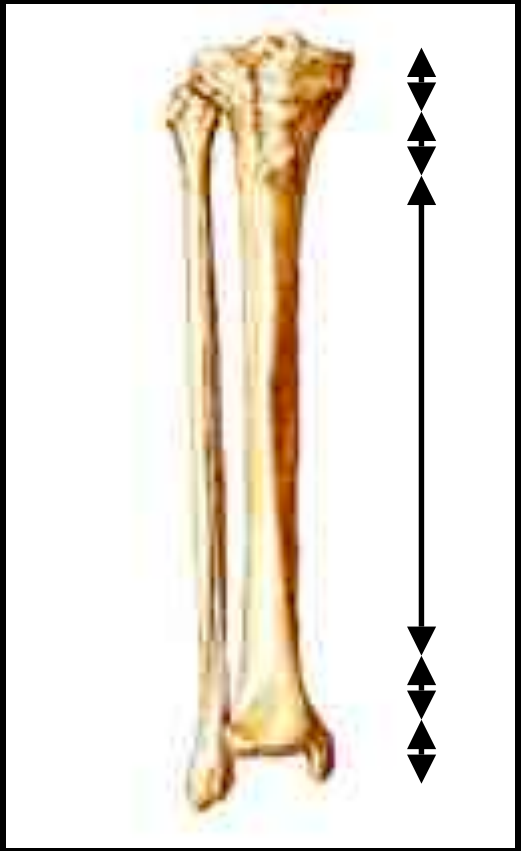

Zone épiphysaire
Zone métaphysaire

Zone diaphysaire

Zone métaphysaire
Zone épiphysaire

SIEGE DE LA FRACTURE

⇨ Quel os ? (clavicule, fémur)

⇨ Localisation sur l'os ?

- Diaphysaire

IFSI

SIEGE DE LA FRACTURE

→ Localisation ?

- Métaphysaire
- Epiphysaire

(fracture articulaire ou extra-articulaire)

TRAIT DE FRACTURE

- Incomplet (1 seule corticale, fracture en bois vert de l'enfant, déformation plastique)

TRAIT DE FRACTURE

⇨ Complet (les 2 corticales)

1) Fracture simple: fracture bi-fragmentaire, trait transversal,oblique ou spiroide

IFSI

2) Fracture complexe

- Fracture tri-fragmentaire
  (fragment en "aile de papillon)
- fracture à double étage
- fracture plurifragmentaire
  (fracture comminutive)

IFSI

DEPLACEMENT DES FRACTURES DIAPHYSAIRES

- Angulation frontale: valgus, varus ou sagittale: recurvatum, flexum.

- Translation frontale: interne, externe ou sagittale: antérieure, postérieure.

DEPLACEMENT DES FRACTURES DIAPHYSAIRES

- Chevauchement: ascension d'un fragment par rapport à l'autre (raccourcissement).
- Décalage: rotation du fragment inférieur en rotation externe ou interne par rapport au fragment supérieur)
- Associations possibles

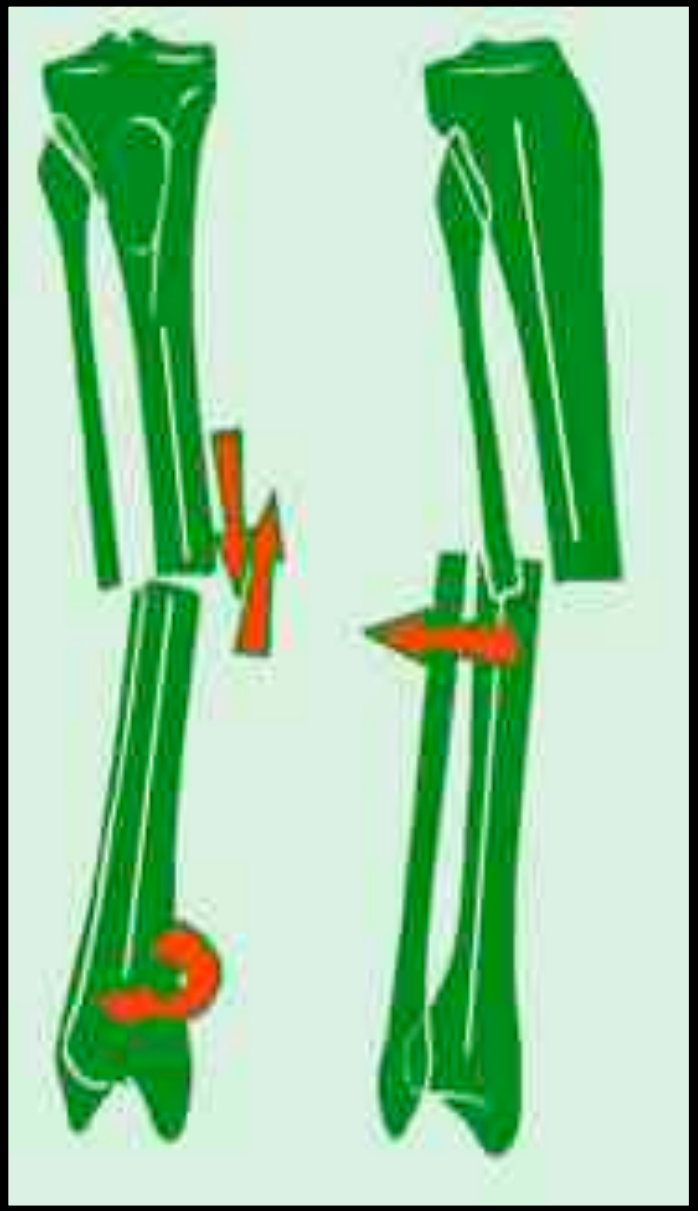

IFSI

DEPLACEMENT DES FRACTURES ARTICULAIRES

- tassement du tissu osseux (affaissement d'une surface articulaire correspondante).
- séparation d'une partie de l'épiphyse articulaire par un trait vertical ou oblique.
- Associations possibles

Modification du profil articulaire

V- Signes des fractures des membres

1) SIGNES FONCTIONNELS

- Douleur (constante, réveillée par la mobilisation)
- Impotence fonctionnelle (Inconstante)

2) *SIGNES D'EXAMEN*

Déformation, œdème, ecchymoses

Douleur au niveau du foyer de fracture.

Mobilité anormale et douloureuse

Raccourcissement (par rapport au côté sain)

Ouverture: infections +++

Pouls +++

Ouverture: Cauchoix et Duparc

Stade 1

Plaie simple sans décollement

Stade 2

Bords excisés suture simple

Stade 3

Perte de substance

IFSI

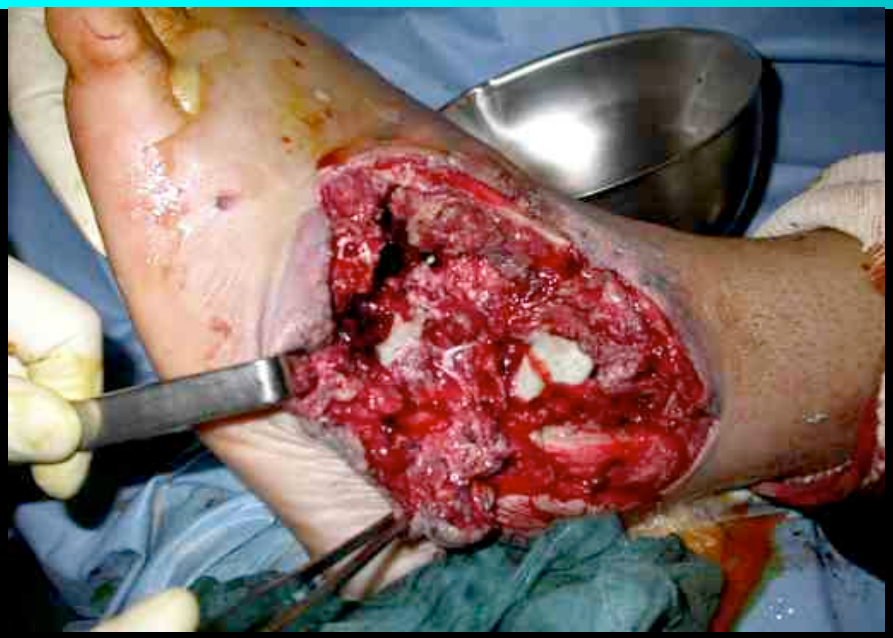

IFSI

3) *SIGNES RADIOGRAPHIQUES*

- Confirme le diagnostic
- Précise les caractères anatomiques de la fracture
- Face et Profil
- Articulations sus et sous jacentes

VI- Complications des fractures

- <u>complications immédiates</u> ou précoces: le jour même ⇨ complications générales et locales

- <u>complications secondaires</u>: dans les jours qui suivent la fracture ⇨ complications générales et locales

- <u>complications tardives</u>: dans les mois voire les années qui suivent la fracture ⇨ complications locales

Complications immédiates ou précoces

COMPLICATIONS GENERALES

Si violence du traumatisme

- polytraumatisés, fractures multiples, traumatismes viscéraux, thoraciques, abdominaux et crâniens, plaie par balle
- choc hémorragique (fémur, bassin): ***surveillance pouls, tension artérielle, coloration des téguments et des muqueuses***

IFSI

Complications immédiates ou précoces

COMPLICATIONS LOCALES

Ouverture (risque infectieux)

Vasculaire (genou, coude)

Nerveuses (genou, bras)

Complications secondaires

COMPLICATIONS GENERALES

Décompensation d'une tare (coma diabétique, DT)

Complications de décubitus (vieillard): cardio-respiratoires, infection urinaire, escarres (région sacrée, fessière, talon)

Complications thrombo- emboliques

Embolies graisseuses

Infections graves (tétanos, gangrène gazeuse)

Embolies graisseuses

- Collapsus cardio-vasculaire
- Pétéchies sur le corps
- Syndrome de confusion mentale
- Signes au FO

IFSI

Complications secondaires

COMPLICATIONS LOCALES

Déplacement

Mauvaise tolérance de l'appareil de contention (escarres)

Ouverture secondaire.

Complications infectieuses: fracture ouverte traitée chirurgicalement.

Complications vasculaires.

Syndrome de Volkman ou syndrome des loges

IFSI

Complications tardives

1) LES TROUBLES DE LA CONSOLIDATION

- Retard de consolidation
- Pseudarthrose

IFSI

- Cal exubérant ou hypertrophique
- Cal vicieux

IFSI

2) OSTEITE POST-TRAUMATIQUE

- fracture ouverte ou opérée
- signes rarement généraux
- signes infectieux locaux: fistule, écoulement purulent
- Radios: sclérose médullaire, épaississement cortical, apposition périostée, zones ostéolytiques ou géodiques, nécrose osseuse et séquestration.

3) LA NECROSE POSTTRAUMATIQUE

(col du fémur, corps de l'astragale, scaphoïde carpien)

- guérison
- déformation

4) LES SEQUELLES FONCTIONNELLES

- l'atrophie musculaire
- la raideur articulaire
- les oedèmes et les séquelles de phlébite.

LES FRACTURES PATHOLOGIQUES

- Variété particulière de fracture survenant sur des lésions préexistantes (fragilité osseuse, faible traumatisme): destruction tumorale, ostéoporose, ostéogenèse imparfaite, syphilis

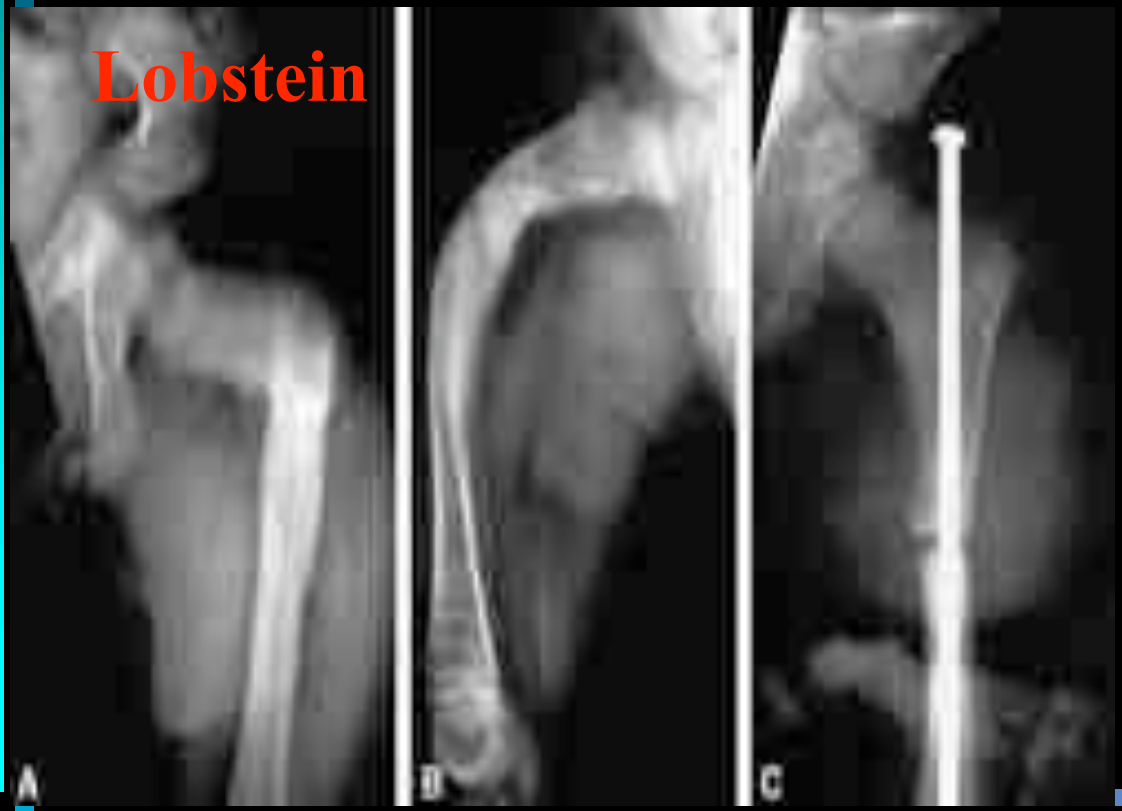

FRACTURE DE FATIGUE

Fissure de contrainte osseuse d'origine micro traumatique par mouvement intense et répété

Fracture de fatigue typique des 3 métatarsiens moyens

IFSI

VII- Traitement

But

- Assurer consolidation en conservant une morphologie normale (longueur- axes), en préservant mobilité des articulations et capacité musculaire

Moyens thérapeutiques

- Méthodes orthopédiques
- Méthodes chirurgicales, avec ou sans ouverture du foyer de fracture

METHODES ORTHOPÉDIQUES

a) **Réduction** (manœuvres externes sous anesthésie, manuelle, sur table orthopédique ou progressivement par extension continue (bandes adhésives, broche transfixiant l'os à distance du foyer et solidaire d'un étrier).

b) **Contention** par plâtre, attelle, écharpe, extension continue sur attelle ou cadre de traction.

Réduction sur table orthopédique

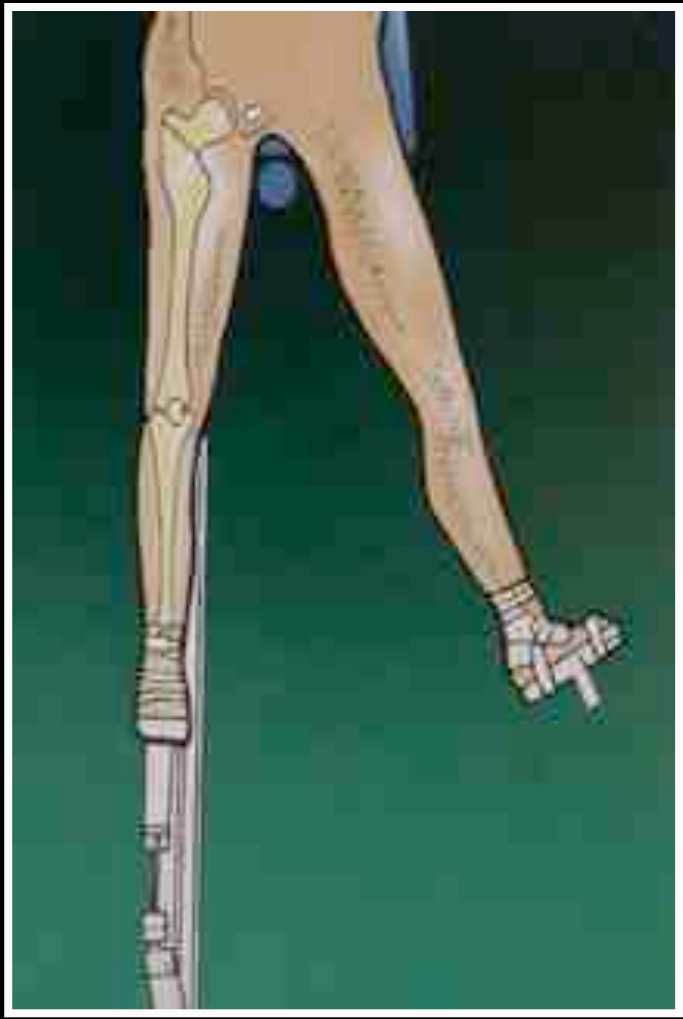

IFSI

Précautions - surveillance d'un plâtre

Surélévation du membre

Pas de plâtre trop serré !!

IFSI

- Sinon .....

Syndrome de Volkman

Phlyctènes

IFSI

Mise en traction - suspension sur broche transtibiale

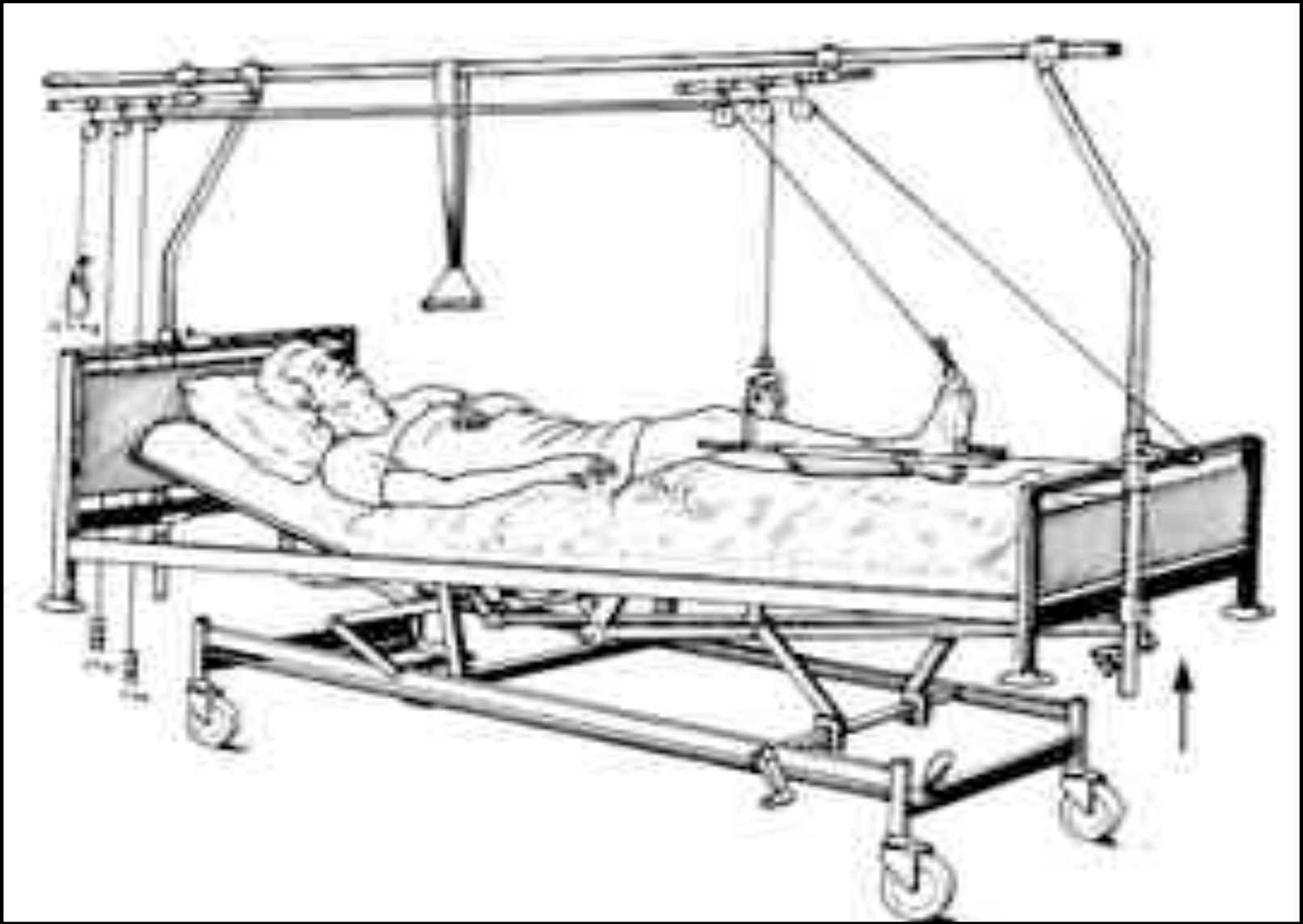

IFSI

METHODES CHIRURGICALES

Réduction et ostéosynthèse à foyer fermé ou à
foyer ouvert (risque de
dévascularisation et d'infection)

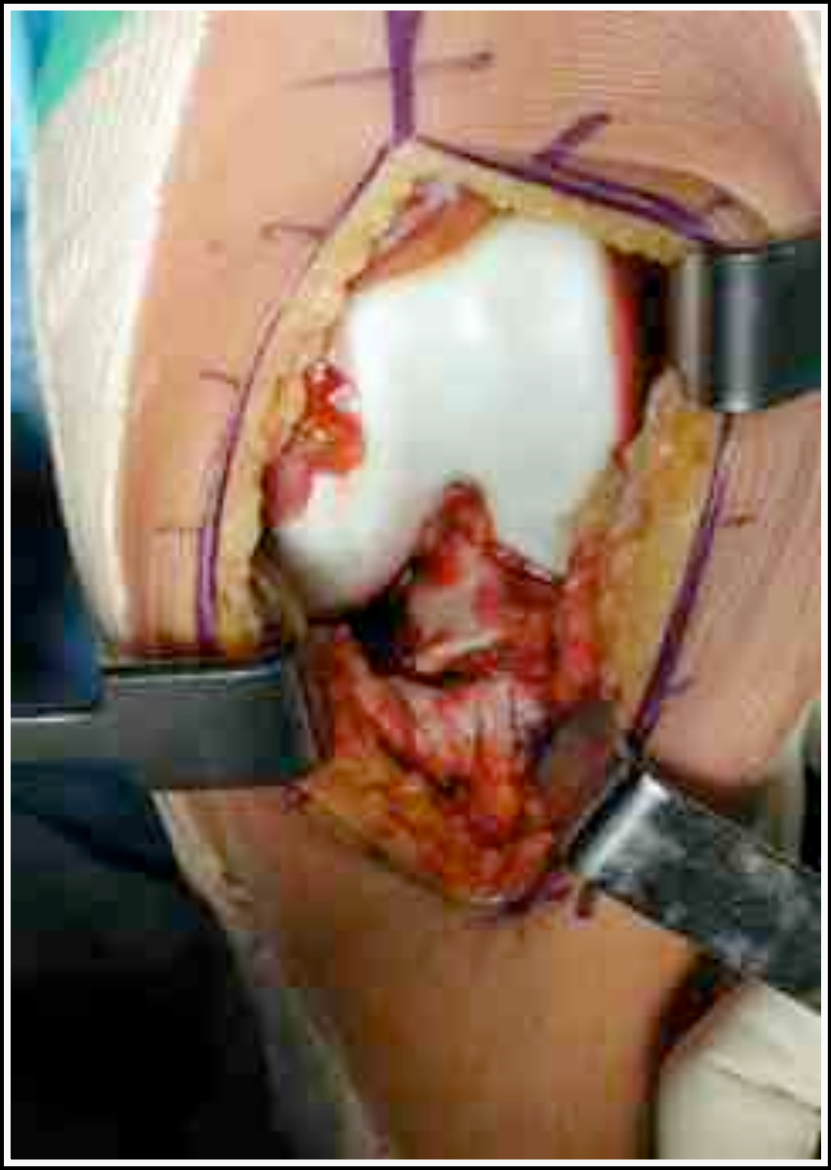

IFSI

Matériel d'ostéosynthèse

- les vis
- broches et cerclage au fil d'acier

Matériel d'ostéosynthèse

- plaques vissées, clous-plaques
- enclouage centro-médullaire
  (amplificateur de brillance)

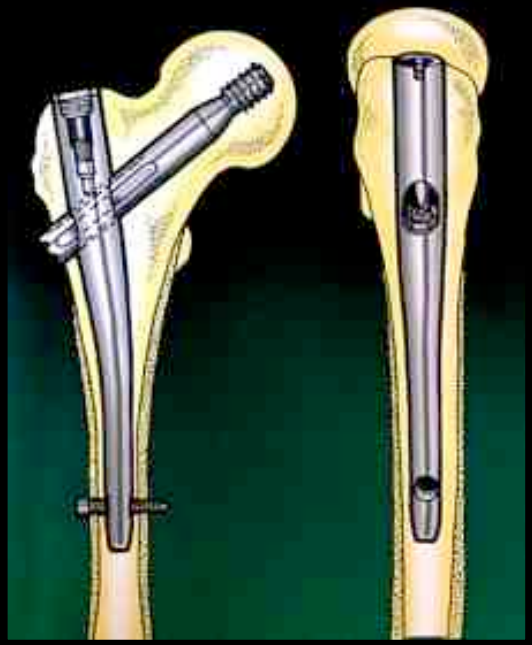

IFSI

Amplificateur de brillance

IFSI

Réduction de la fracture à foyer ouvert

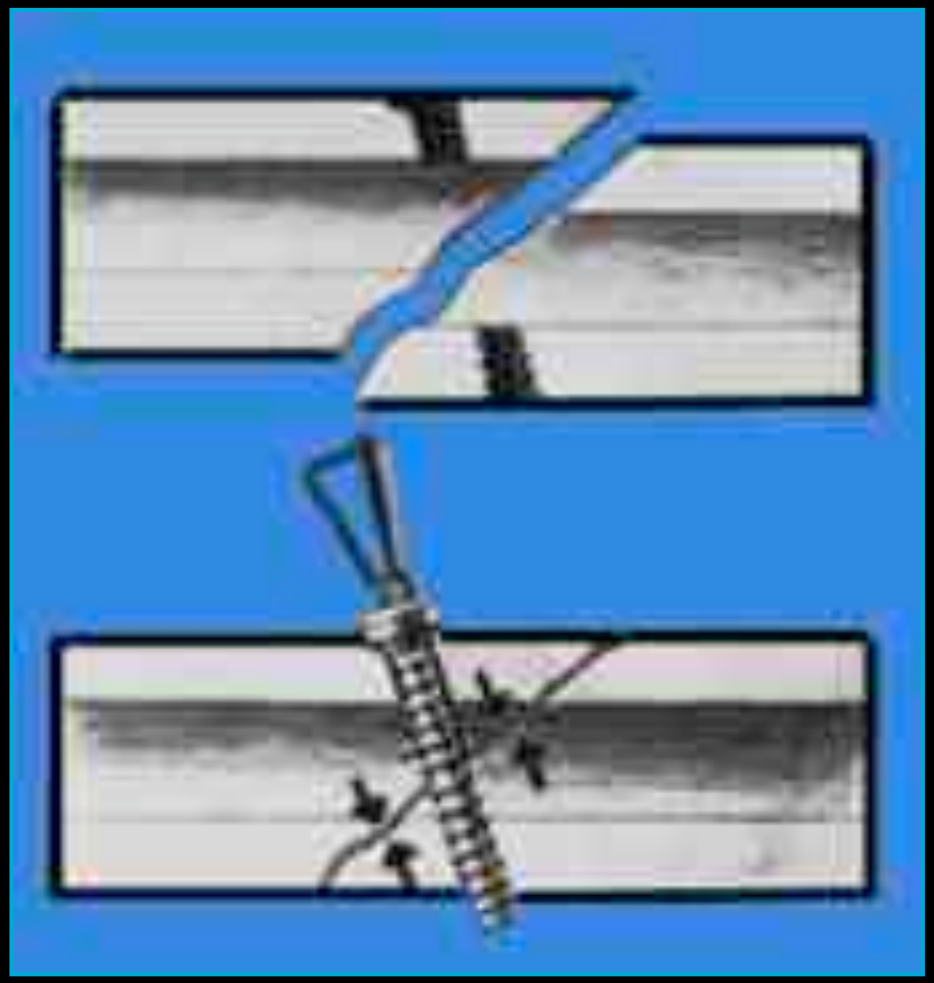



IFSI

Ostéosynthèse par plaque vissée

IFSI

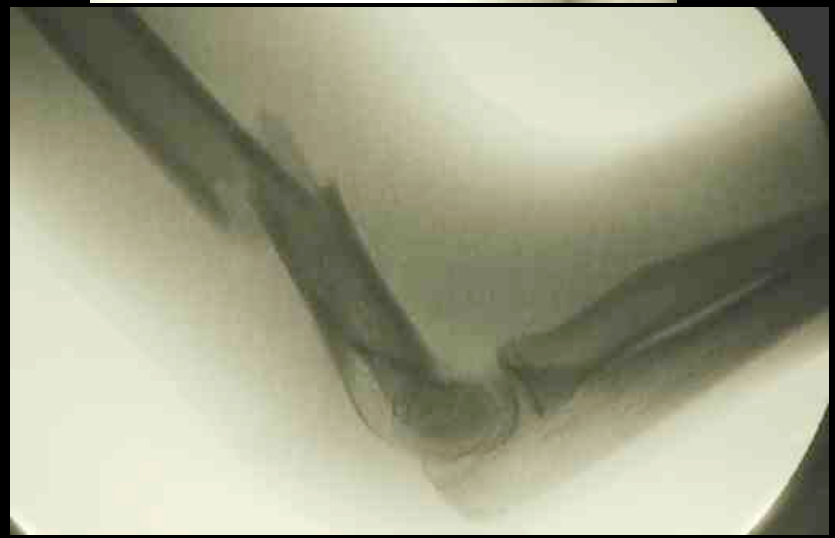

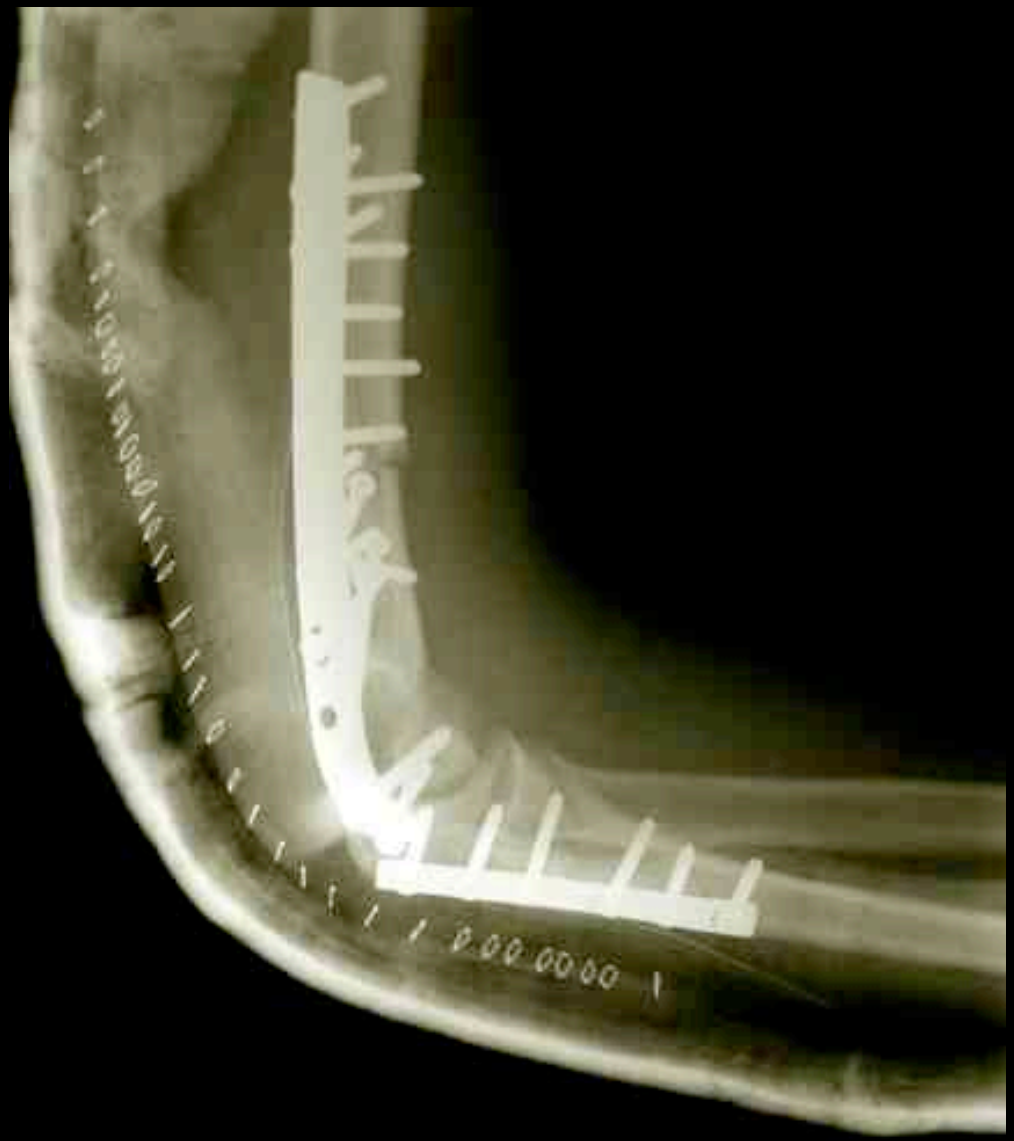

IFSI

Ostéosynthèse par fixateur externe
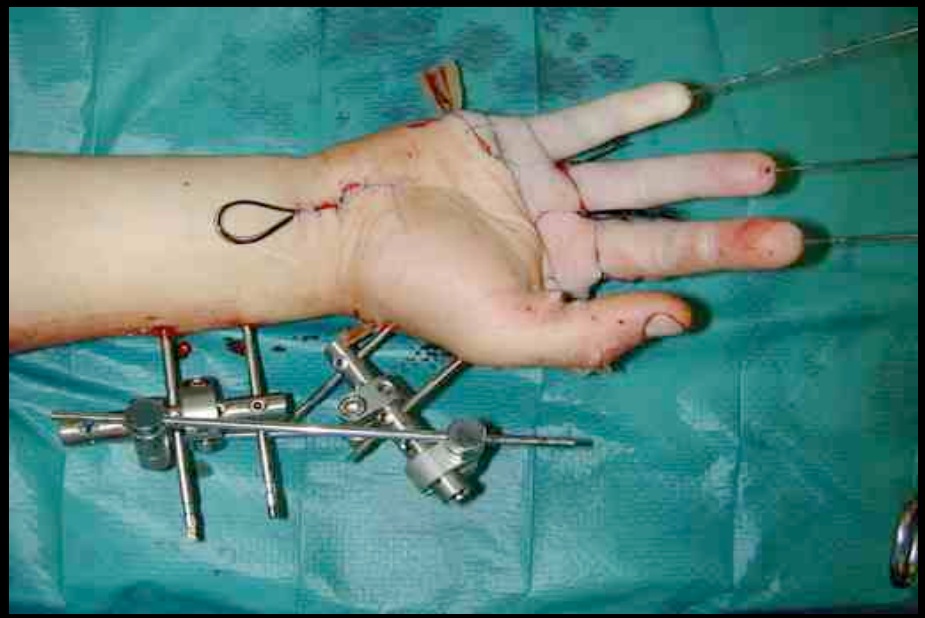
IFSI