

Descellement prothèse totale de hanche

Intérêt du scanner et de la scintigraphie



Pr Ollat - HIA Bégin 94160 St-Mandé
www.clubortho.fr

Sommaire

- Généralités
- Tomodensitométrie
- Scintigraphies
- TEP - Scan

Intérêt du sujet

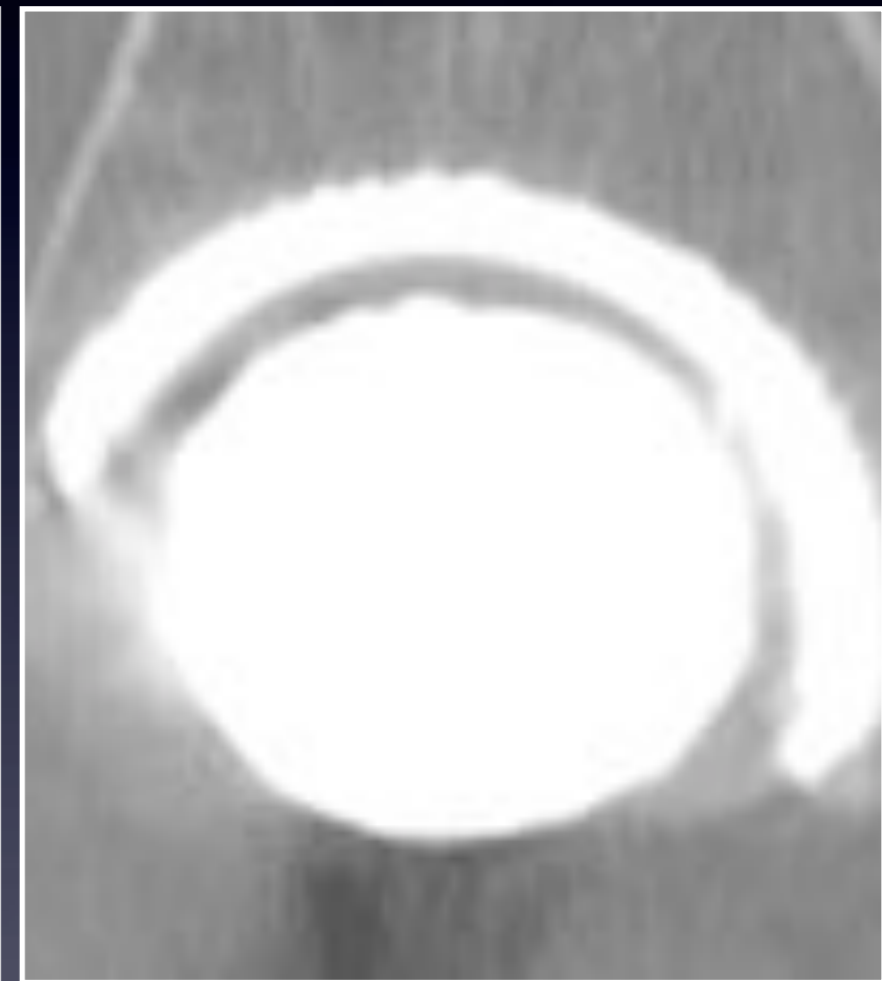
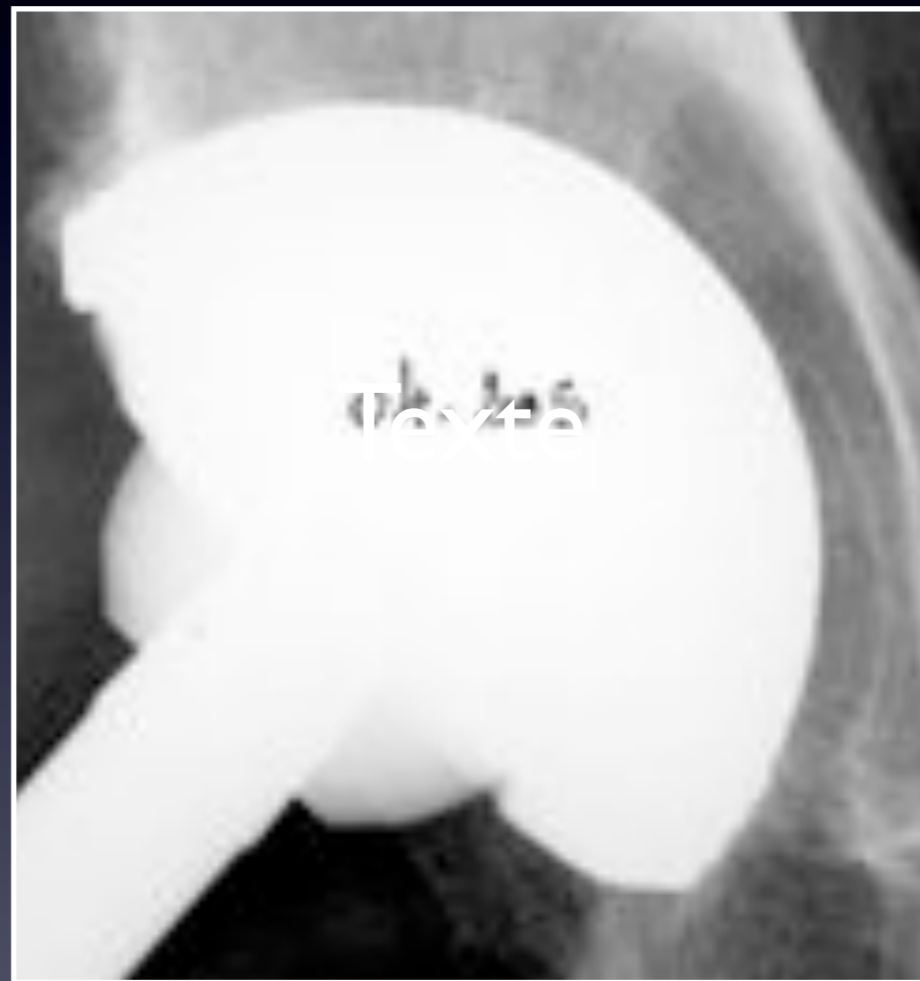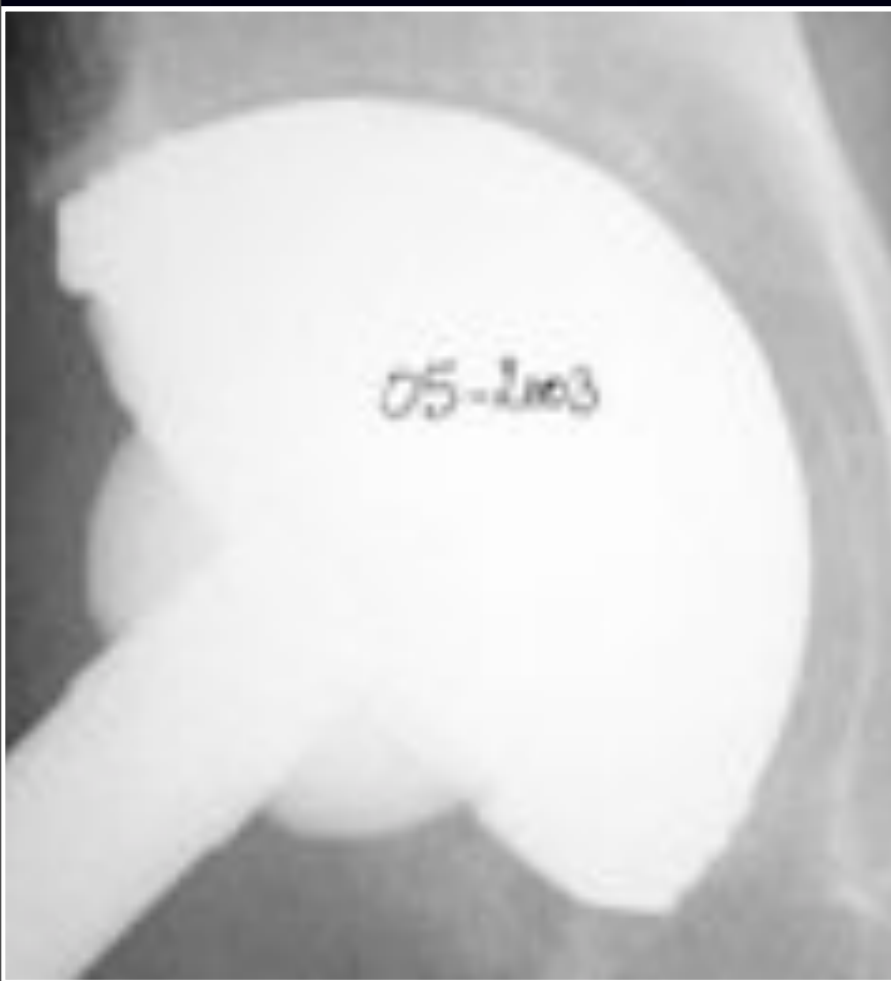- PTH en France : > 100.000 / an
- PTH dans le monde : $1.500.000$ / an
- Vieillessement de la population

De plus en plus d'implants à surveiller ...

« Descellement »

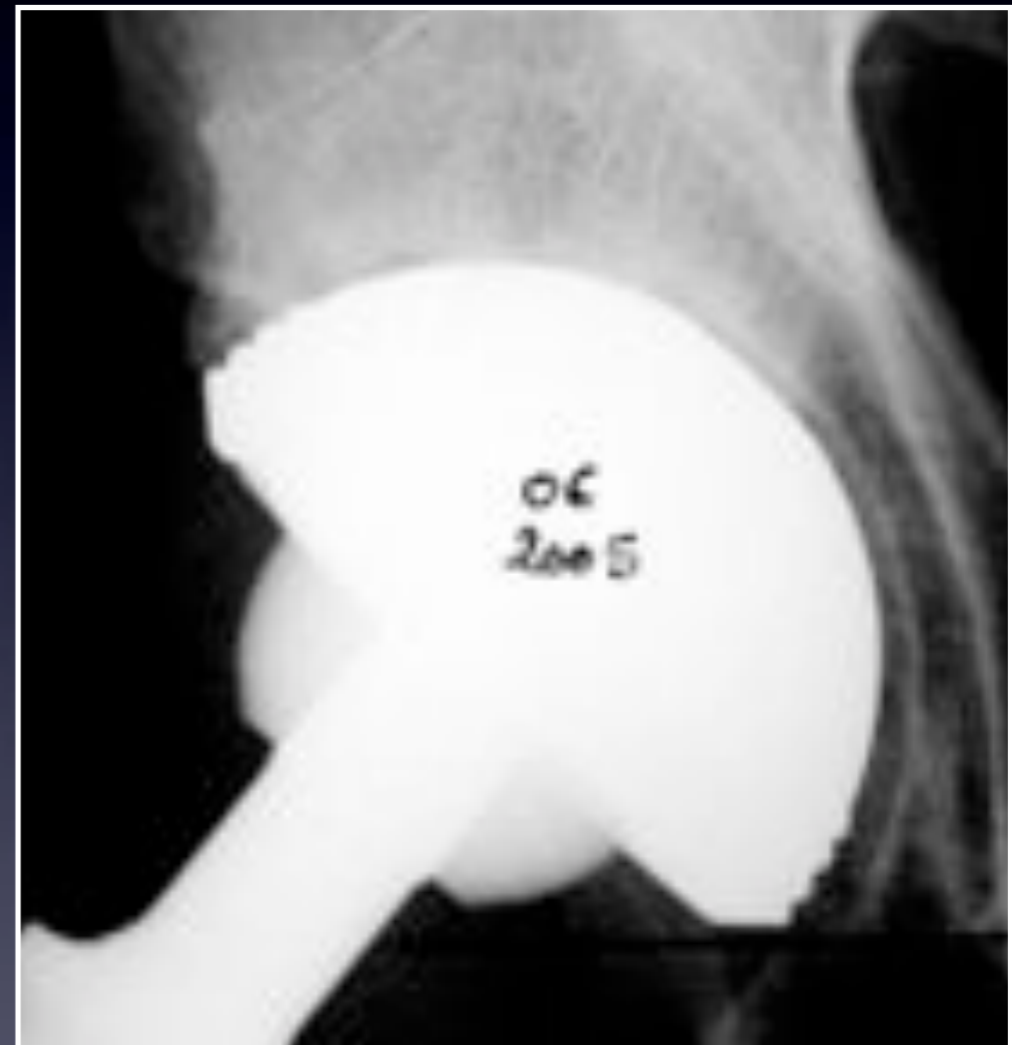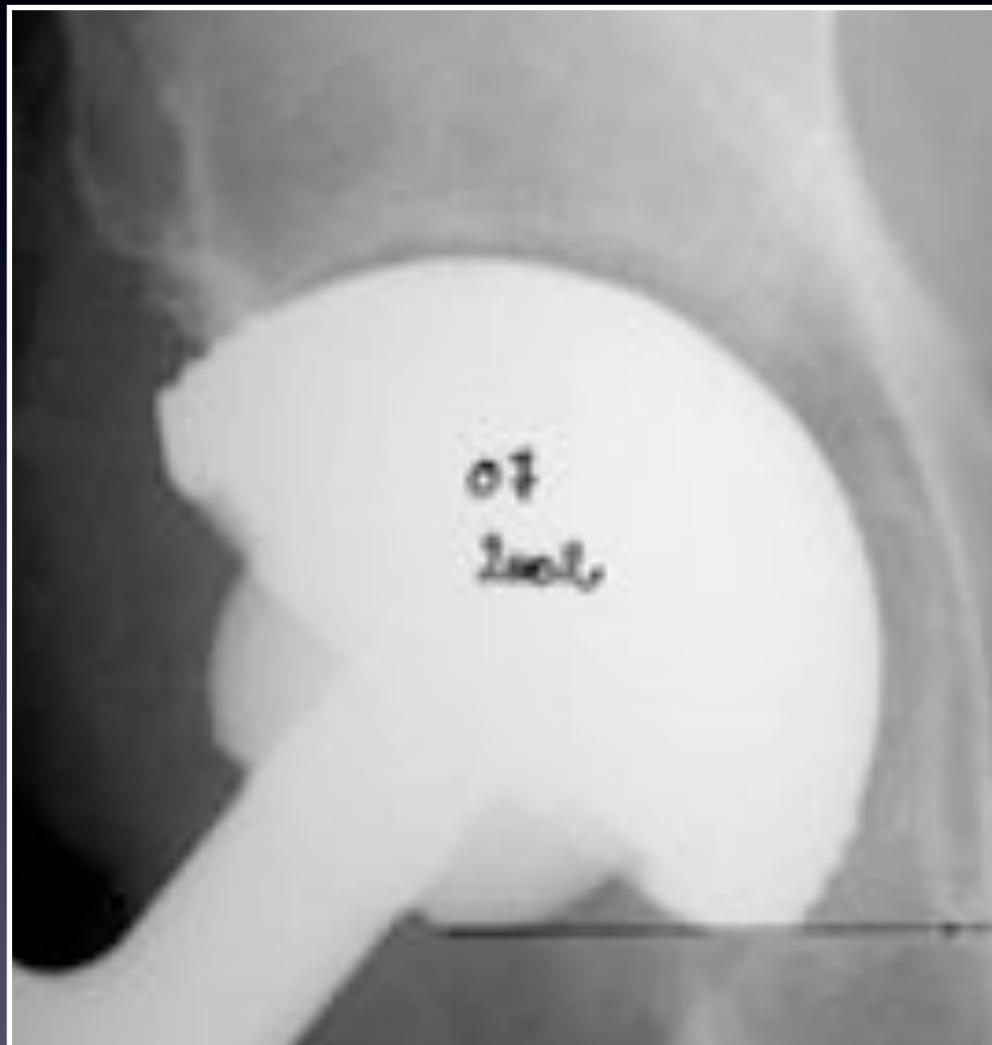- Définition : Perte de contact entre implant/ os (ciment) ou os/ciment
- Faillite mécanique de l'implant ?
- Interprétation de l'imagerie parfois délicate
- La non ostéo-integration : Quid ?

L'ostéo-intégration



Rapide en quelques mois avec un contact intime et homogène des travées osseuses jusqu'à l'implant

La NON ostéo-intégration



Liséré, densification inhomogène des travées, mobilité implant....

Surveillance des implants

+

- Clinique
- Radiographies standards
- NFS & CRP
- Echographie & Infiltrations «test»
- Scanner / IRM
- Scintigraphie

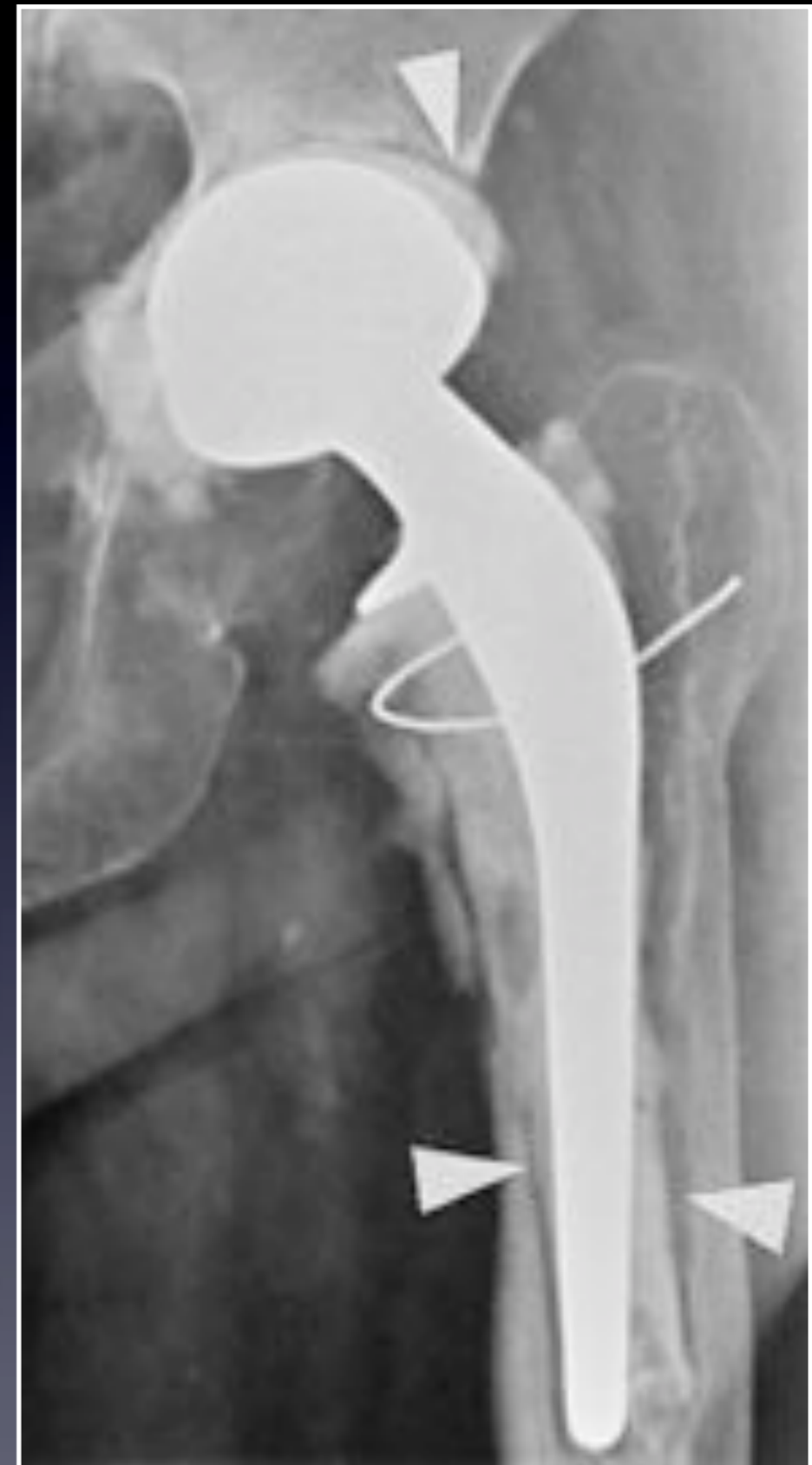

-

How are wear-related problems diagnosed and what forms of surveillance are necessary? Malchau H, Potter HG; Implant Wear Symposium 2007 Clinical Work Group. J Am Acad Orthop Surg. 2008;16 Suppl 1:S14-9.

Stratégie de prescription

- **Quand ?** En 2eme intention
- **Pourquoi ?**
 - Diagnostic positif : PTH douloureuse
 - Bilan pré opératoire : capital osseux, infection



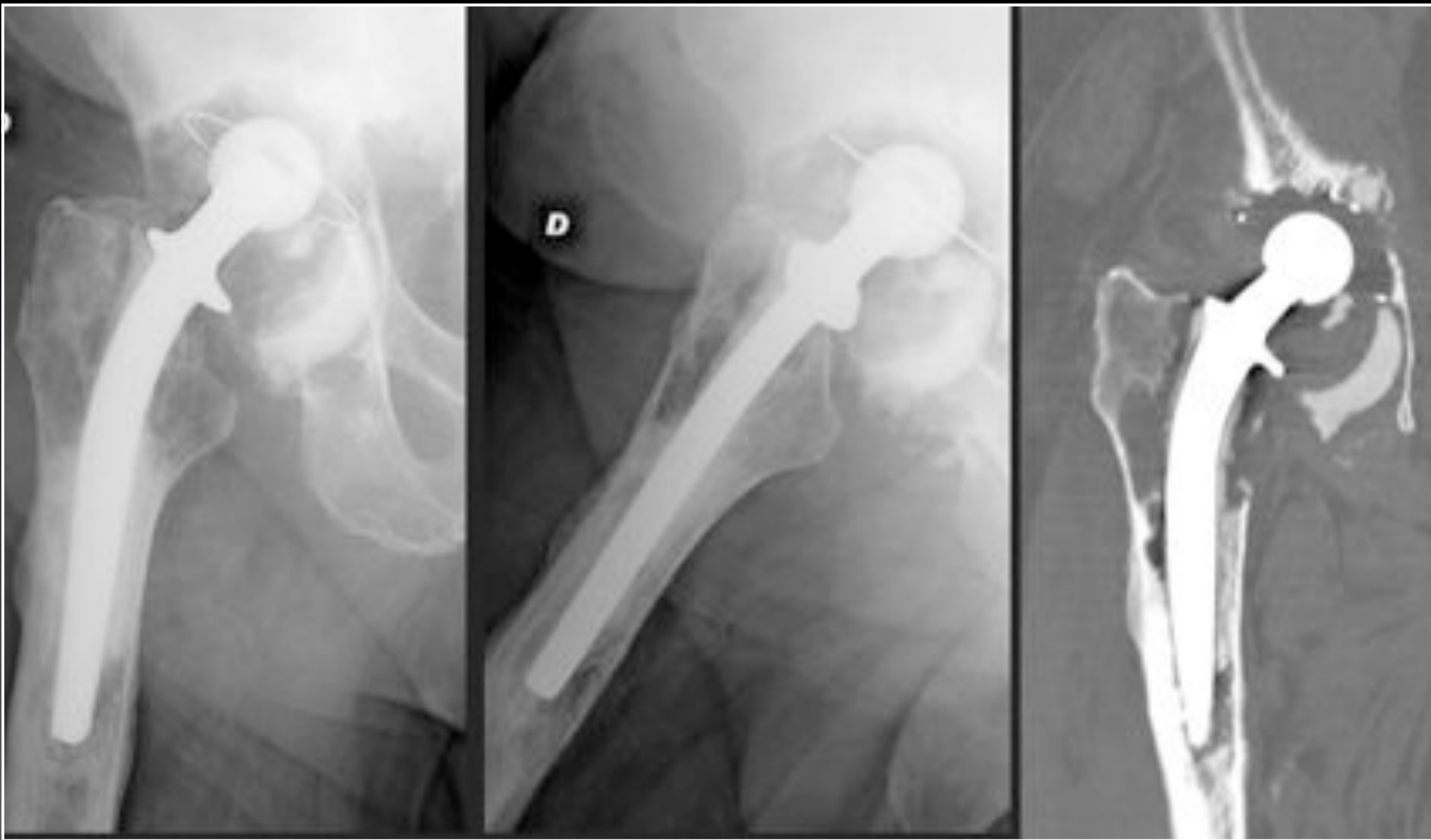Les limites des radios standards

- Grand variabilité interobservateur
- Sous estime la taille des géodes surtout acétabulaires
- Sous estime la prévalence de l'ostéolyse
- Radios numériques & agrandissements
- Superposition planaire et metal-back

Engh CA, Sychterz CJ, Young AM, Pollock DC, Toomey SD.
Interobserver and intraobserver variability in radiographic assessment of osteolysis. J Arthroplasty 2002 ; 17 : 752-9.

Claus AM, Engh CA, Sychterz CJ, Xenos JS, Orishimo KF. Radiographic definition of pelvic osteolysis following total hip arthroplasty. J Bone Joint Surg Am 2003 ; 85 : 1519-26.

Stulberg SD, Wixson RL, Adams AD, Hendrix RW, Bernfield JB. Monitoring pelvic osteolysis following total hip replacement surgery : an algorithm for surveillance. J Bone Joint Surg Am 2002 ; 84 (suppl. 2) : 116-22.



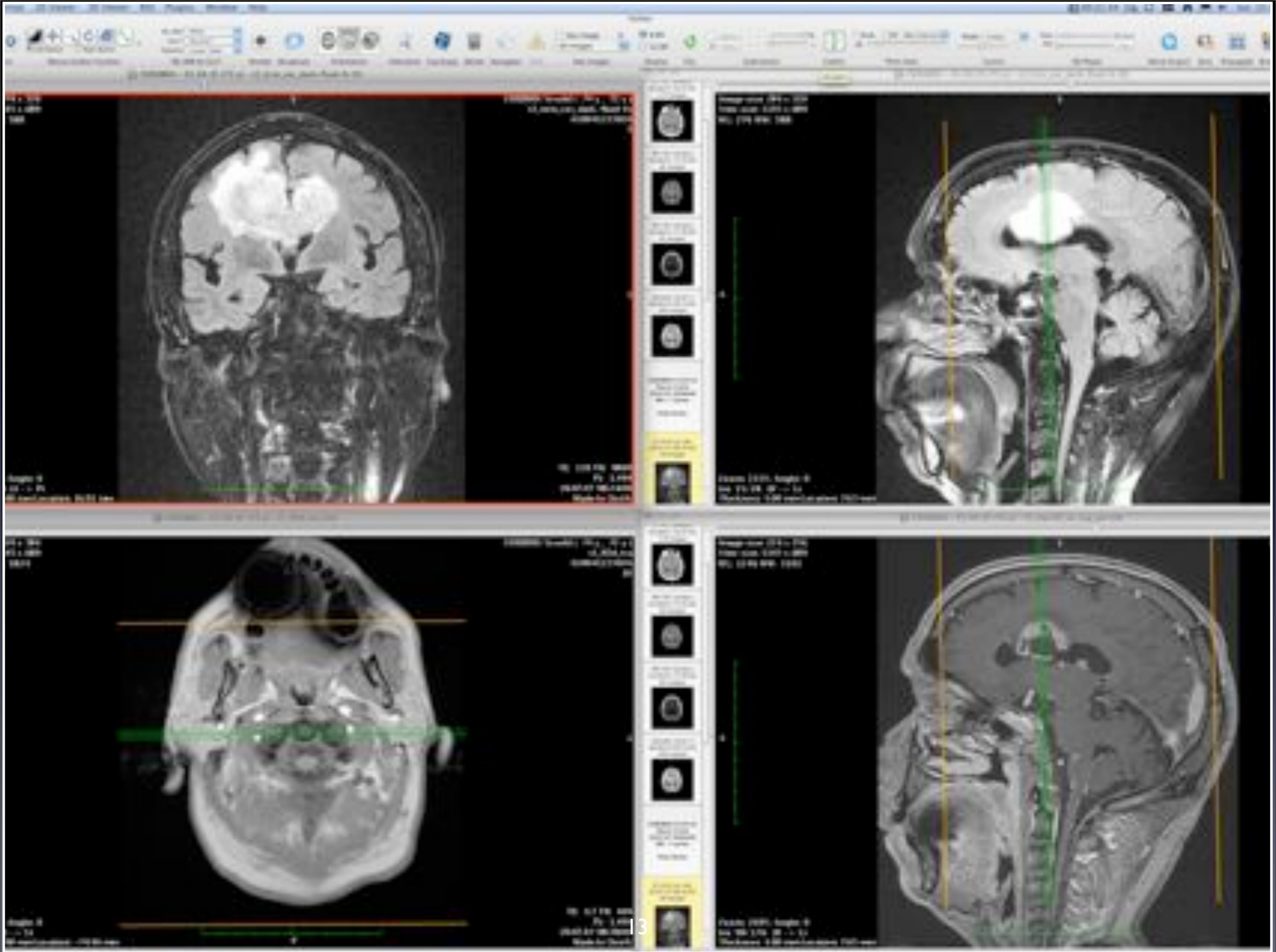
Les questions essentielles...

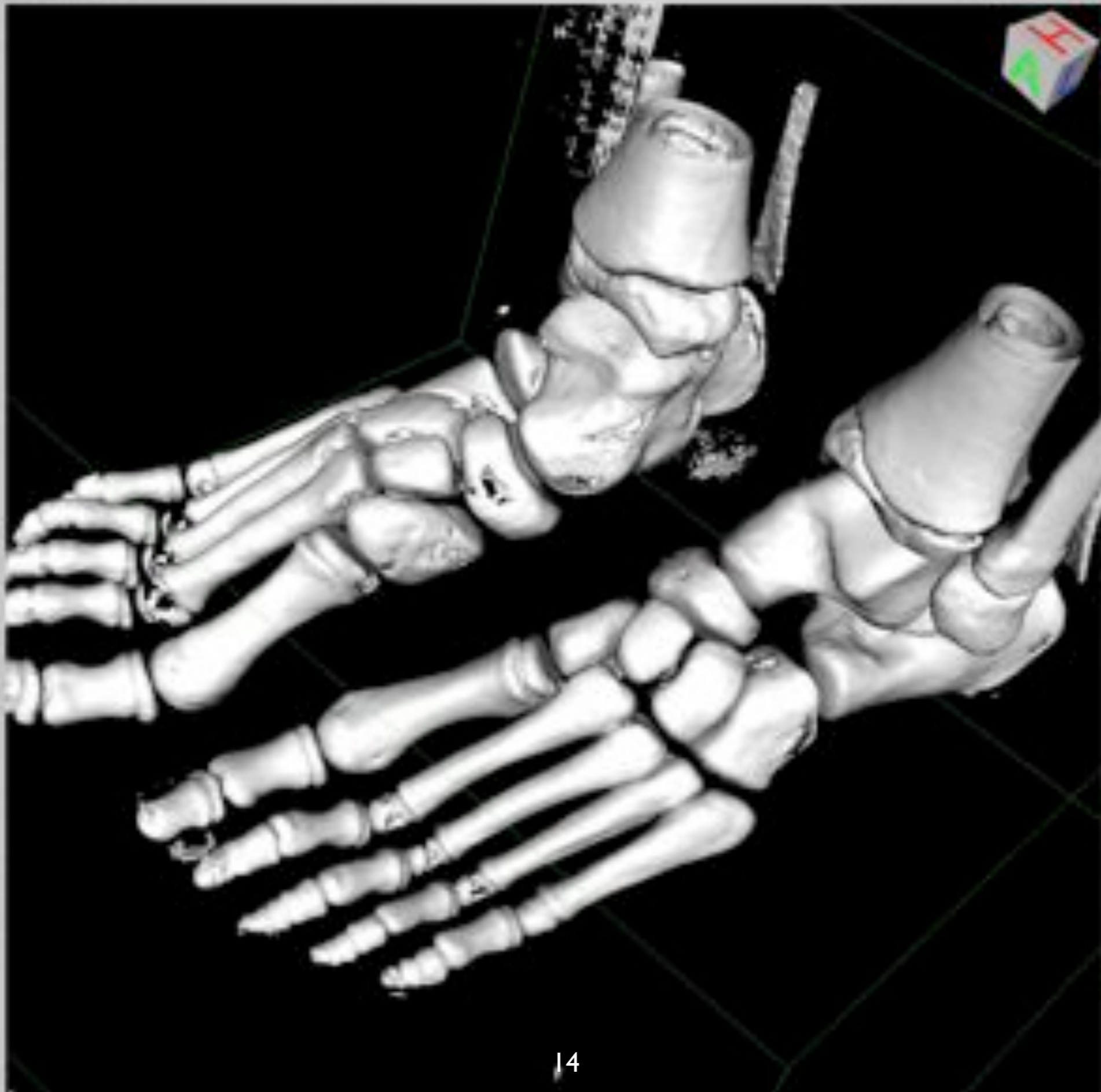- Y - a t'il un descellement ?
- Type de descellement ?
 - Uni ou bipolaire ?
 - Capital osseux ?
- Septique ?

SCANNER

- Appareils «multi-barrettes»
- Logiciels de reconstruction multi-plans
- Prescription «précise et orientée»
- Osirix : Logiciel individuel gratuit

<http://www.osirix-viewer.com/>





Avantages & Inconvénients


- + Acquisition rapide
- + Etude interface os /ciment ou Os / implant
- + Tridimensionnelle
- + Précision millimétrique
- Irradiation
- Artefacts métalliques

Les artéfacts métalliques ...

- Prédominant avec les alliages riches en protons (Chrome-cobalt et Acier inox)
- Possibilité de les atténuer → réglages précis
- Meilleure gestion des artéfacts par TDM multibarettes

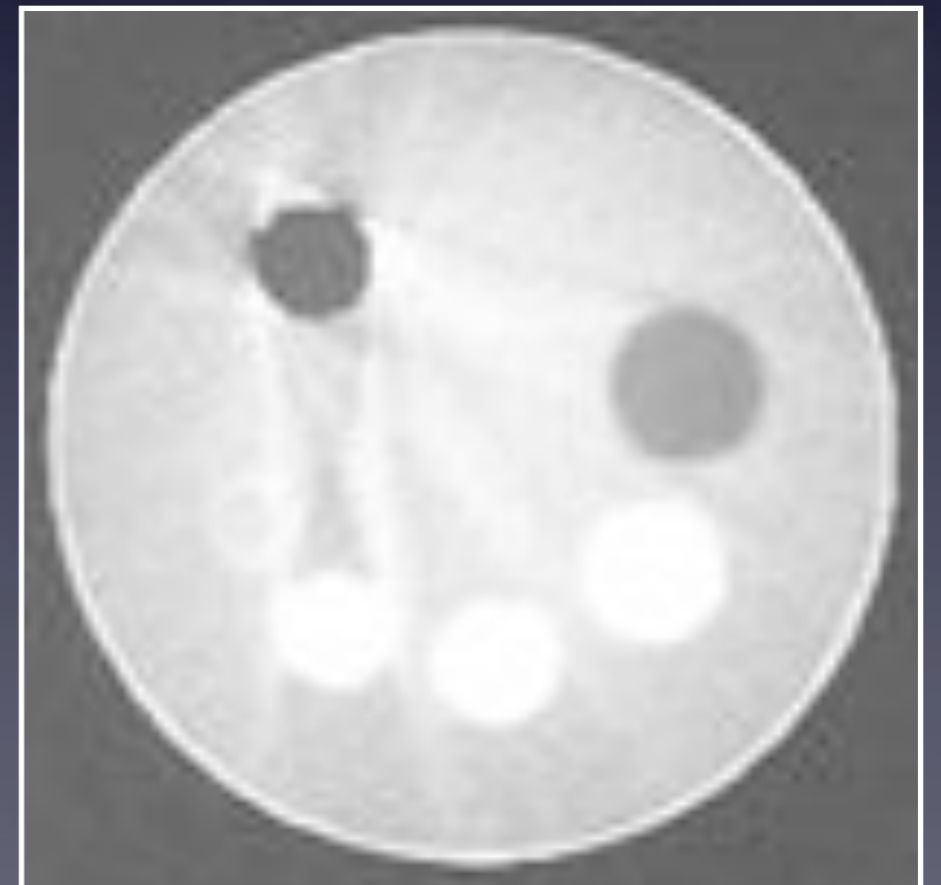
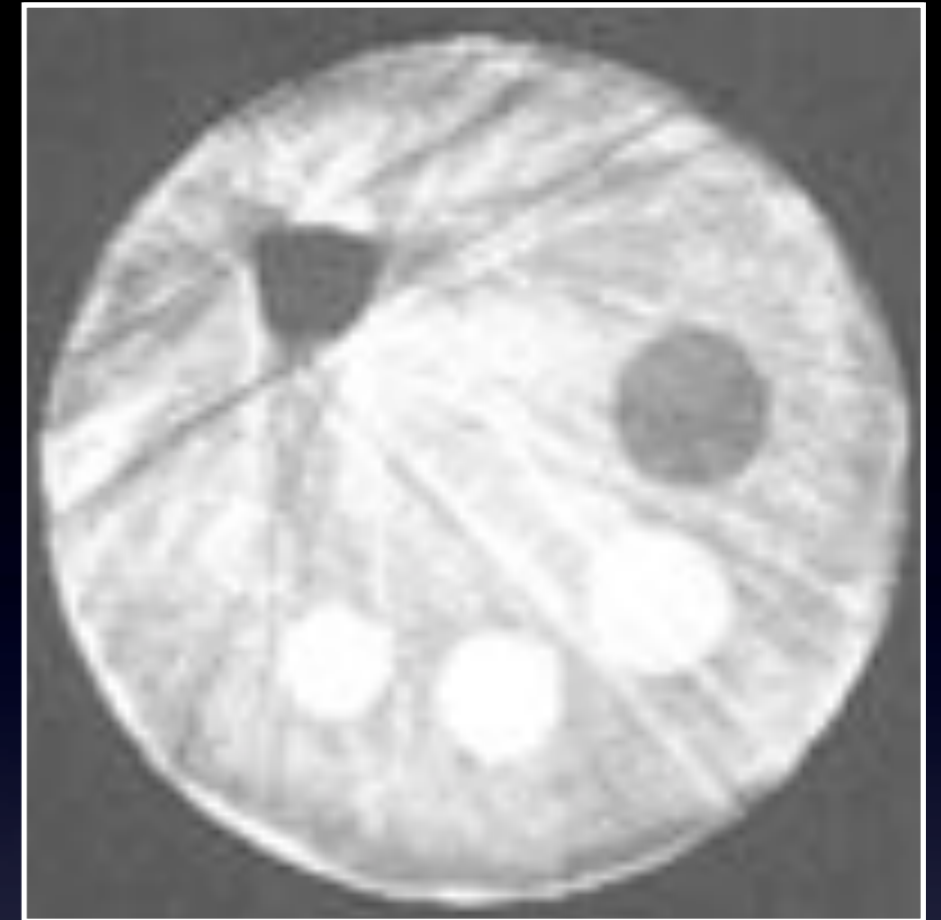
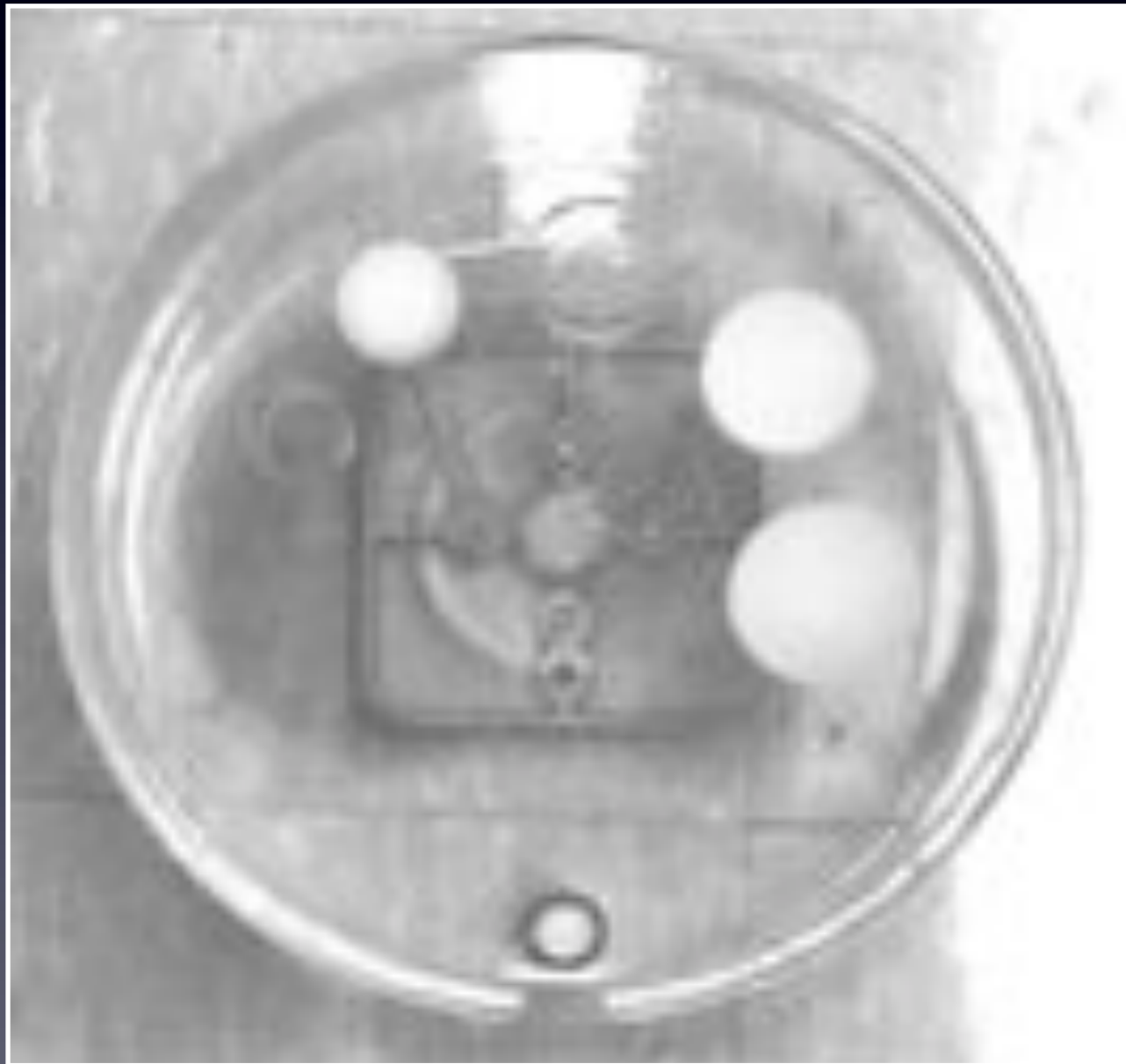
Réalisation technique

- Fenêtre de visualisation hautes et larges
- Filtre de convolution pas trop dur
- Kilovoltage élevé et ampérage suffisant



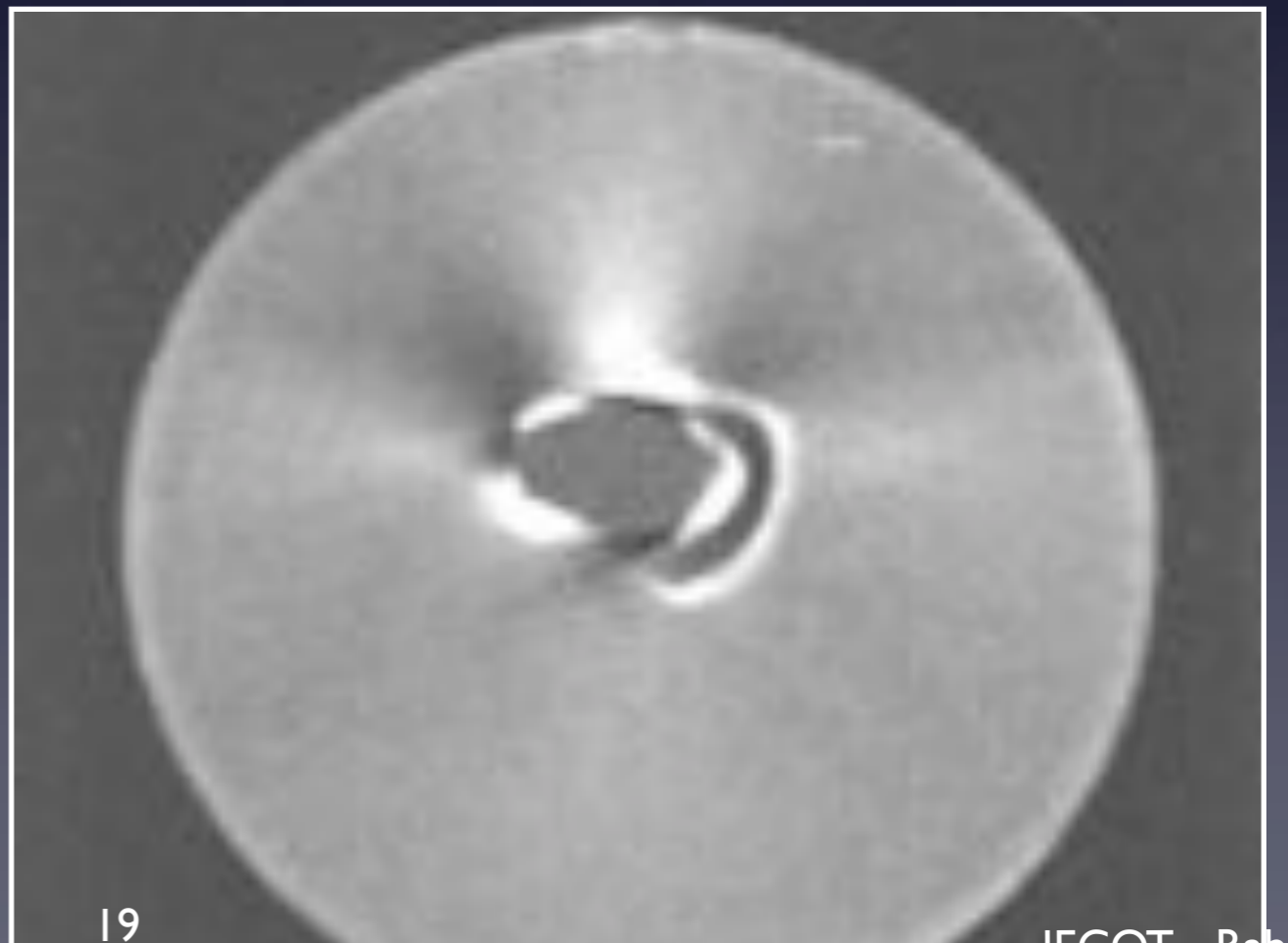
Diminue efficacement les artéfacts ...

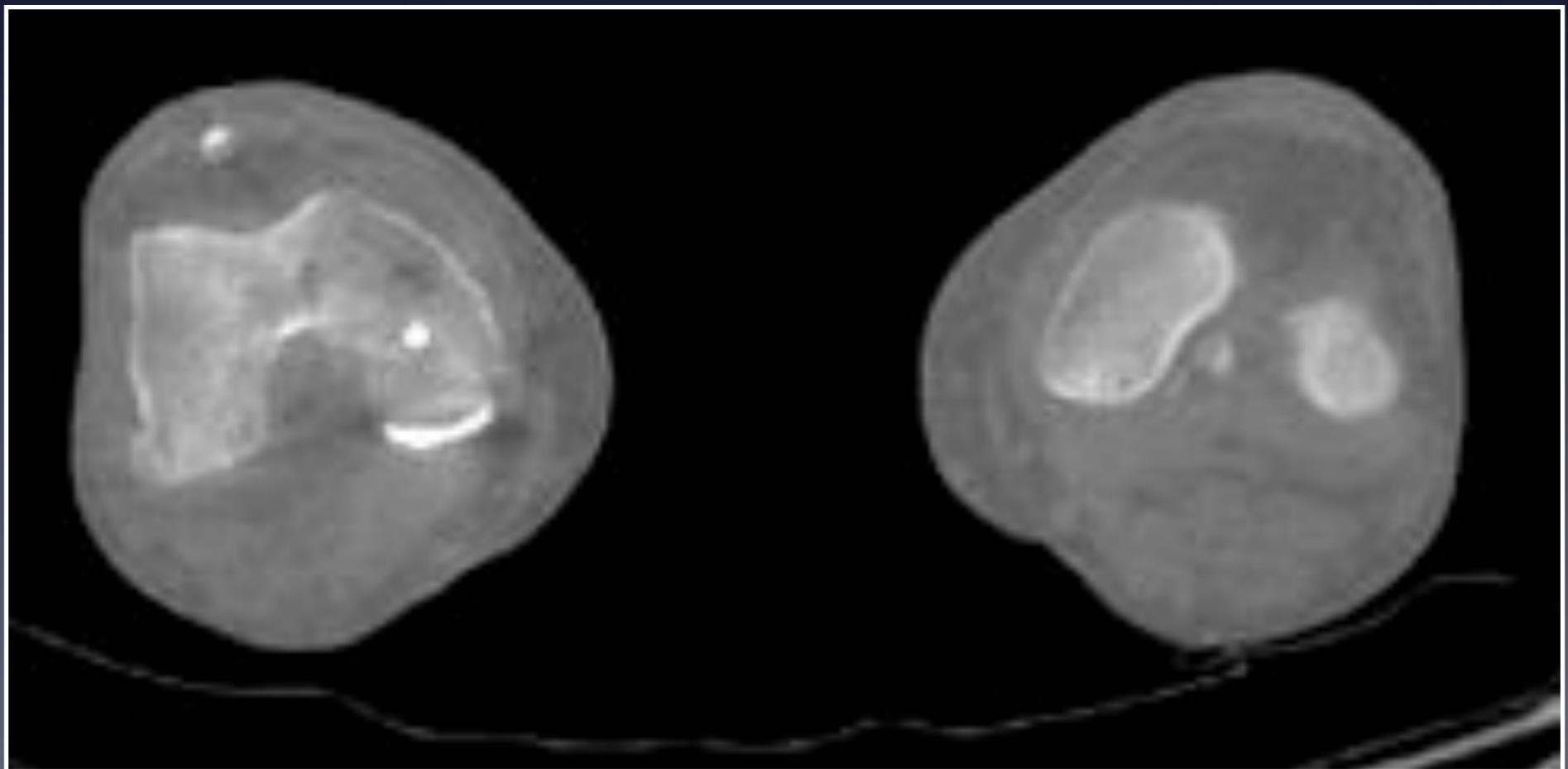
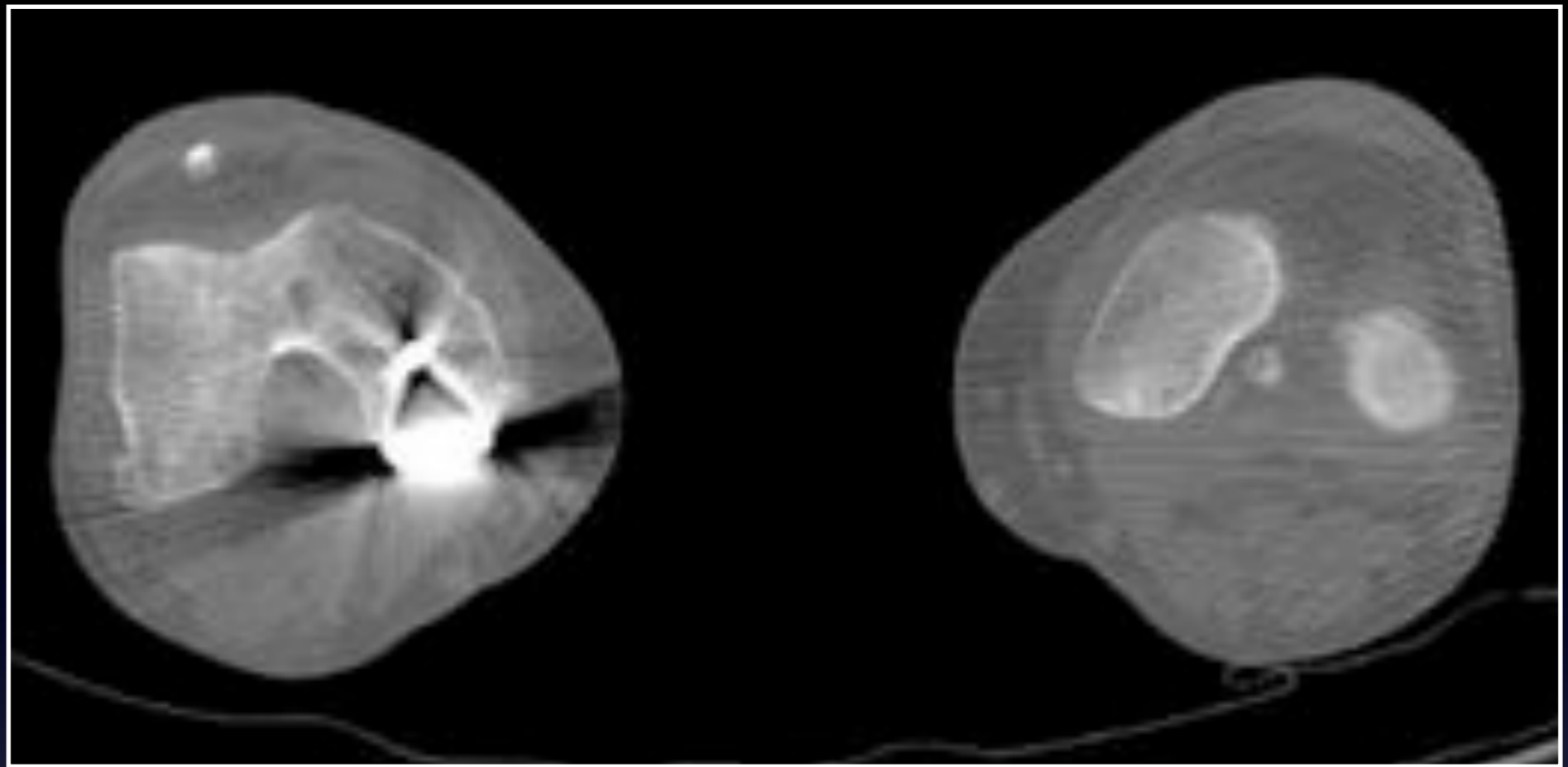
Exemple d'atténuation...



Fast iterative algorithm for metal artifact reduction in X-ray CT.
Wang G, Frei T, Vannier MW. Acad Radiol. 2000 Aug;7(8):607-14. 8

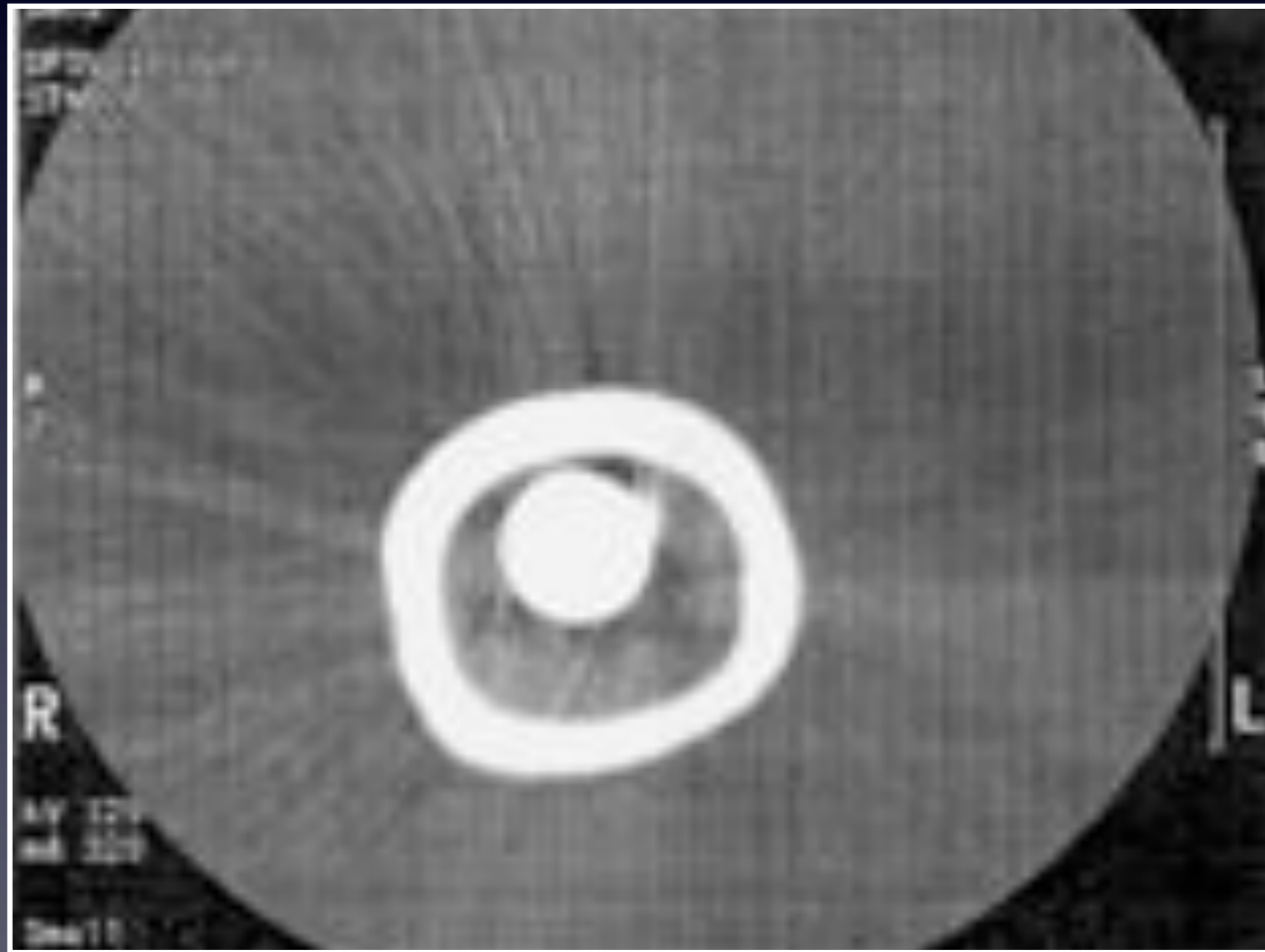
JECOT - Rabat 2010






Imaging of patients having metal implant using X-ray Computed Tomography. Liu JJ, Lutkin JE. J Xray Sci Technol. 2009;17(4):355-65

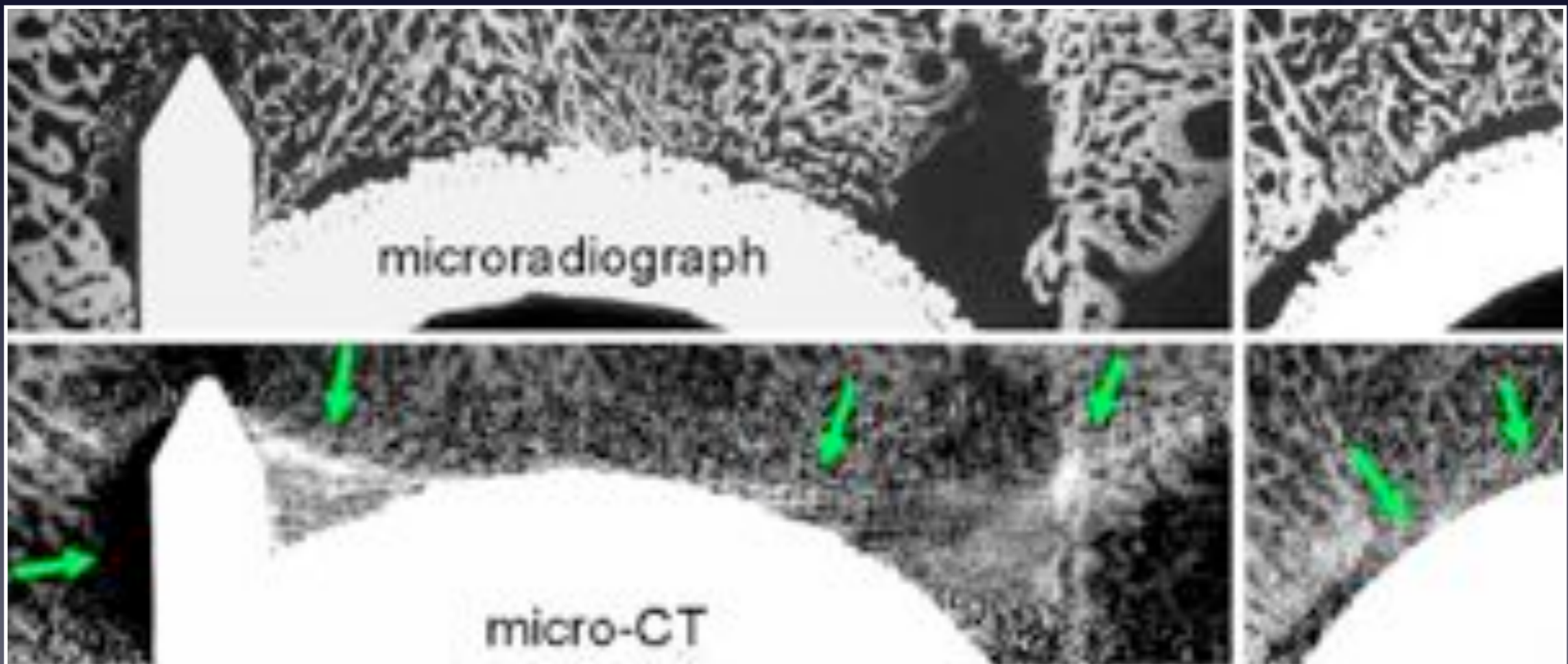
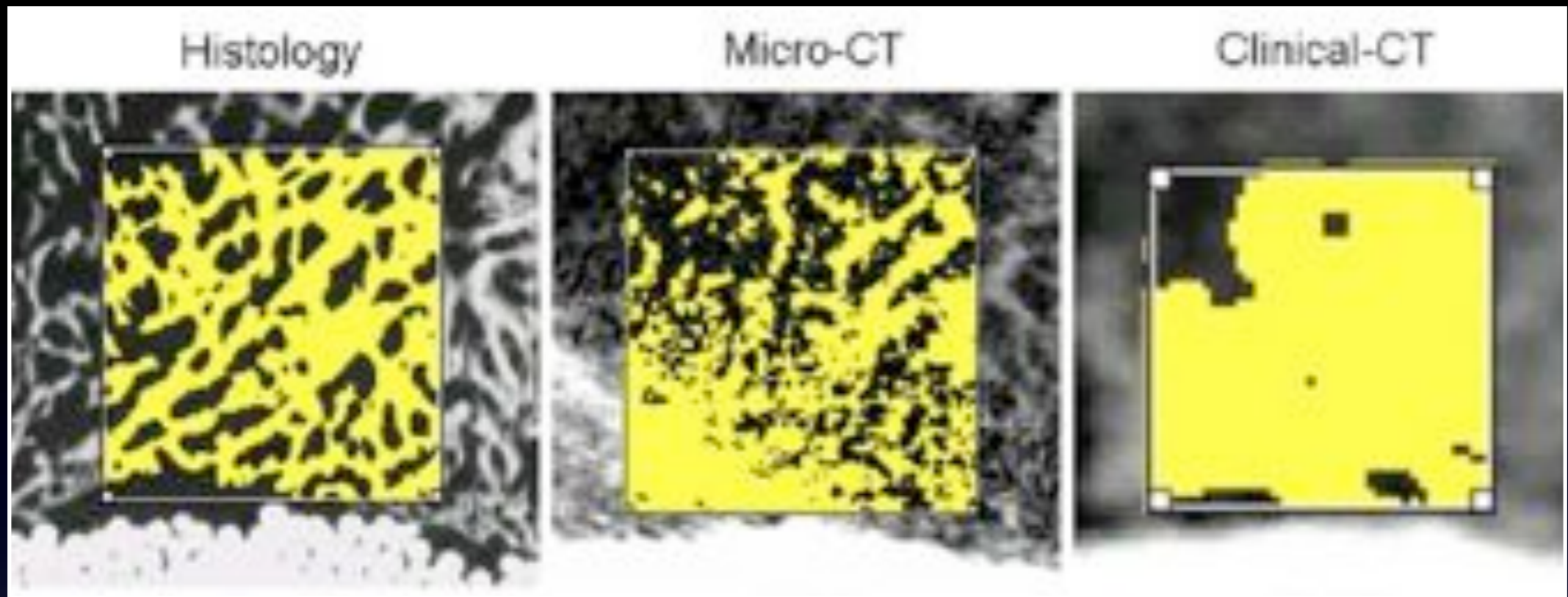
L'intérêt des implants en titane



CrCo



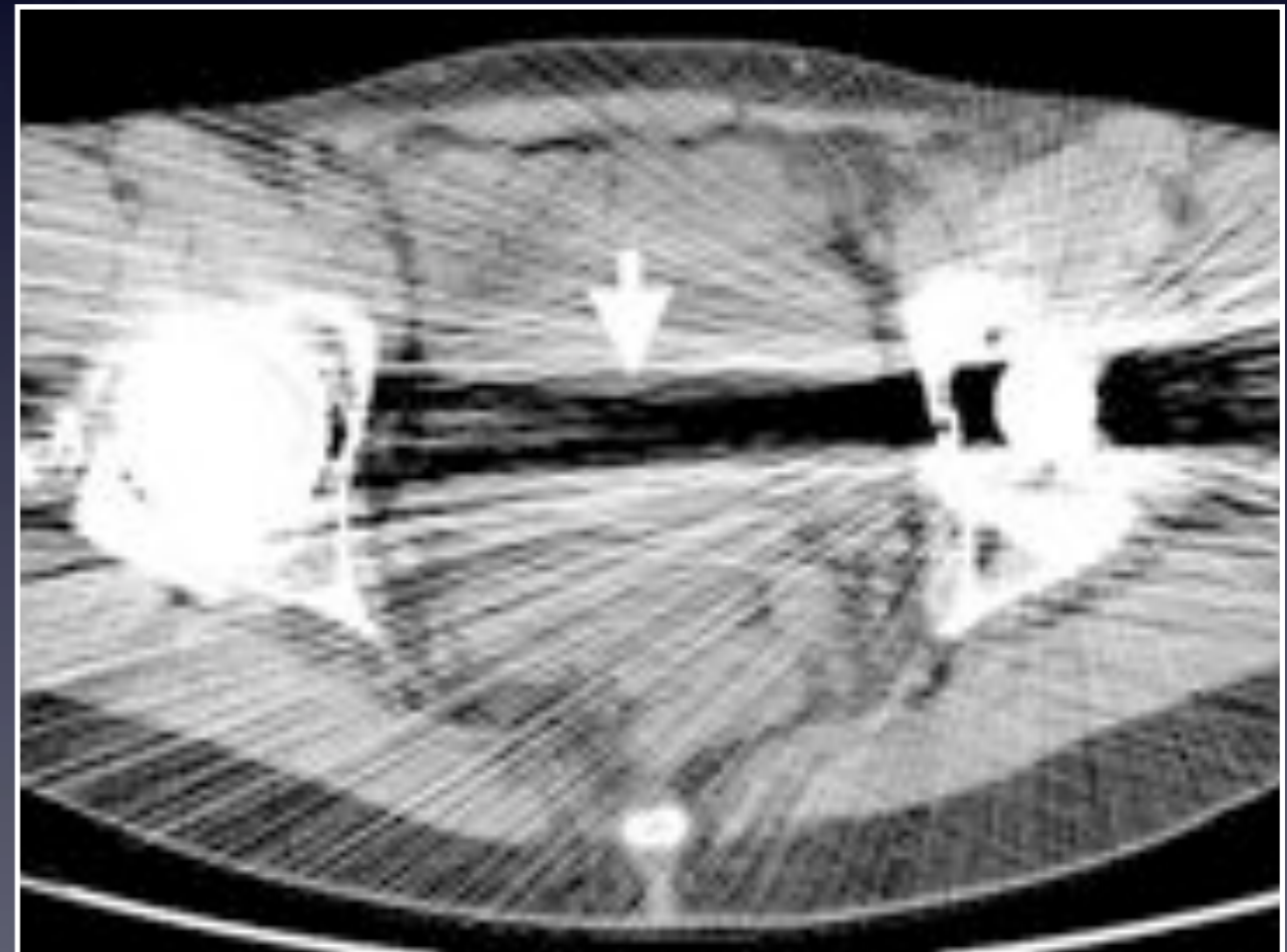
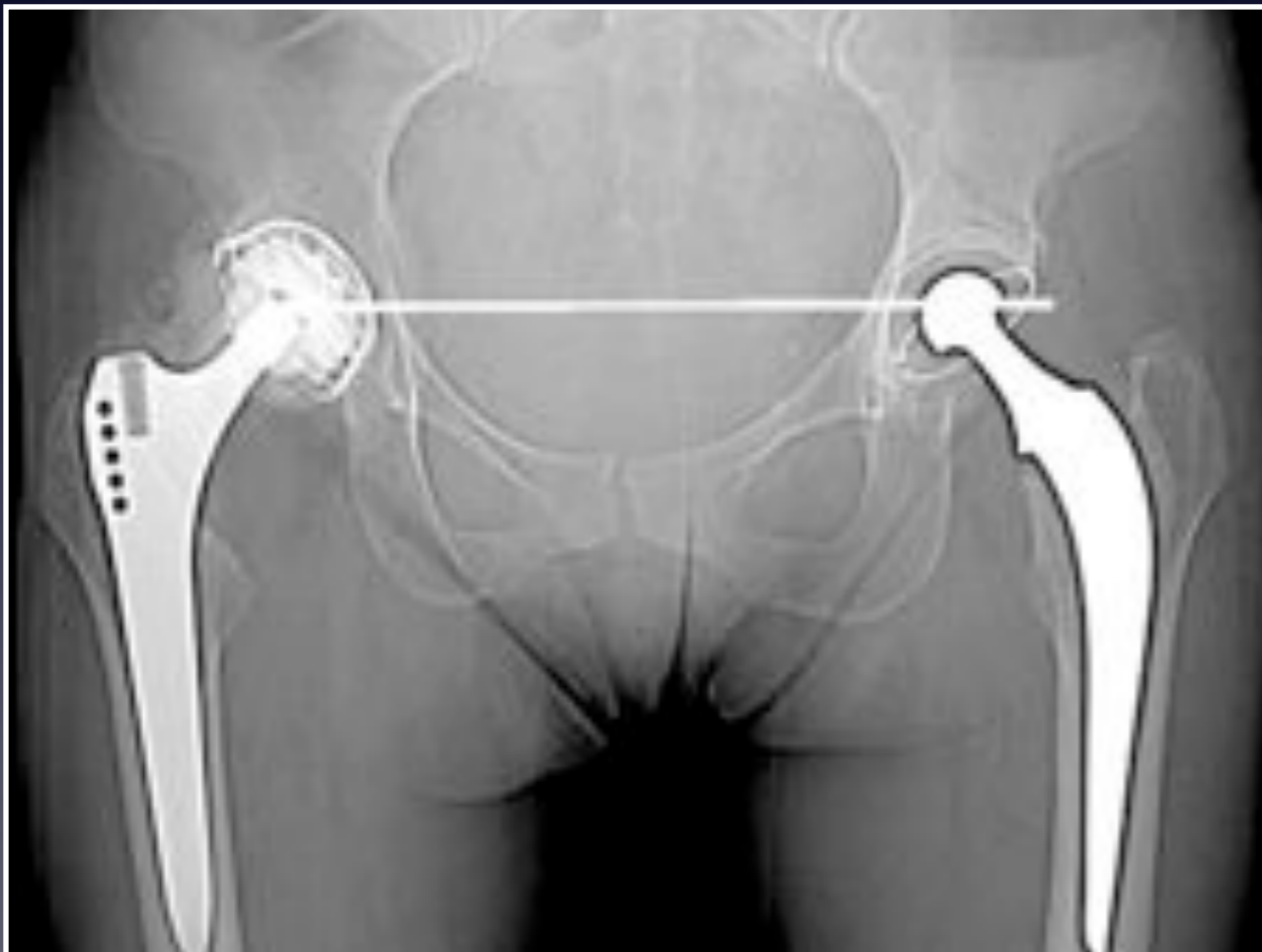
Ti



Correlation of computed tomography with histology in the assessment of periprosthetic defect healing. Cook SD, Patron LP, Salkeld SL, Smith KE, Whiting B, Barrack RL. Clin Orthop Relat Res. 2009 Dec;467(12):3213-20.

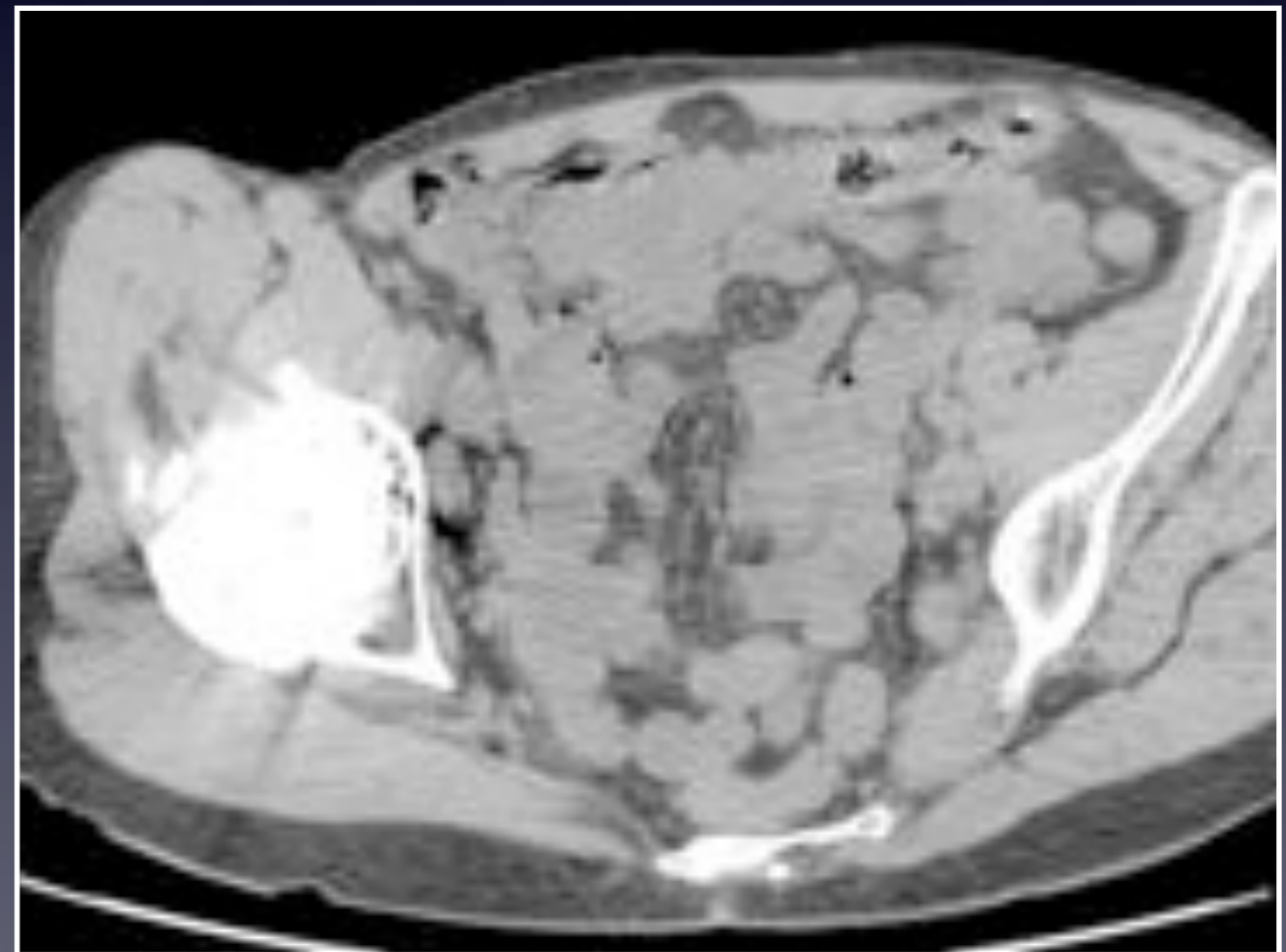
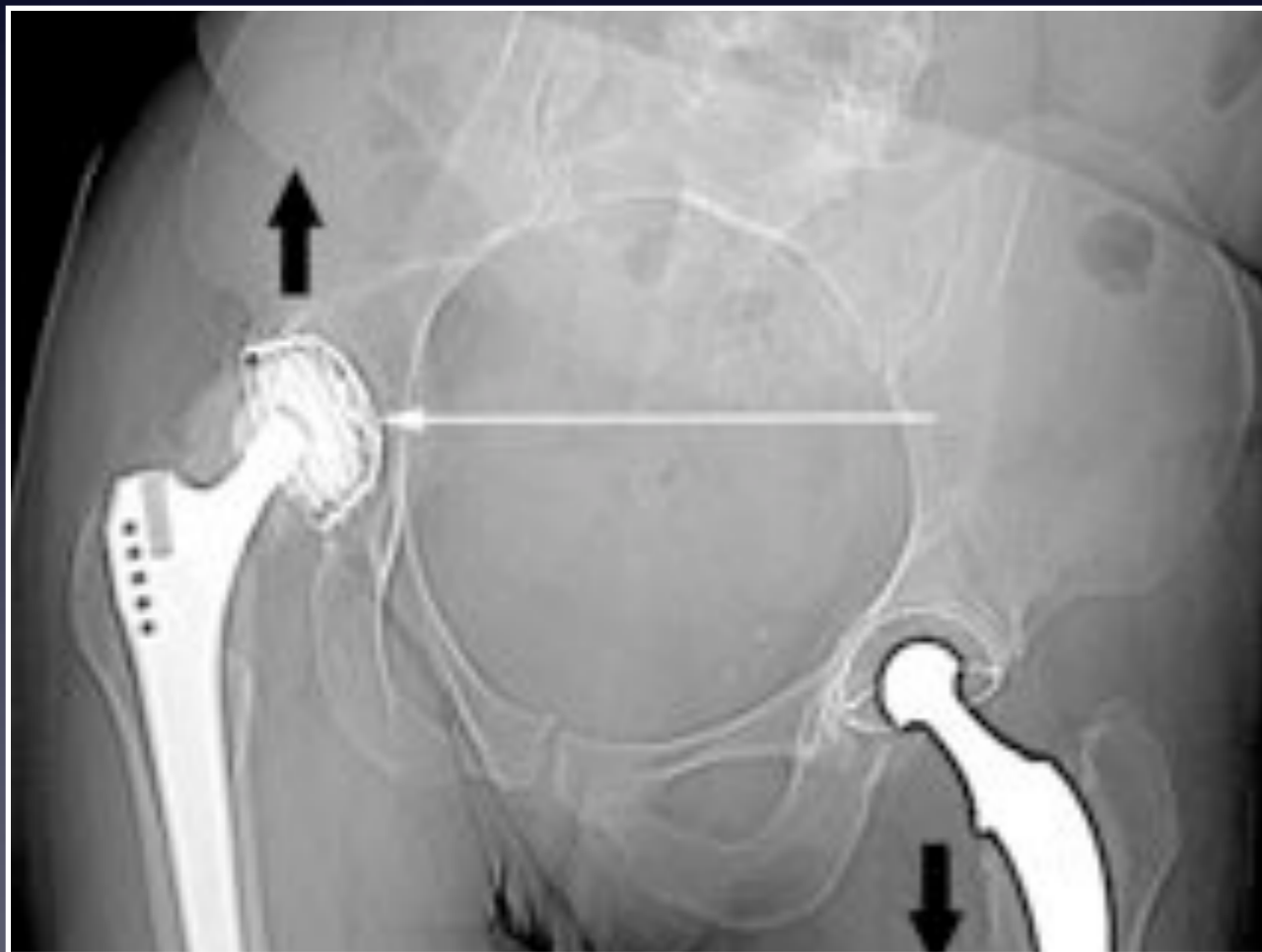Artefact linéaire

Particulièrement intense entre 2 pièces métalliques

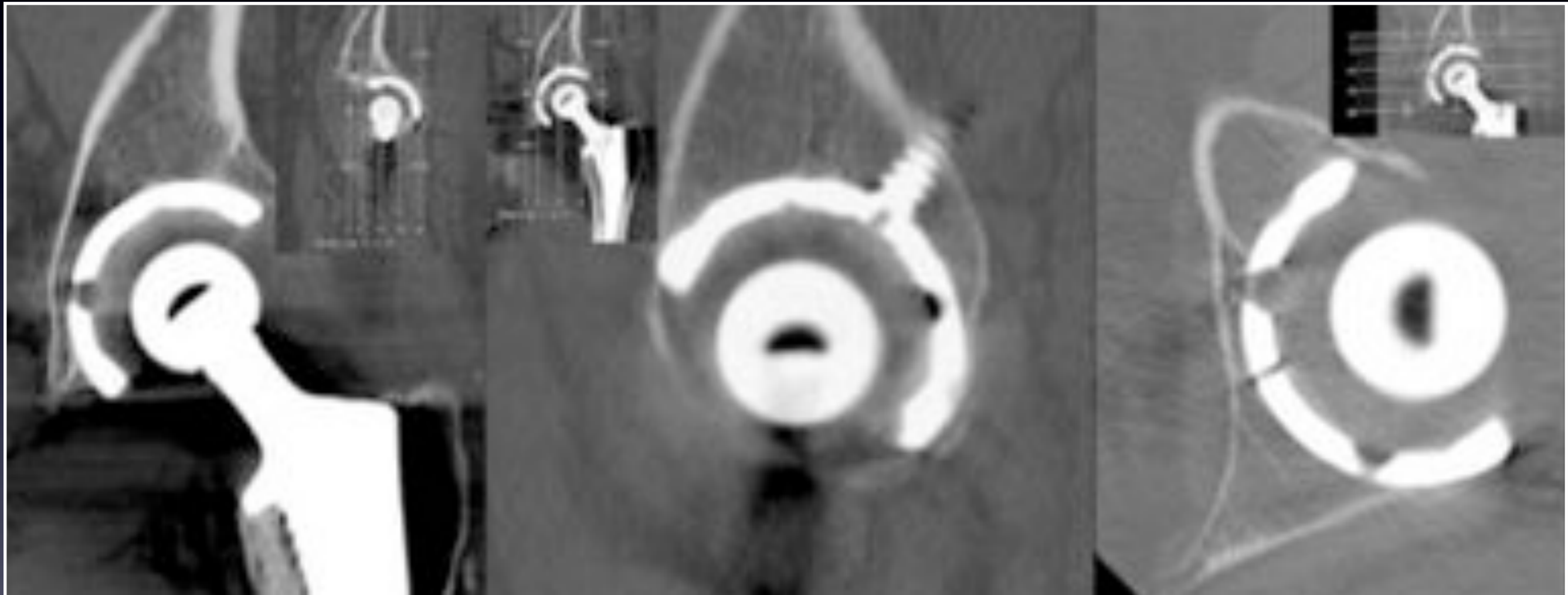

Artefact linéaire

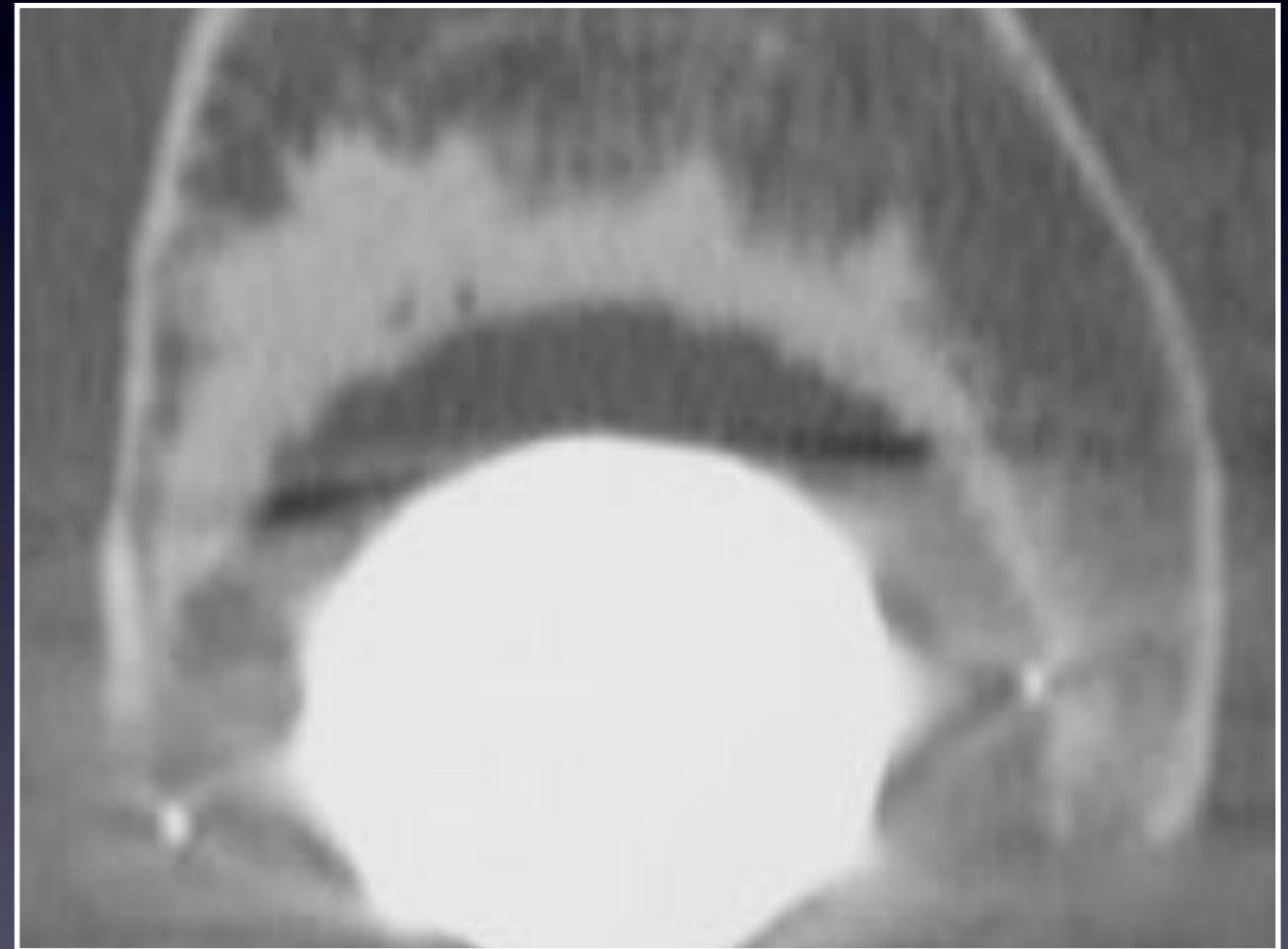
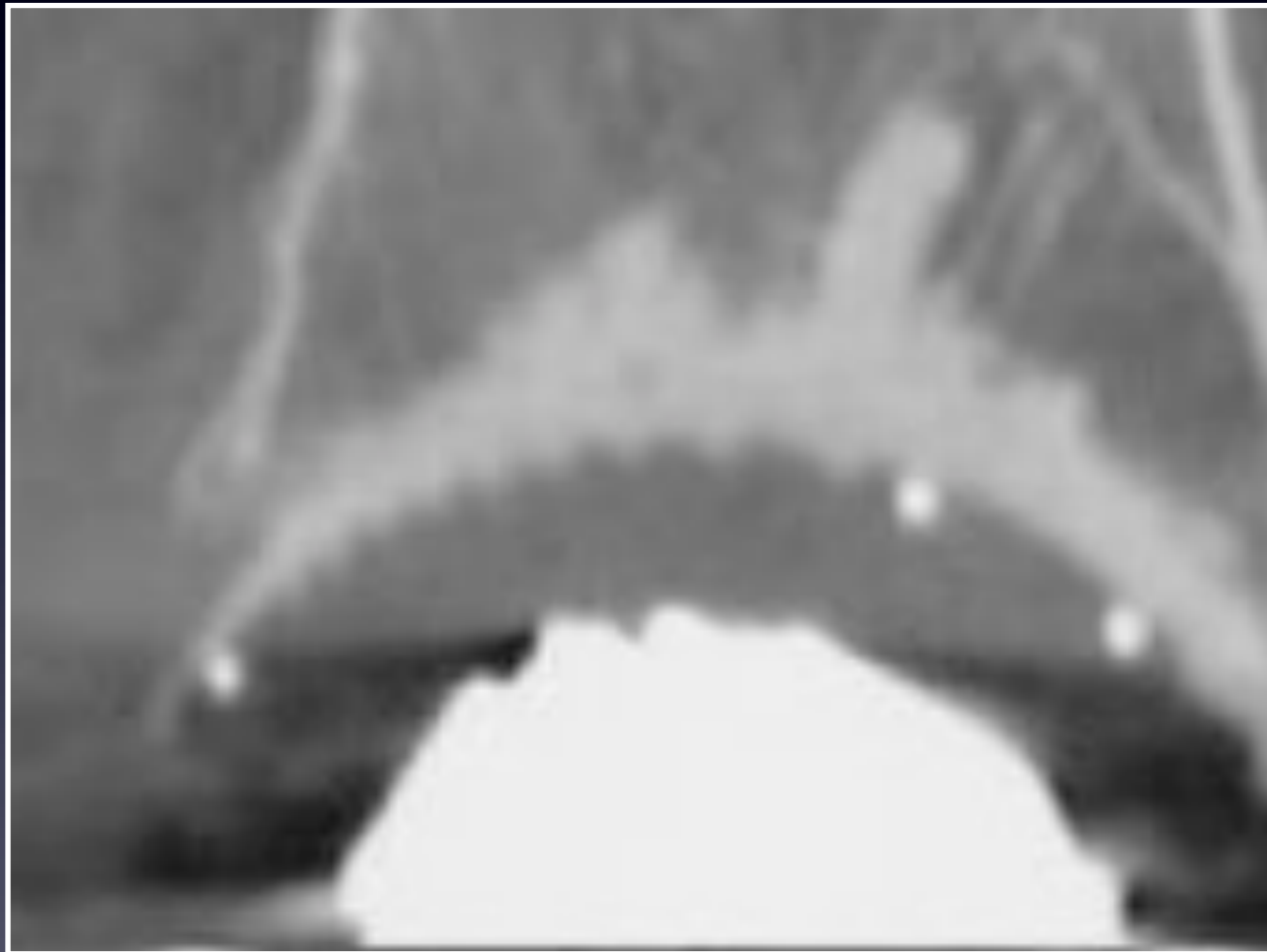
Simple orientation du bassin suffit ...



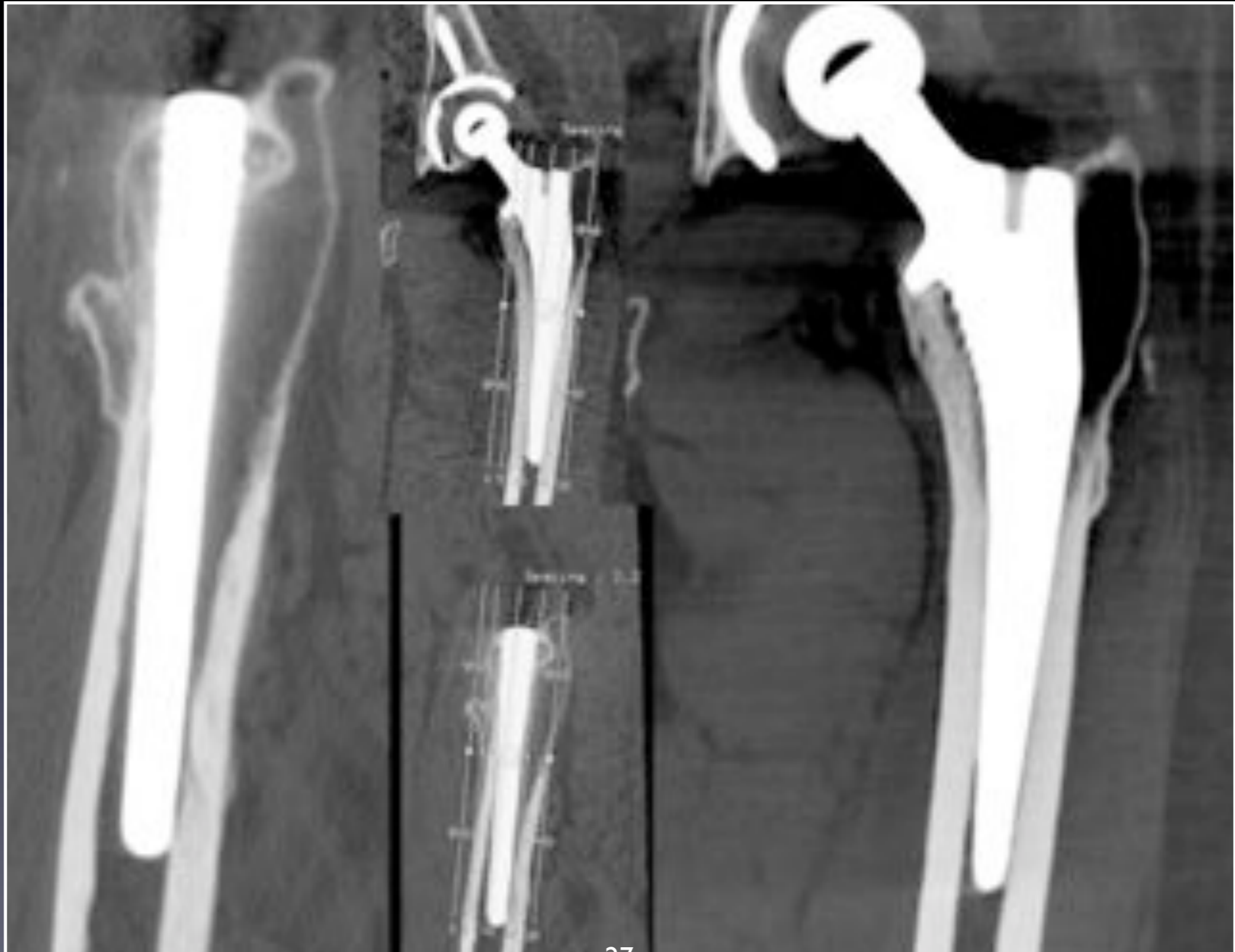
Images normales...



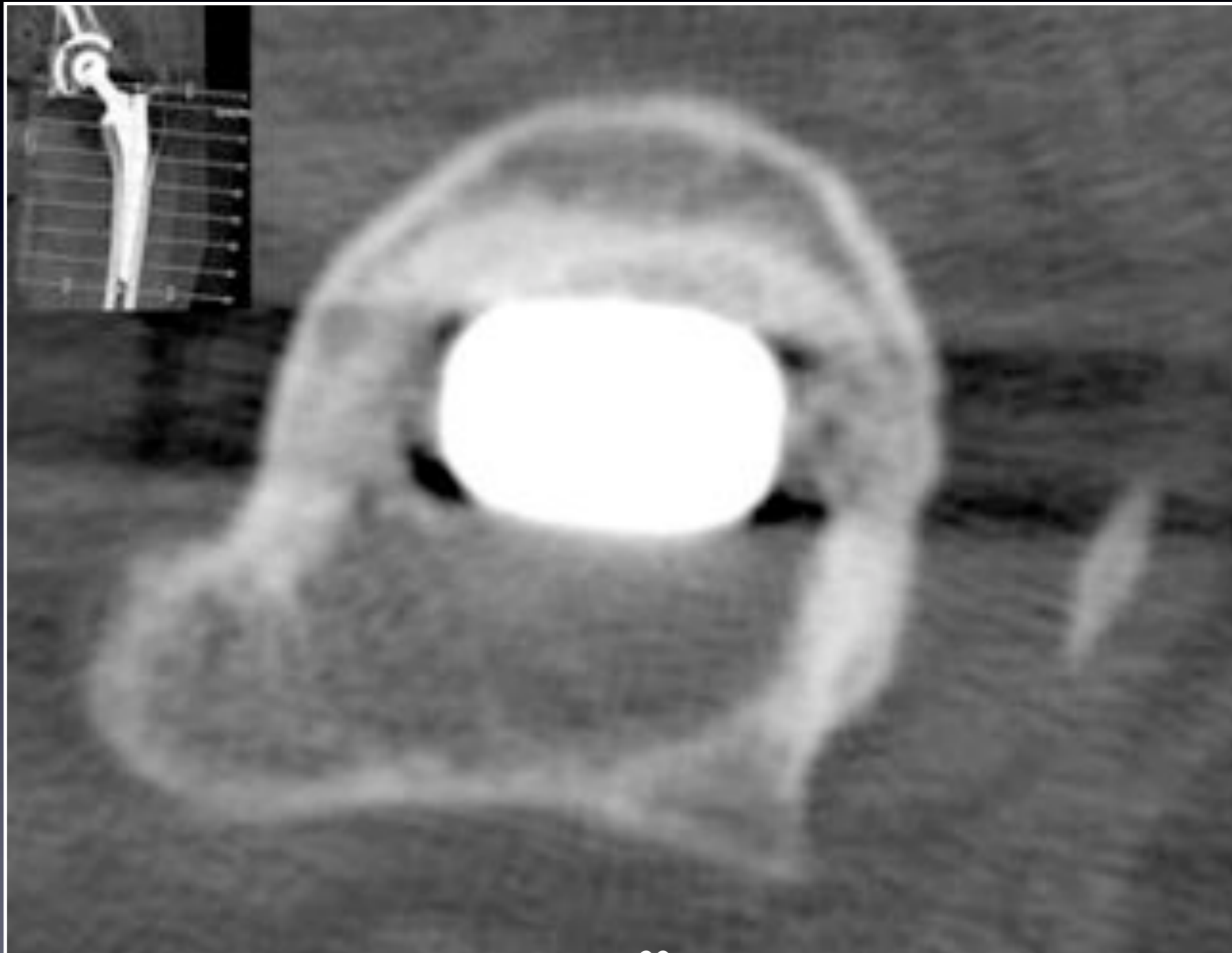
Images normales...



Images normales...



Images normales...



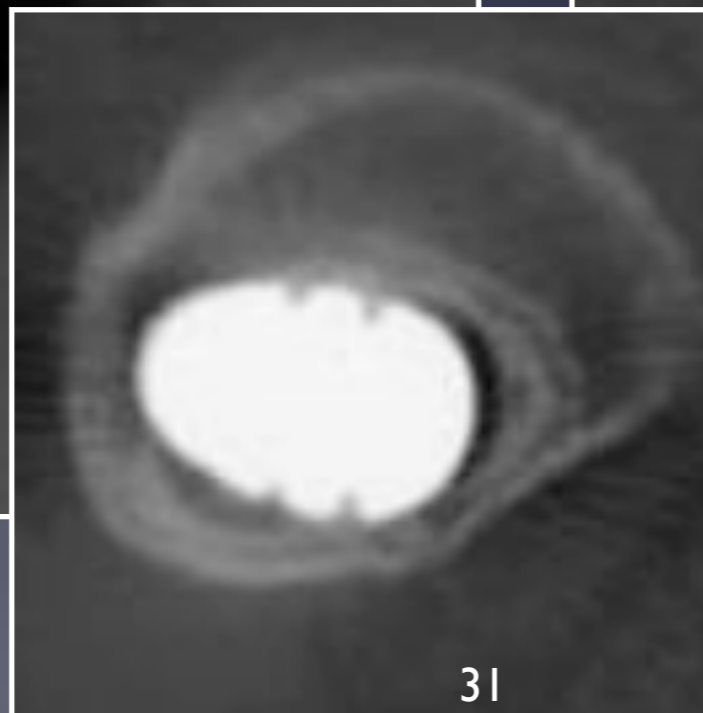
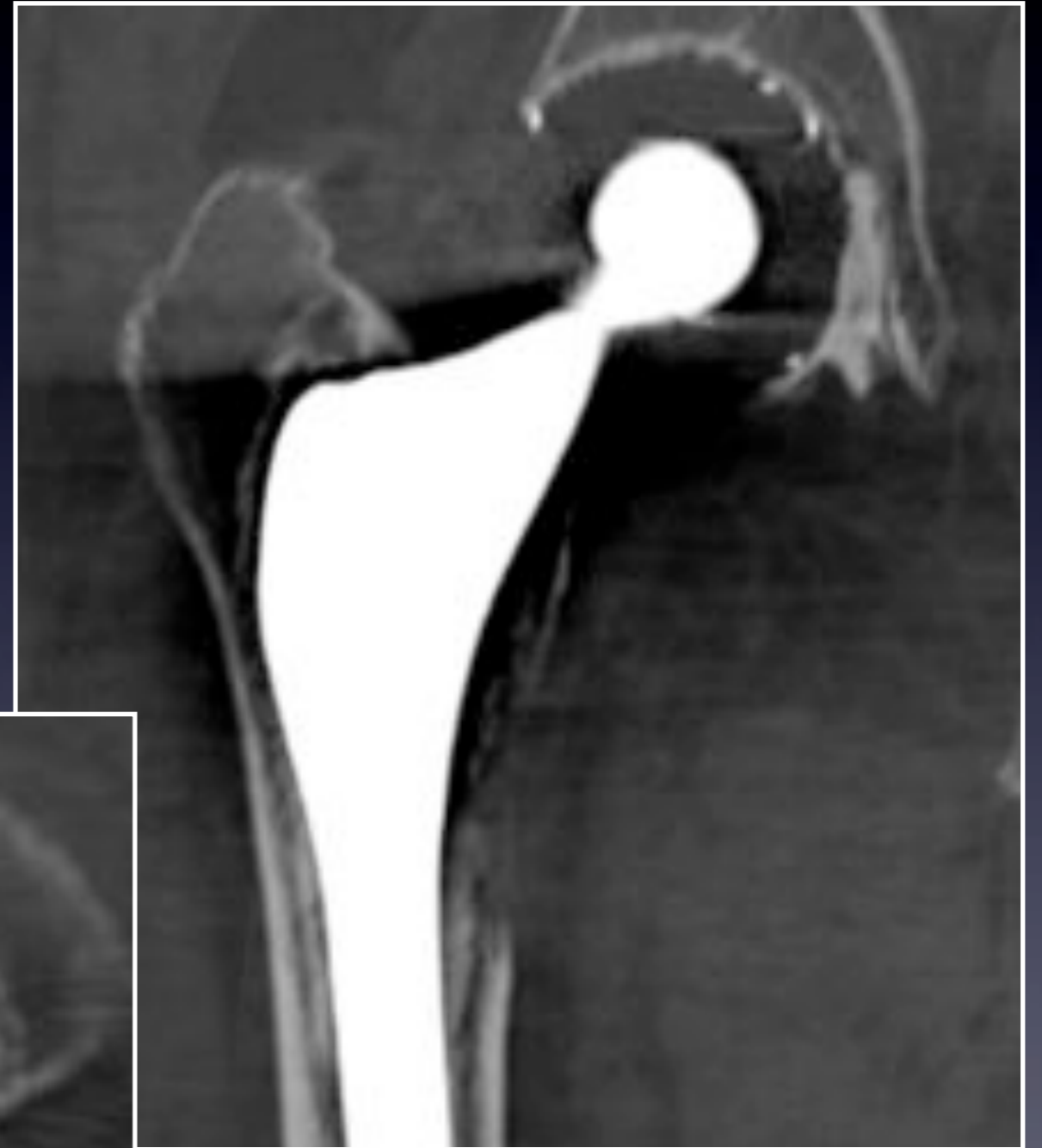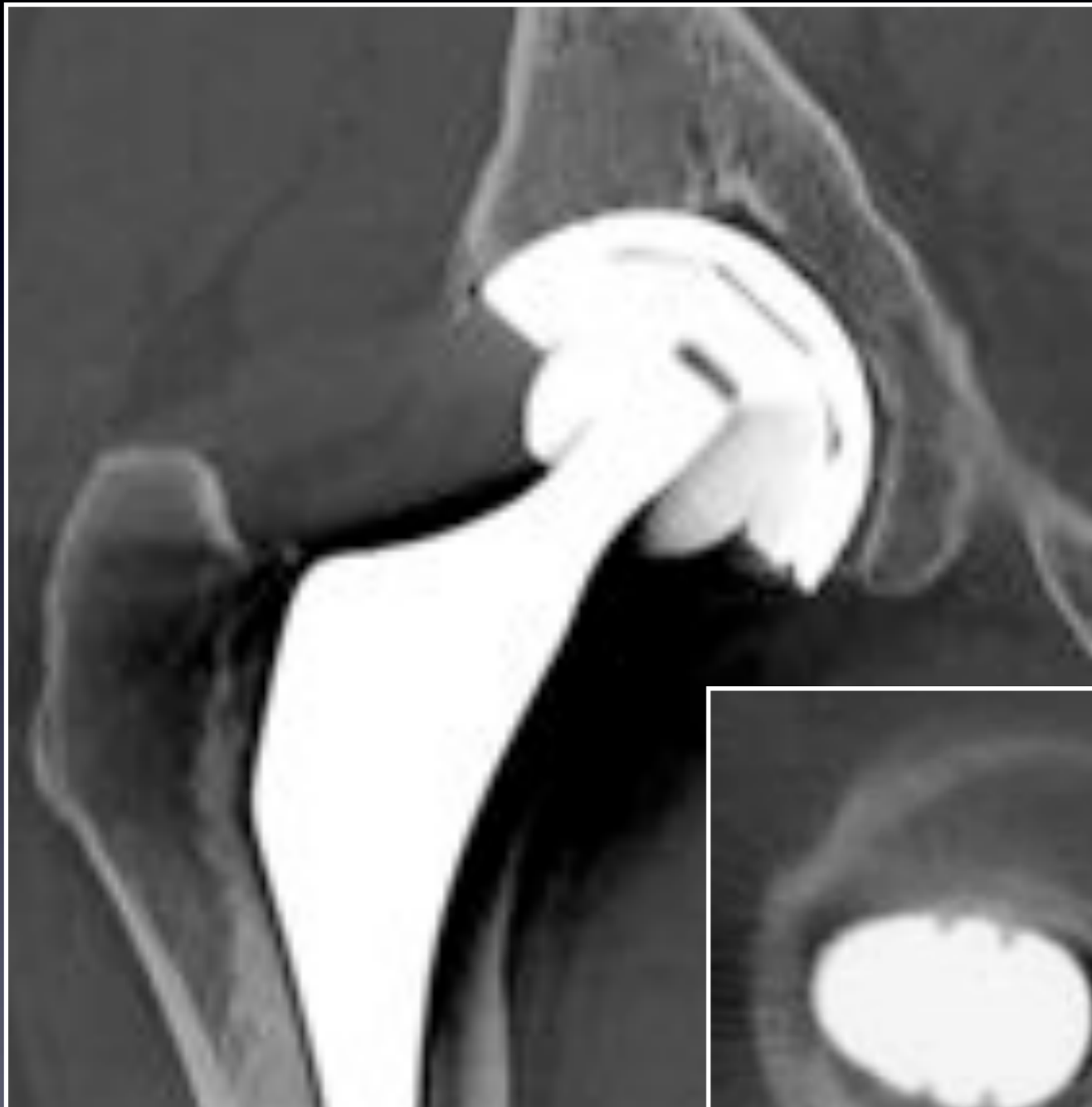Que rechercher ?

- Liséré : > 2 mm et/ou EVOLUTIF
- Migration d'implant
- Fracture du ciment
- Ostéolyse : géodes, corticale
- Ostéocondensation
- Mais aussi : collection PM, ossifications

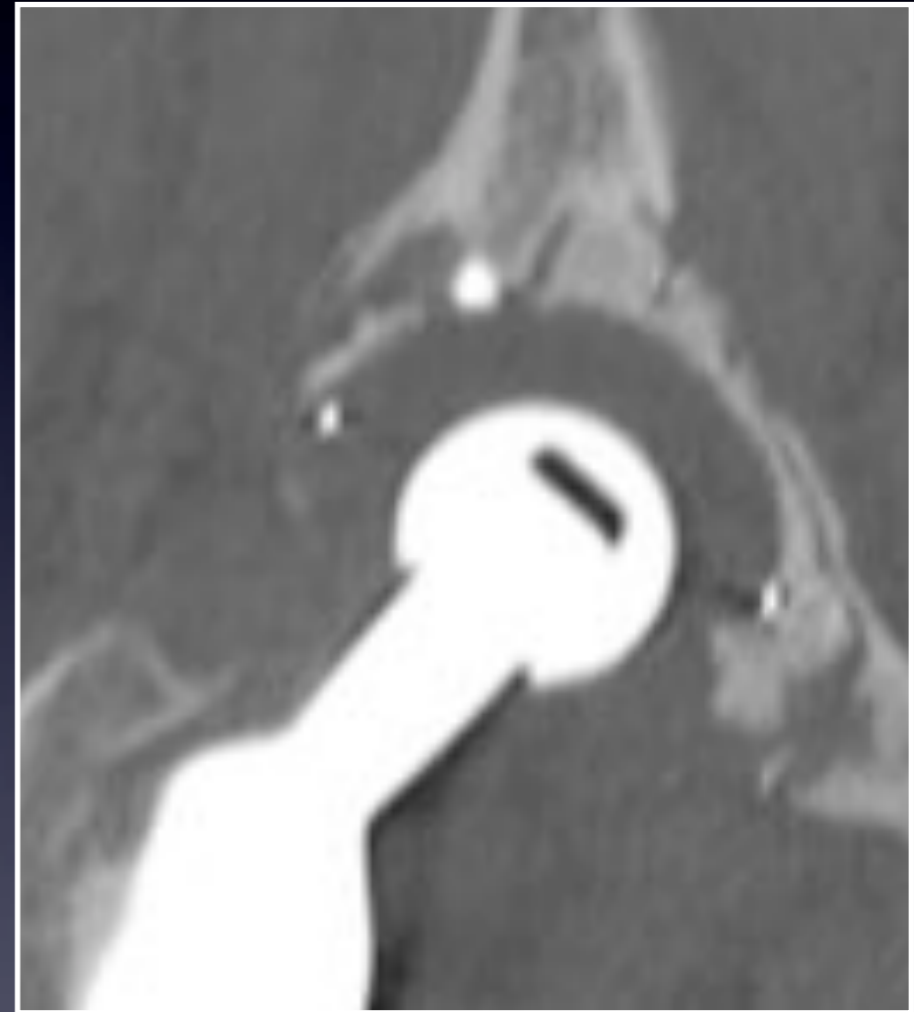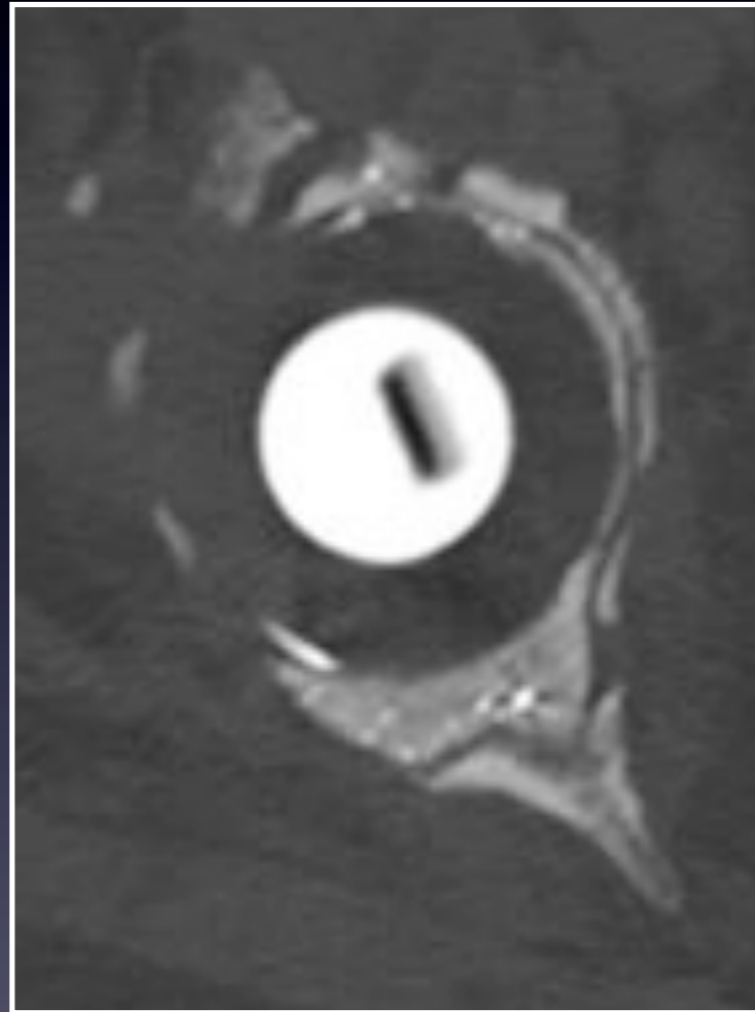
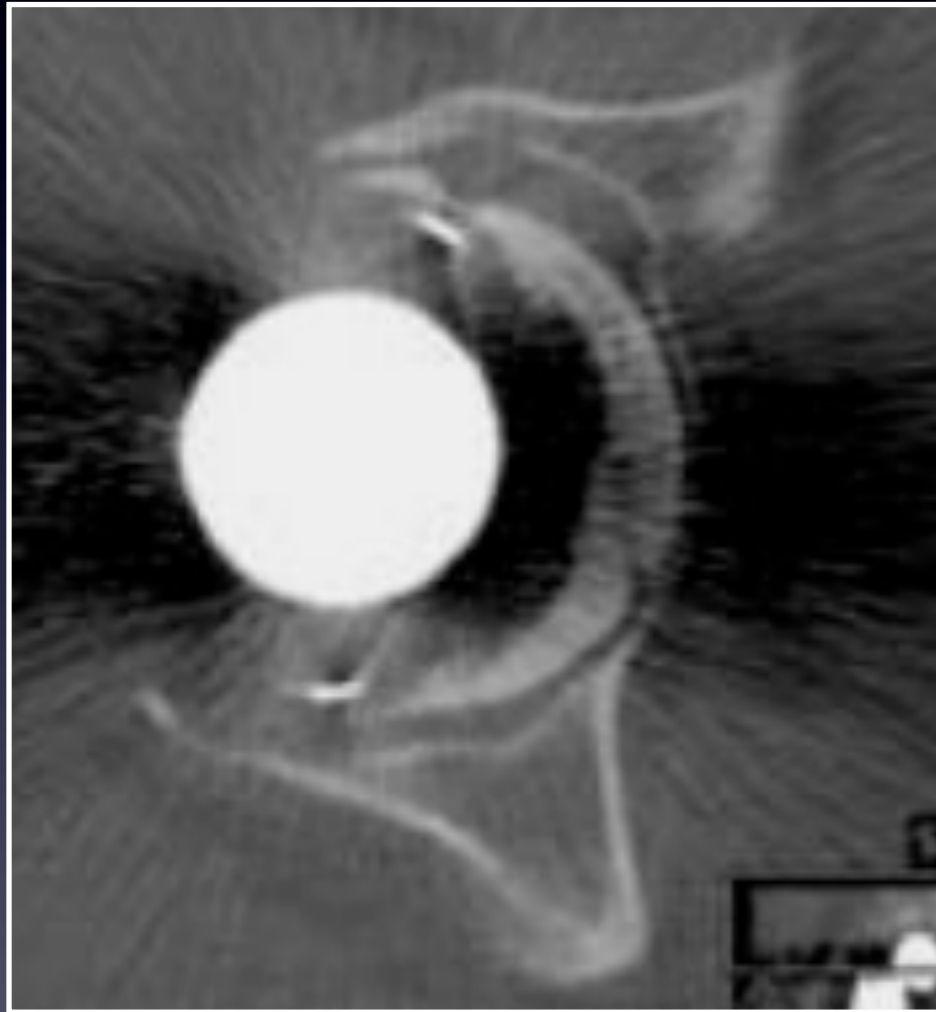
Liseré...

- Descellements sans liseré
- Liserés non pathologiques
- Liserés non suspects avec descellement
- Descellements septiques avec liseré d'allure mécanique

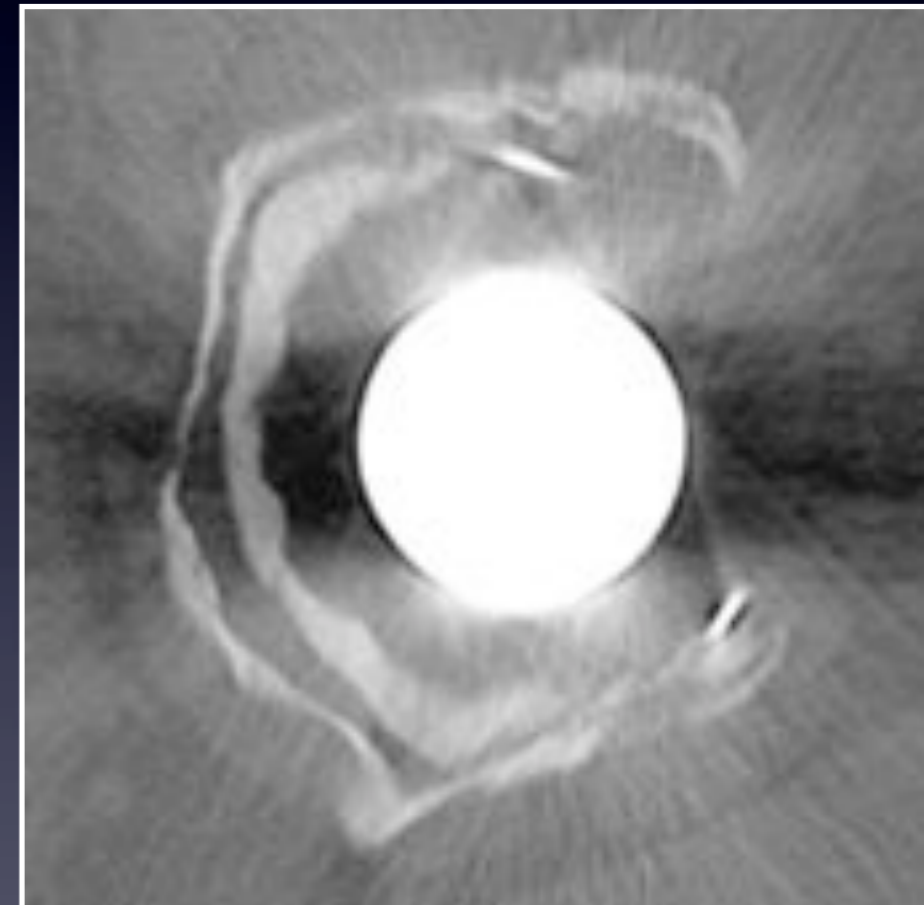
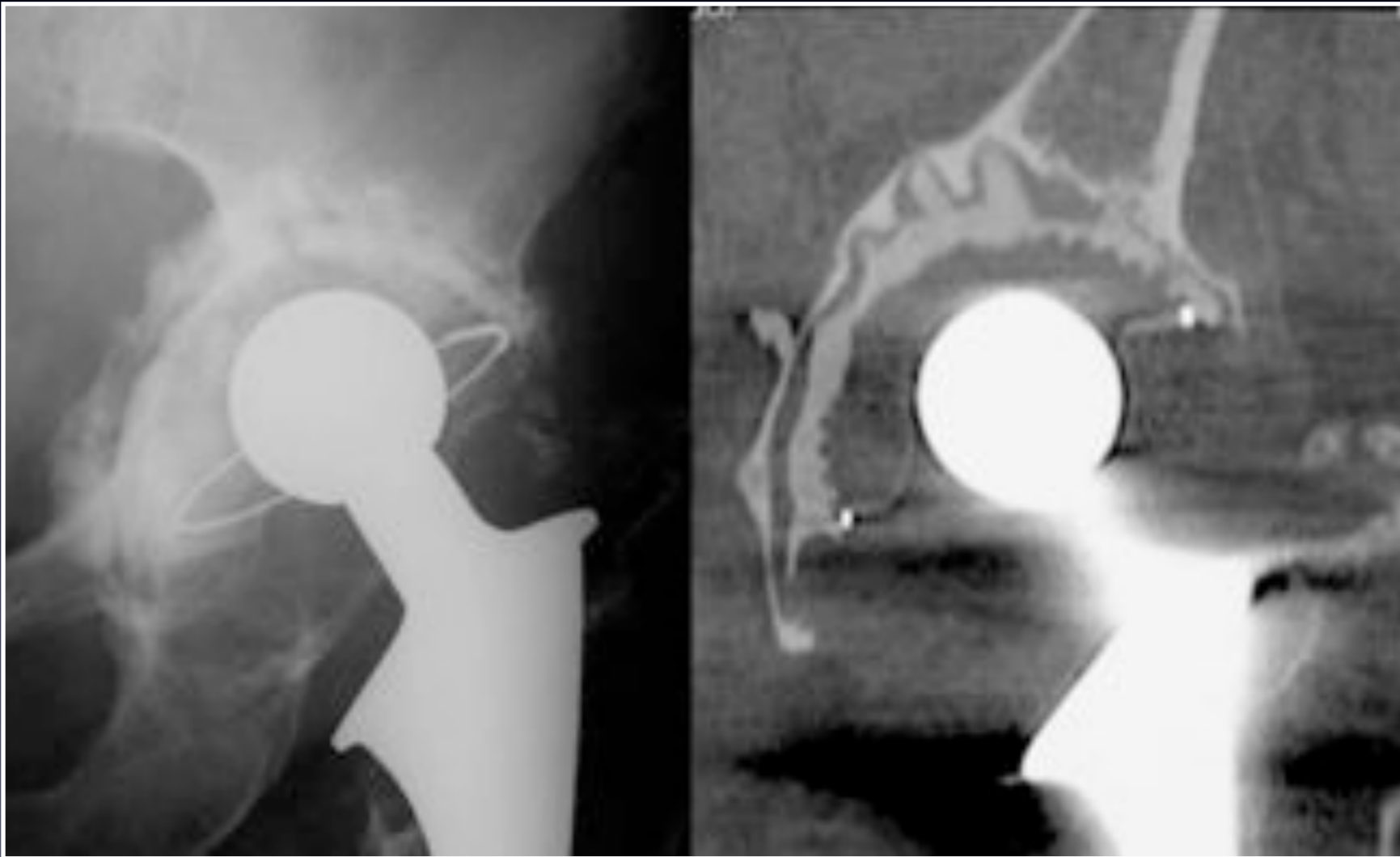
Liseré fémoral...



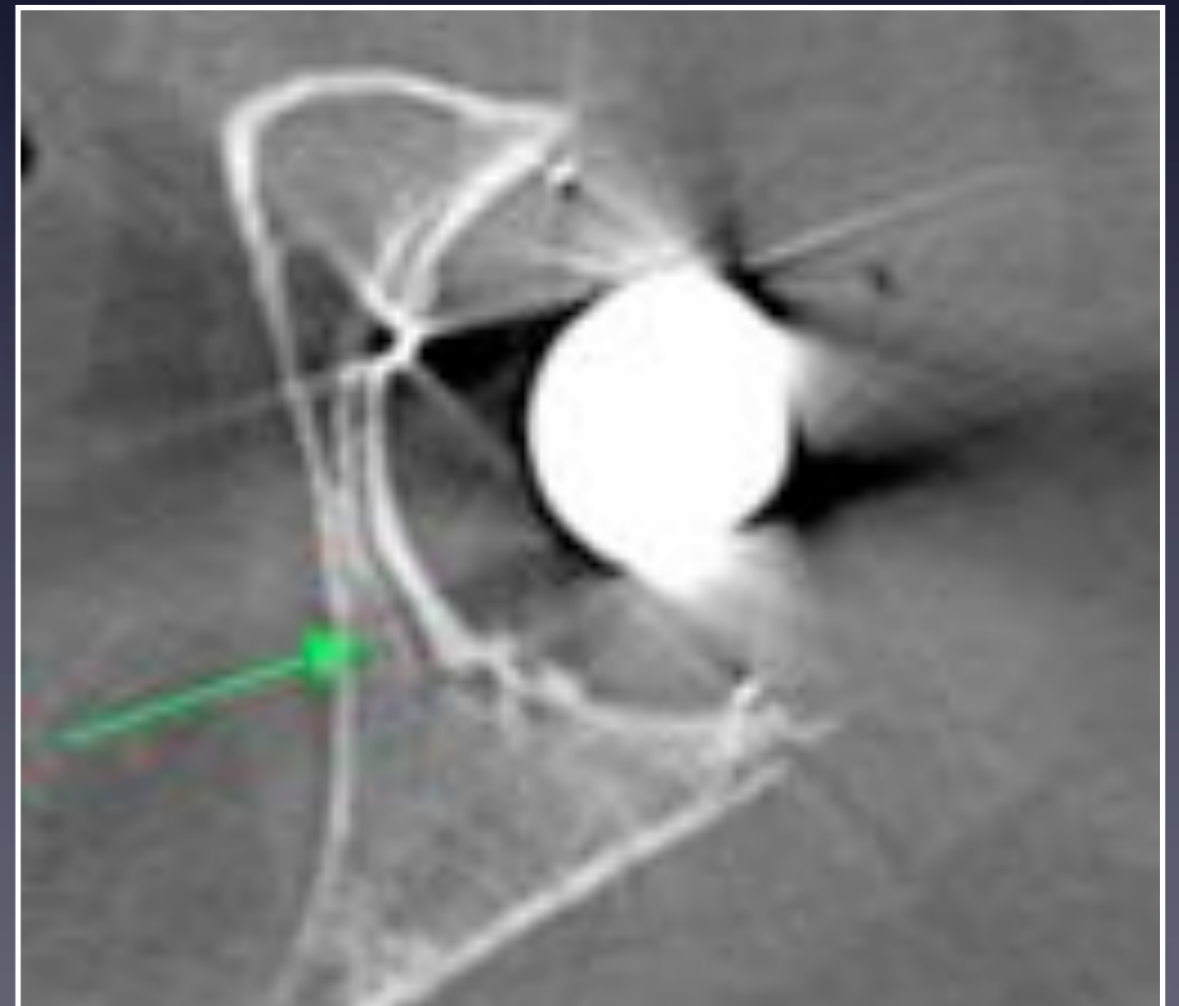
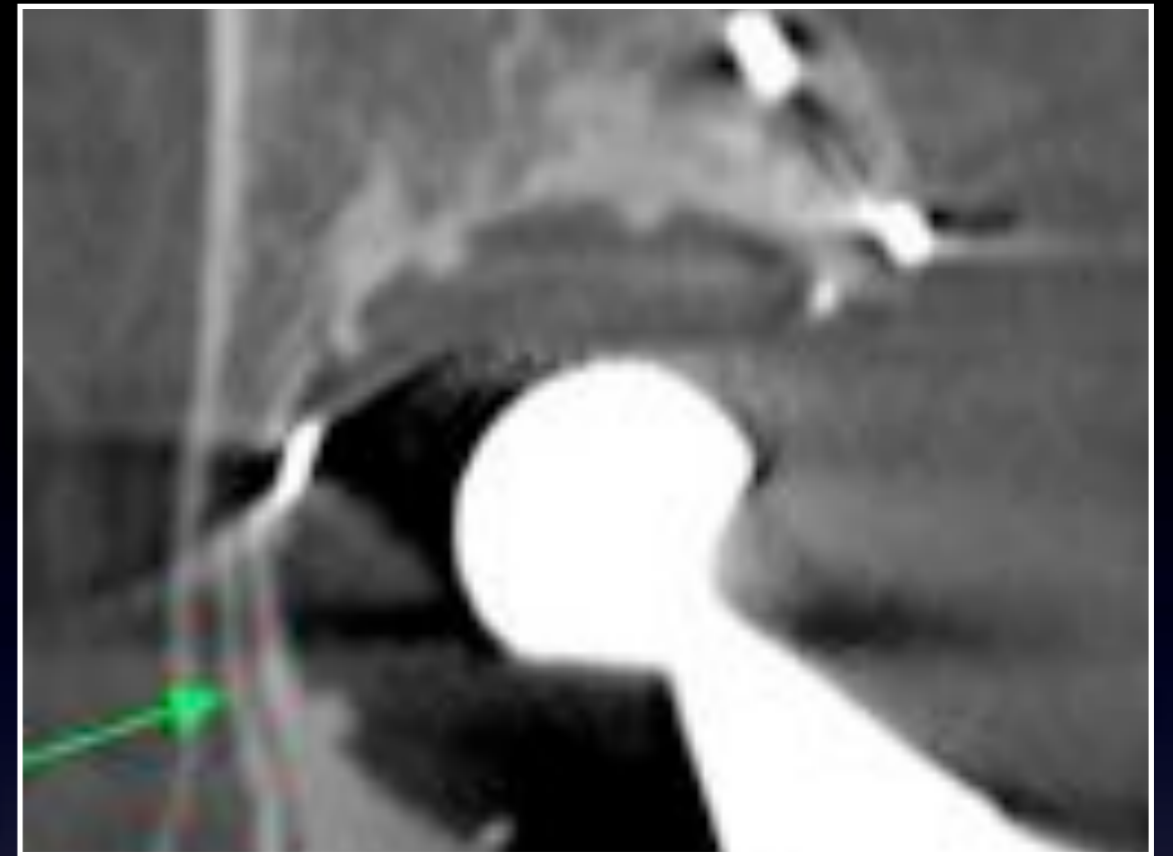
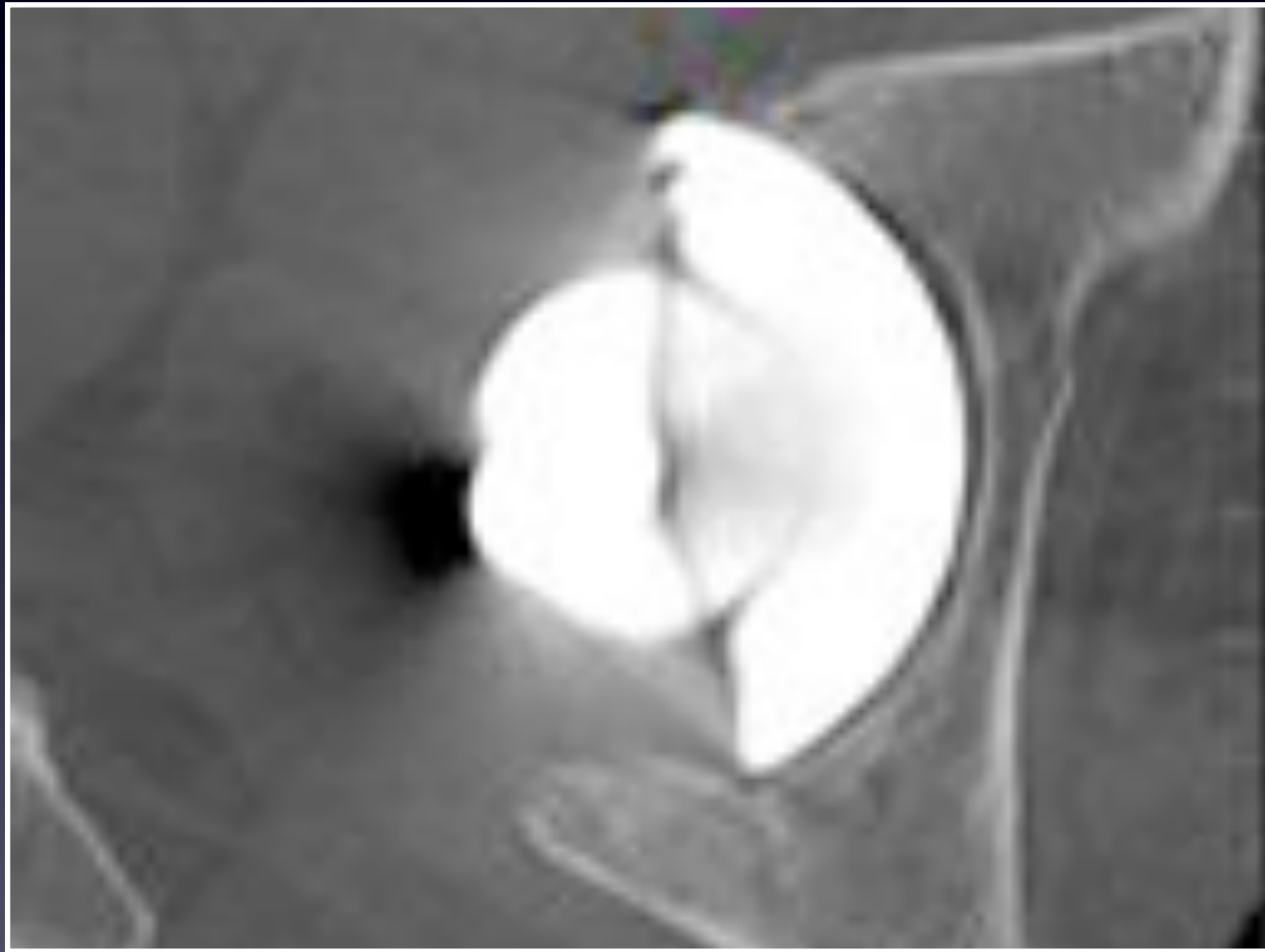
Liseré acétabulaire...



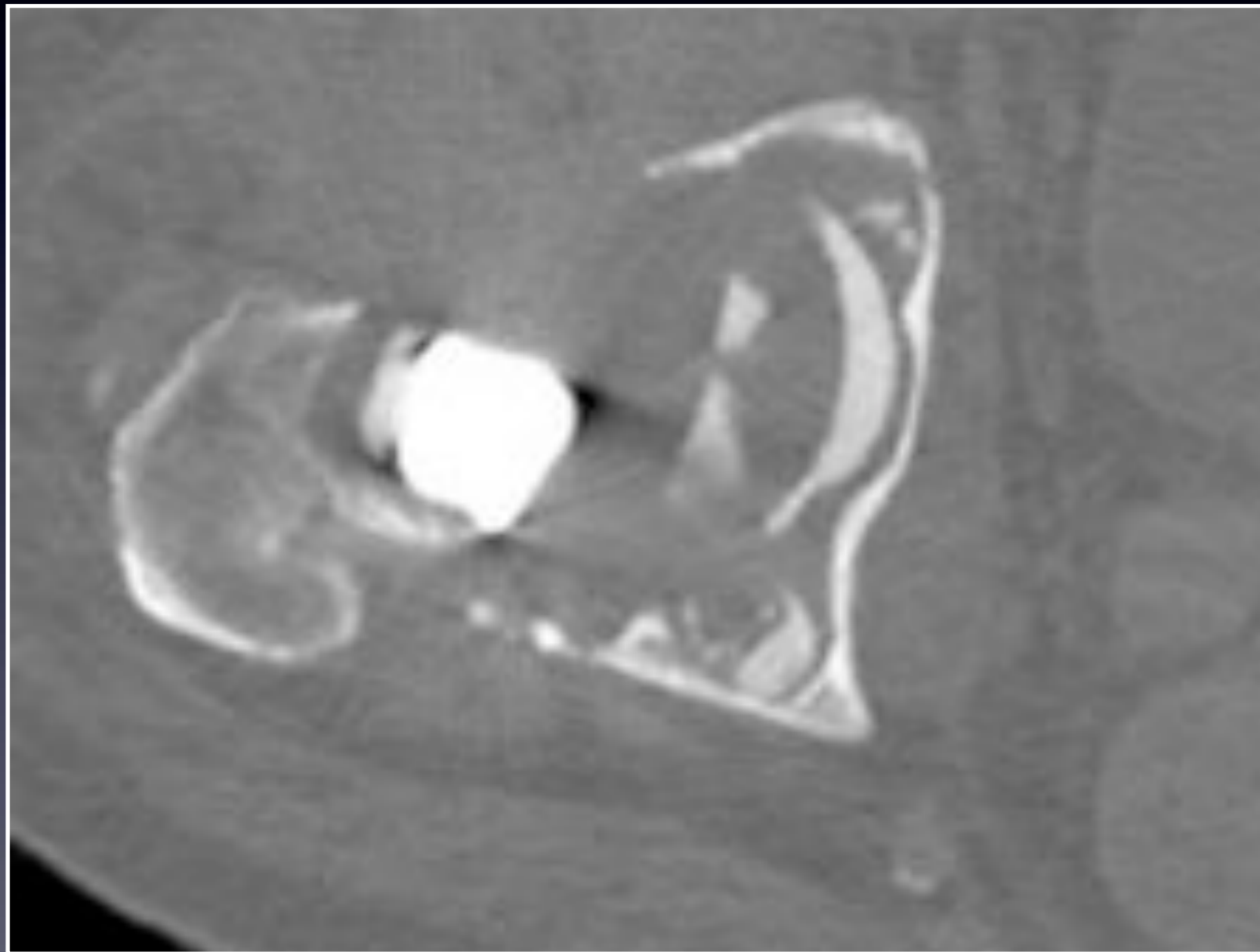
Liseré acétabulaire...



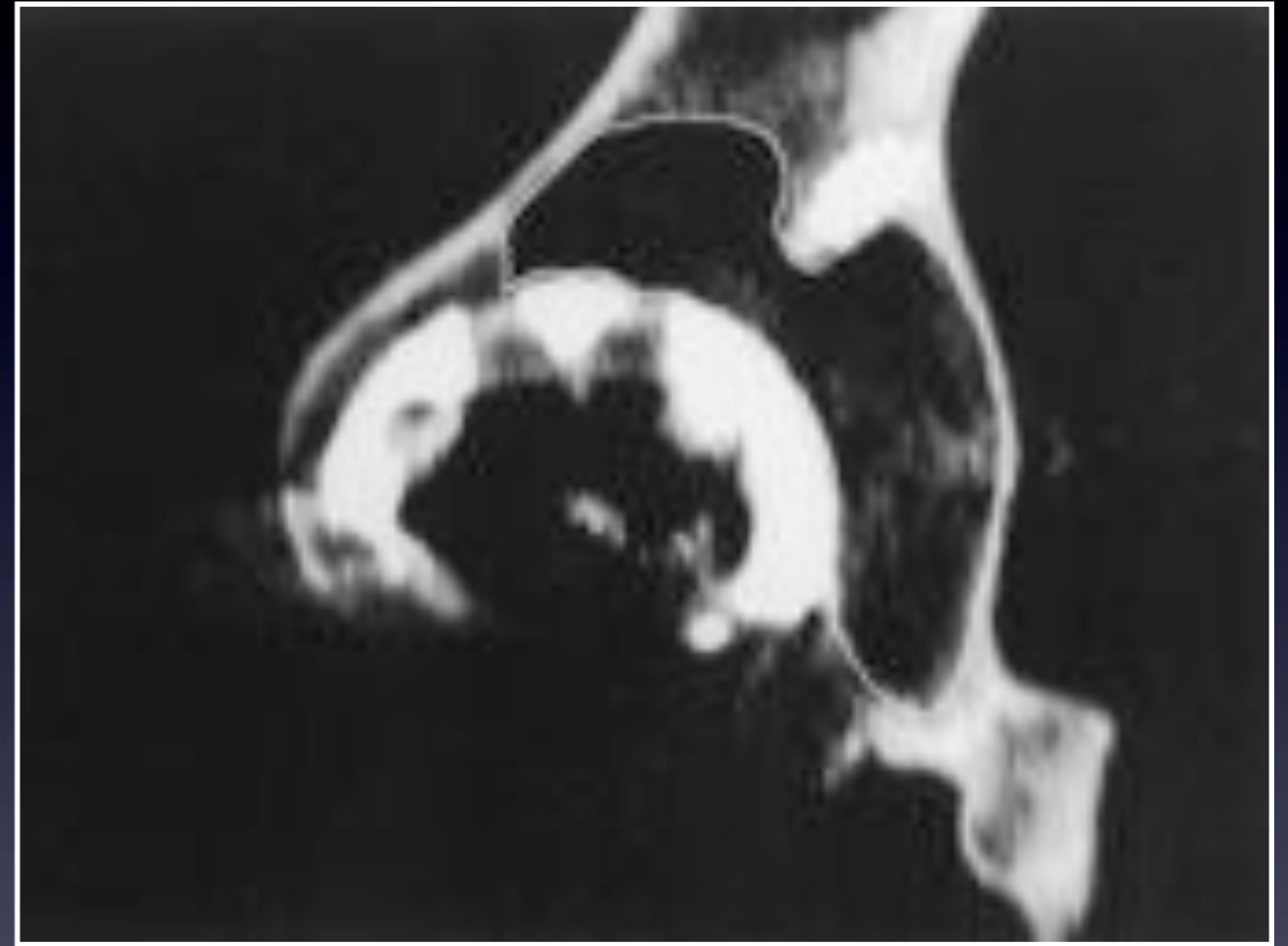
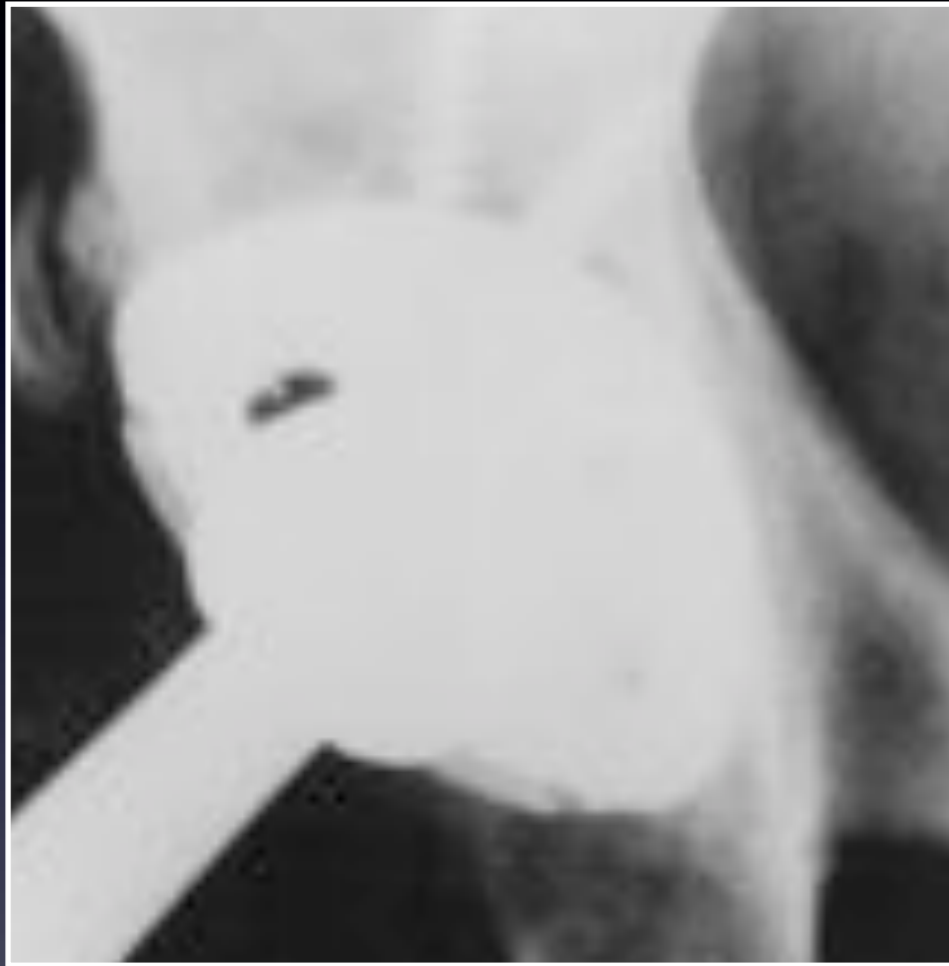Lisééré douteux ?



Fracture du ciment



Géodes d'ostéolyse

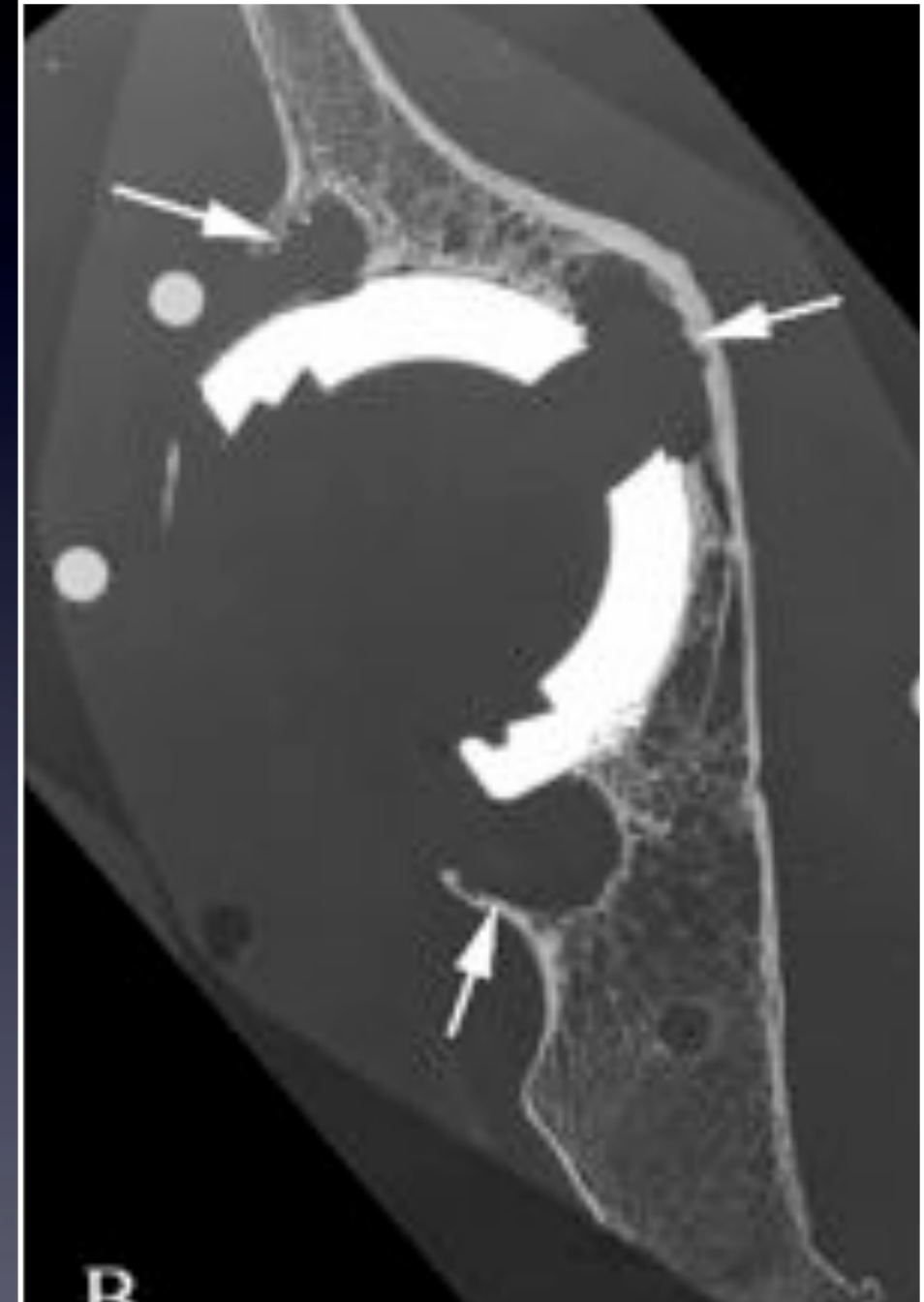
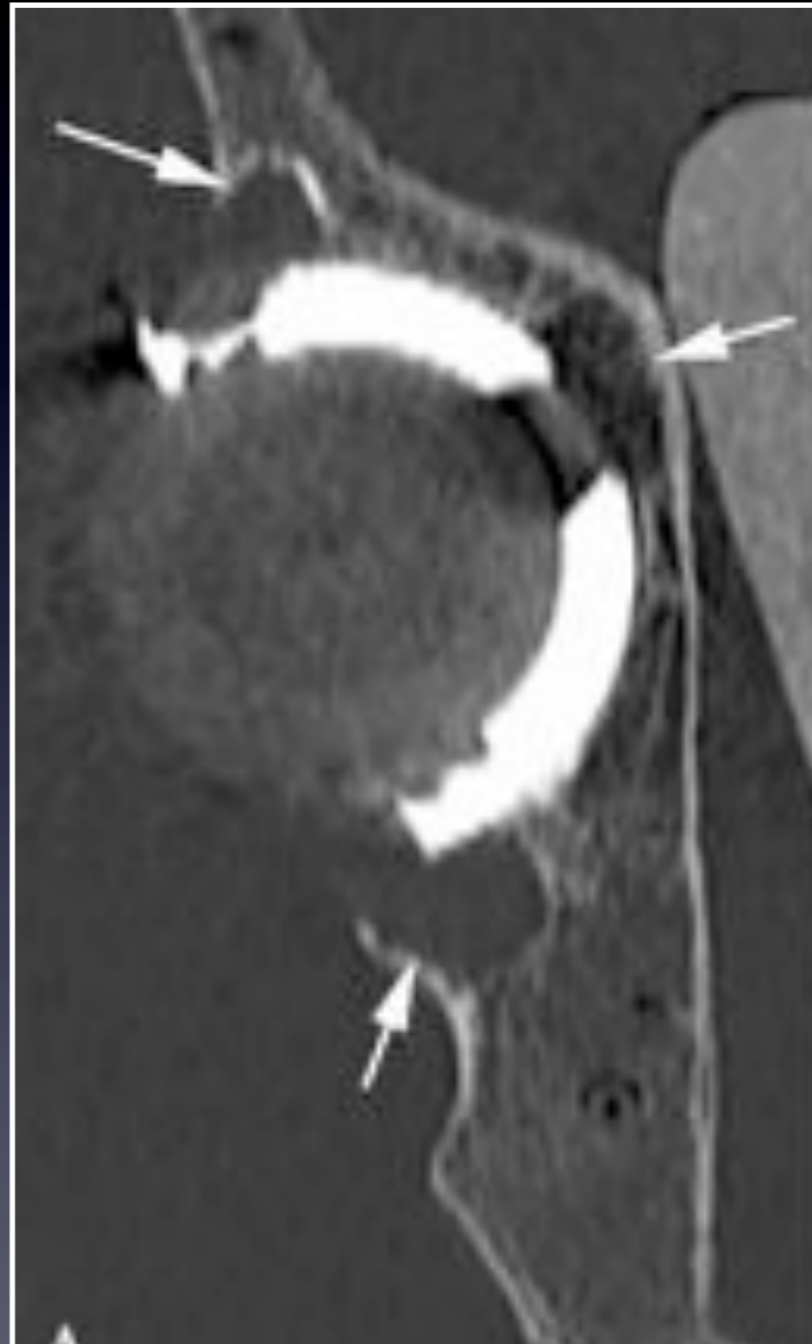


Sous estimation +++ par la radiographie

Puri L, Wixson RL, Stern SH, Kohli J, Hendrix RW, Stulberg SD. Use of helical computed tomography for the assessment of acetabular osteolysis after total hip arthroplasty. J Bone Joint Surg Am 2002 ; 84 : 609-14.

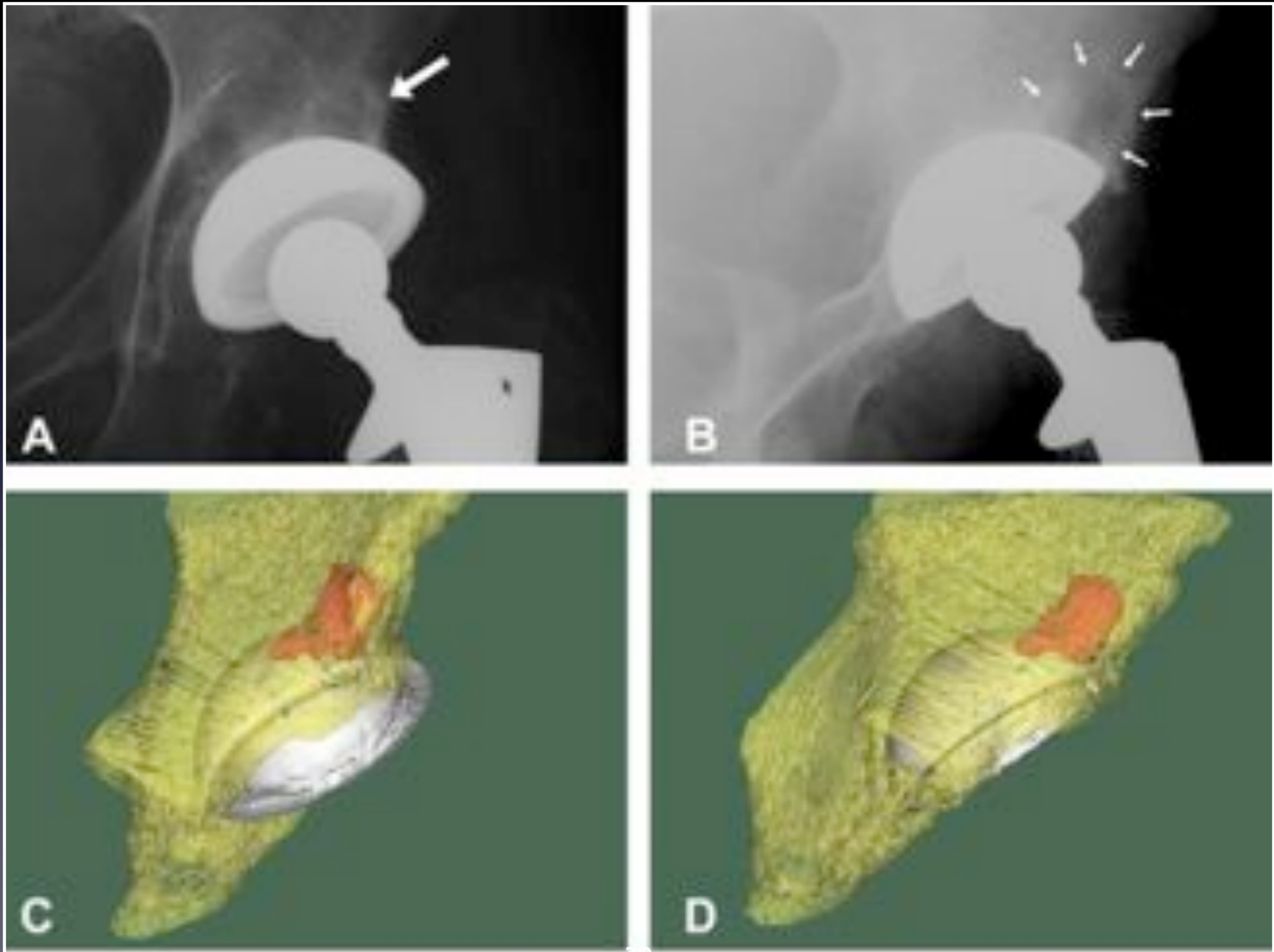
Géodes d'ostéolyse

- 9 hémibassins de cadavres :
- Détection ostéolyse:
 - TDM 87%
 - Rx 52%



Leung S, Naudie D, Kitamura N, et al. Computed tomography in the assessment of periacetabular osteolysis. J Bone Joint Surg Am 2005;87:592e7.

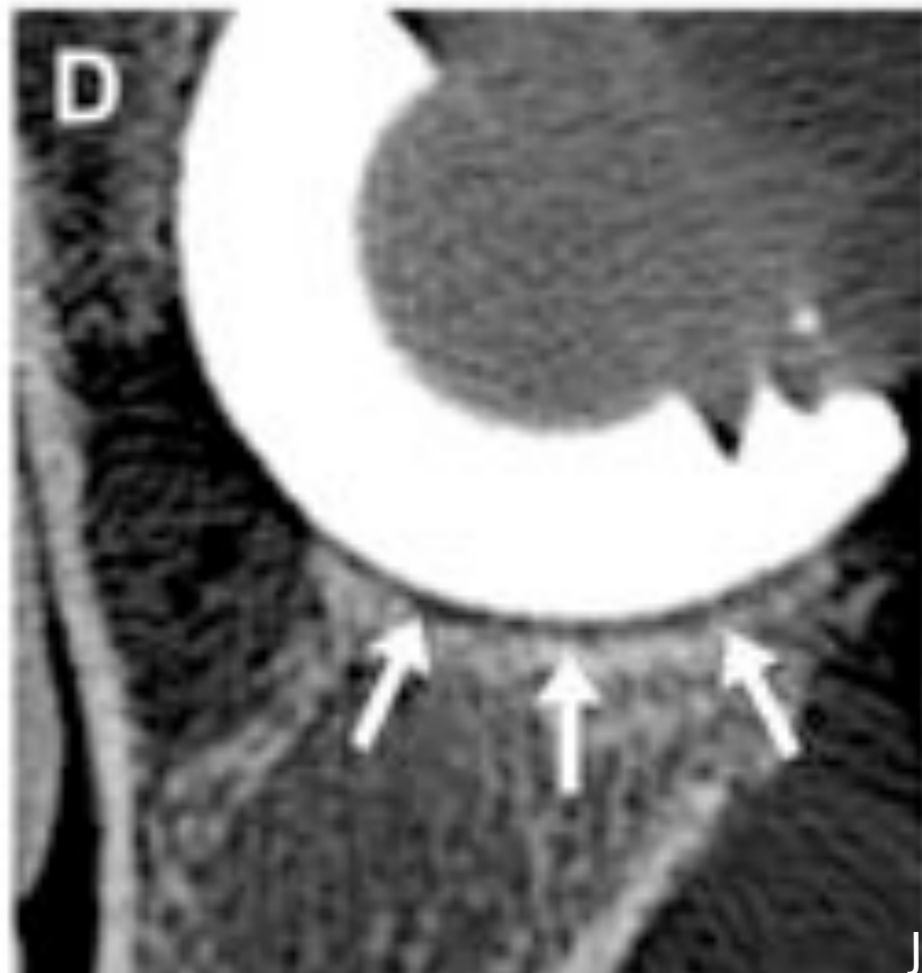
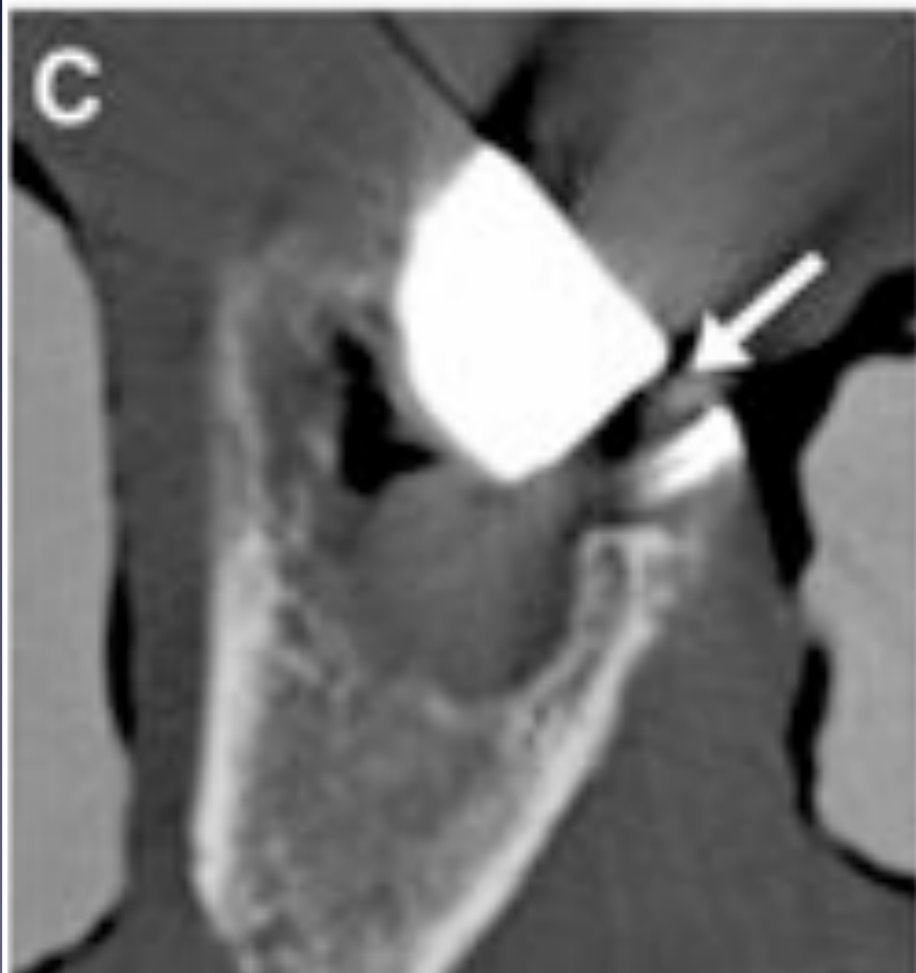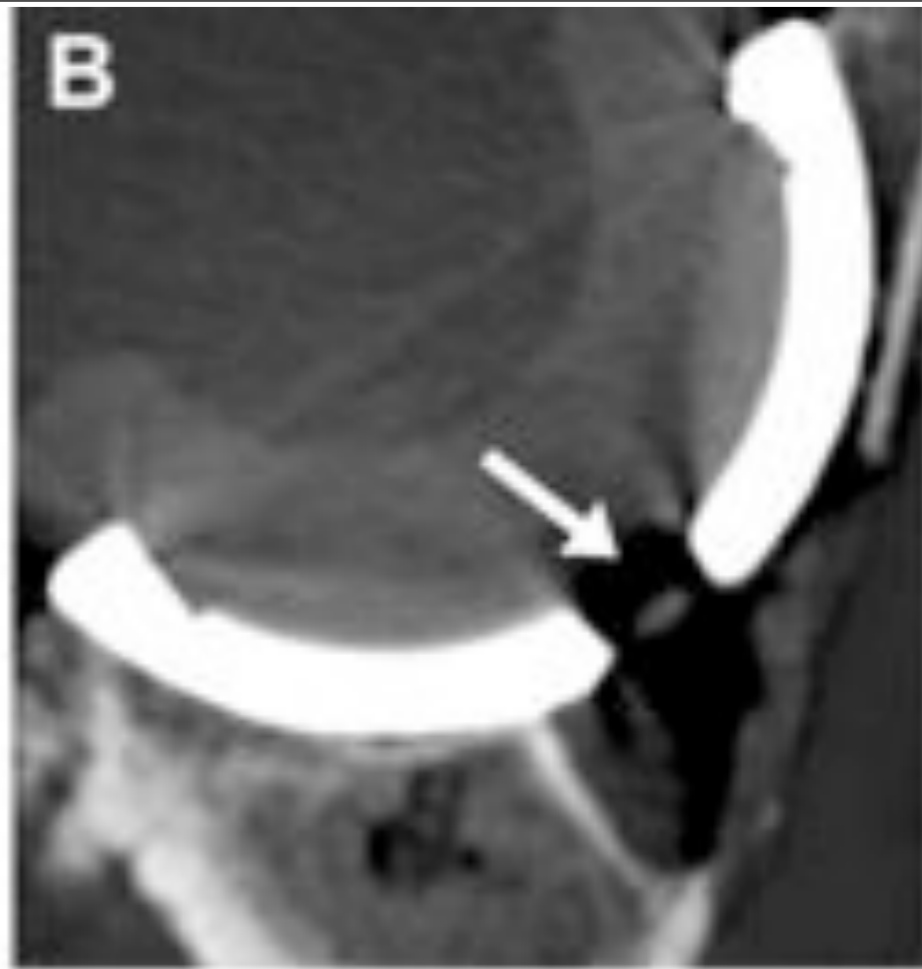
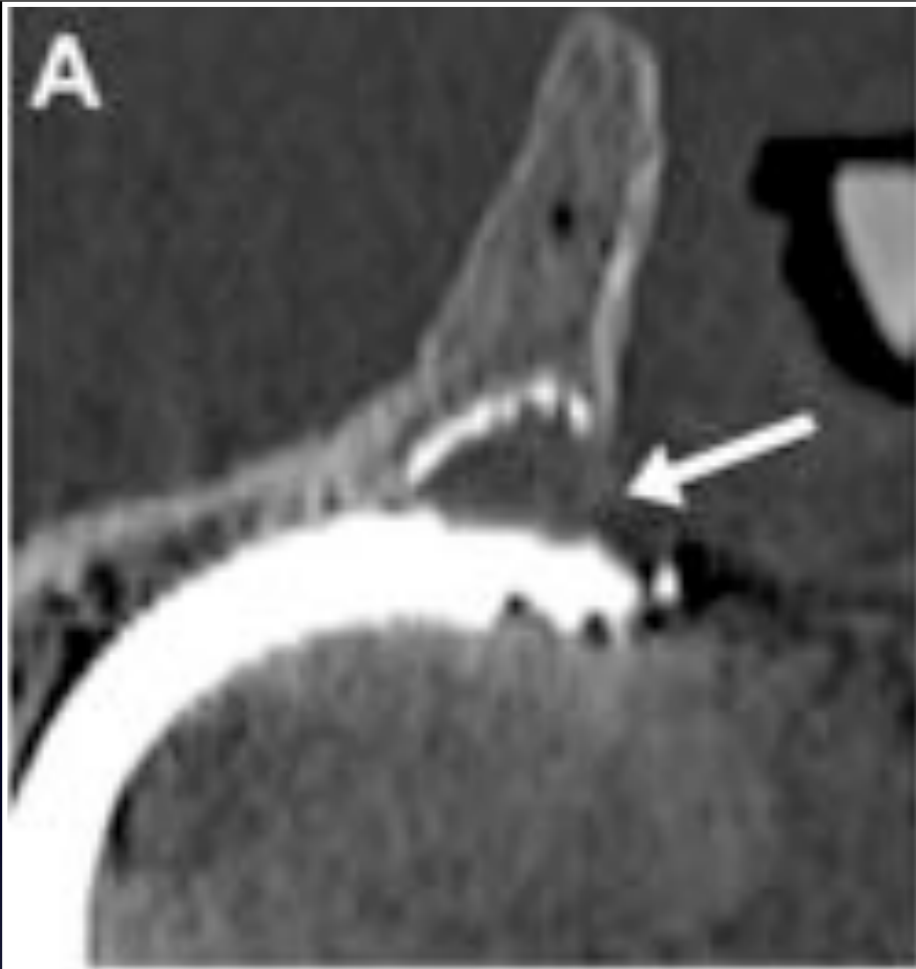
Géodes : Ostéolyse ou Arthrose ?

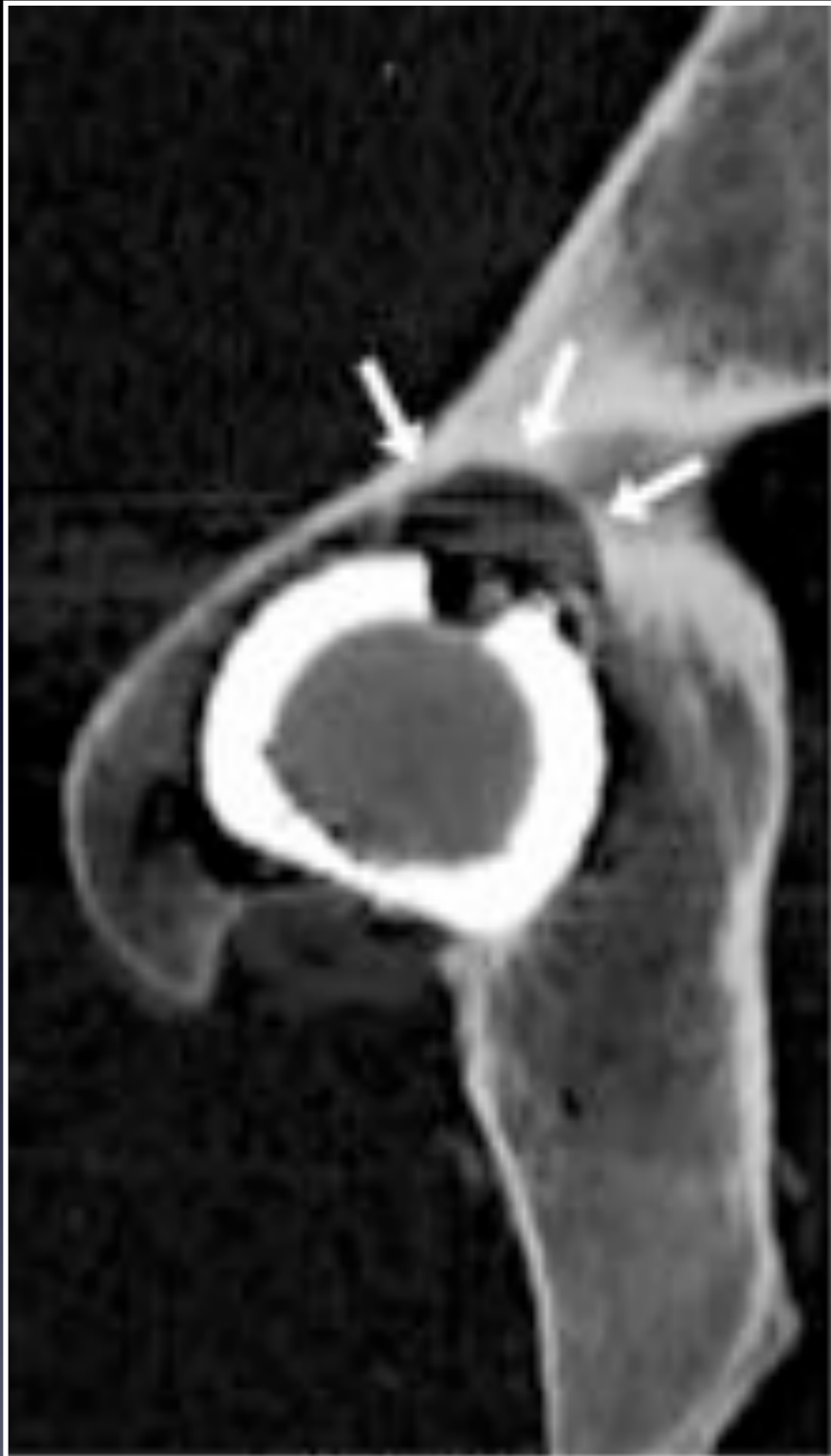

Géodes : Ostéolyse ou Arthrose ?

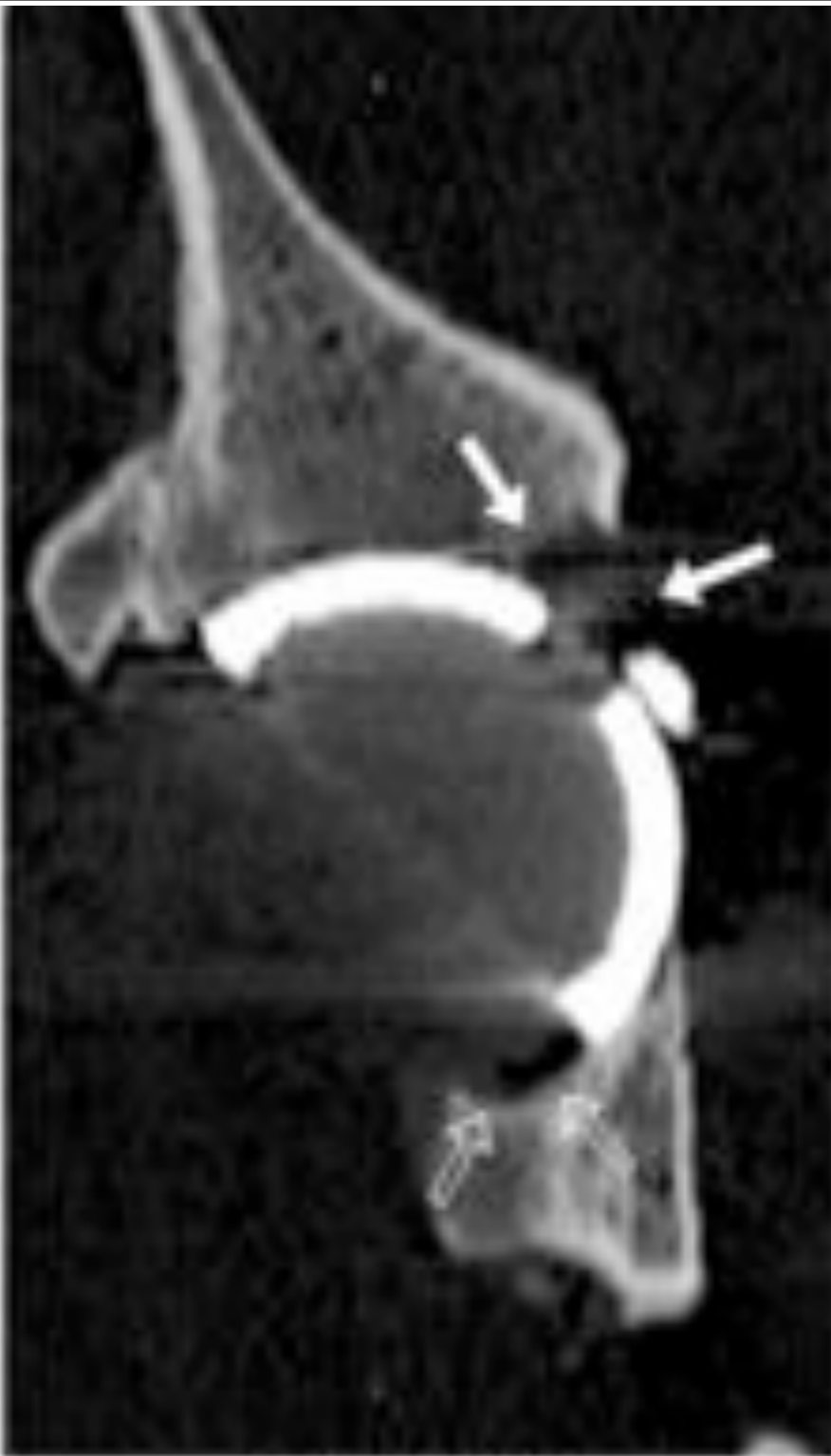
- Importance de la communication avec la cavité articulaire
- Inexistence en préop ou postop précoce
- Erosion corticale associée

Diagnostic features of pelvic osteolysis on computed tomography: the importance of communication pathways.
Kitamura N, Naudie DD, Leung SB, Hopper RH Jr, Engh CA Sr. J Bone Joint Surg Am. 2005 Jul;87(7):1542-50.

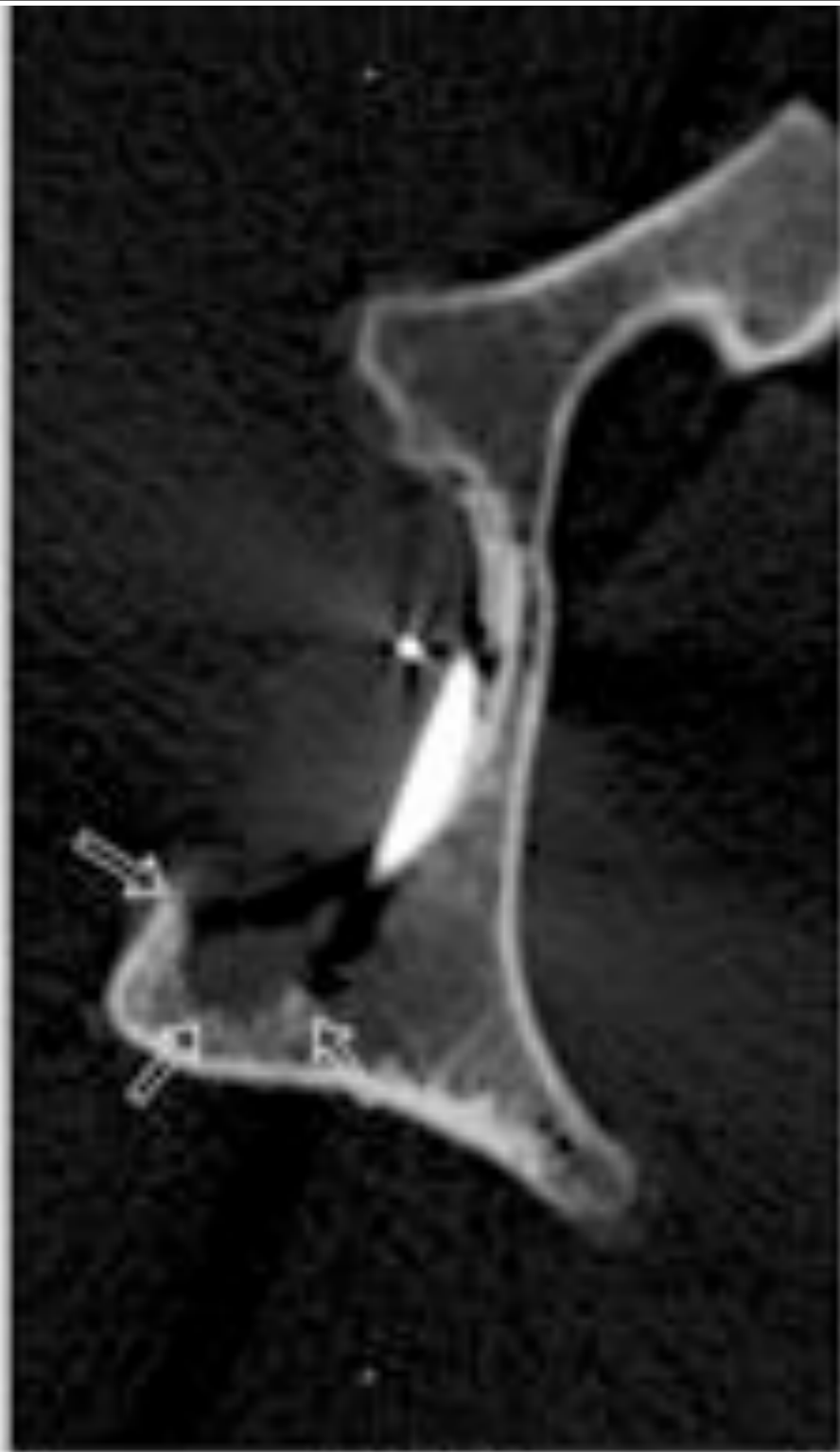




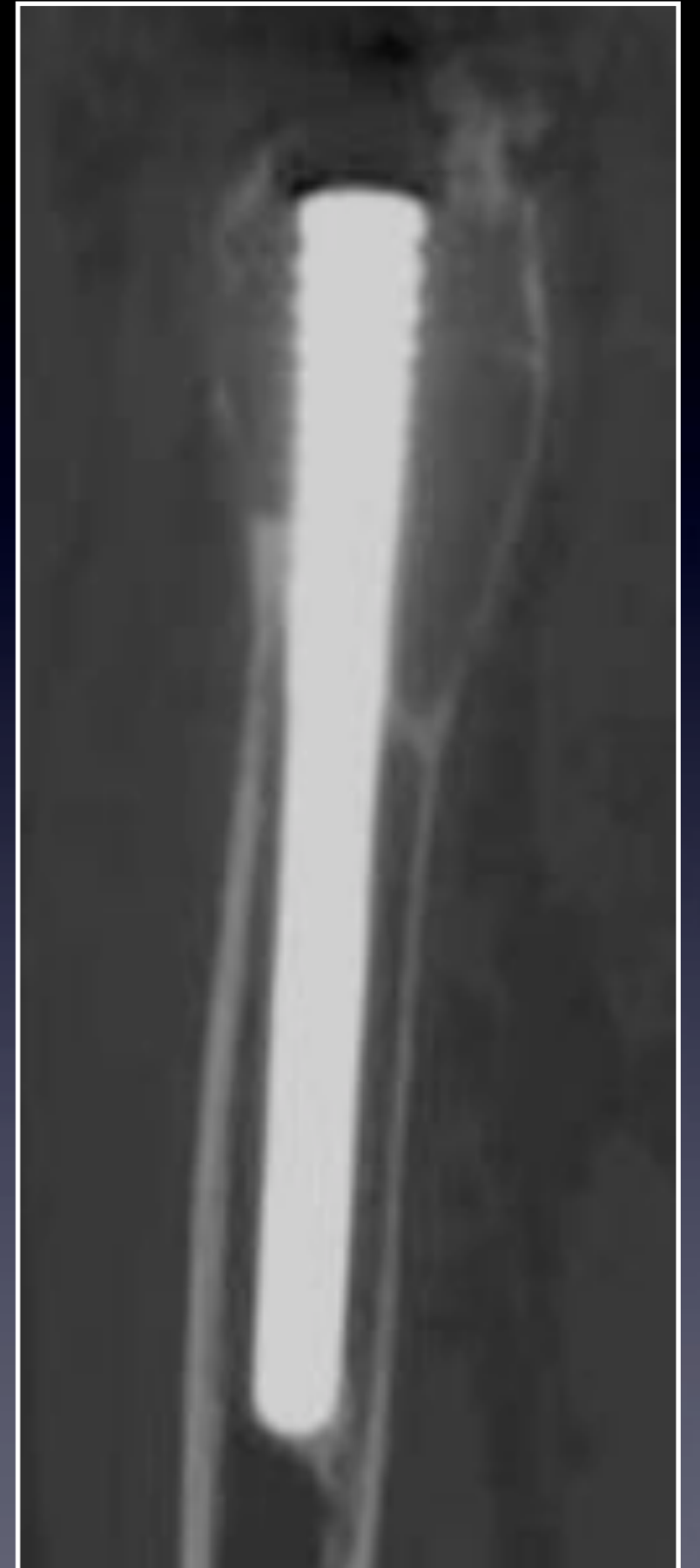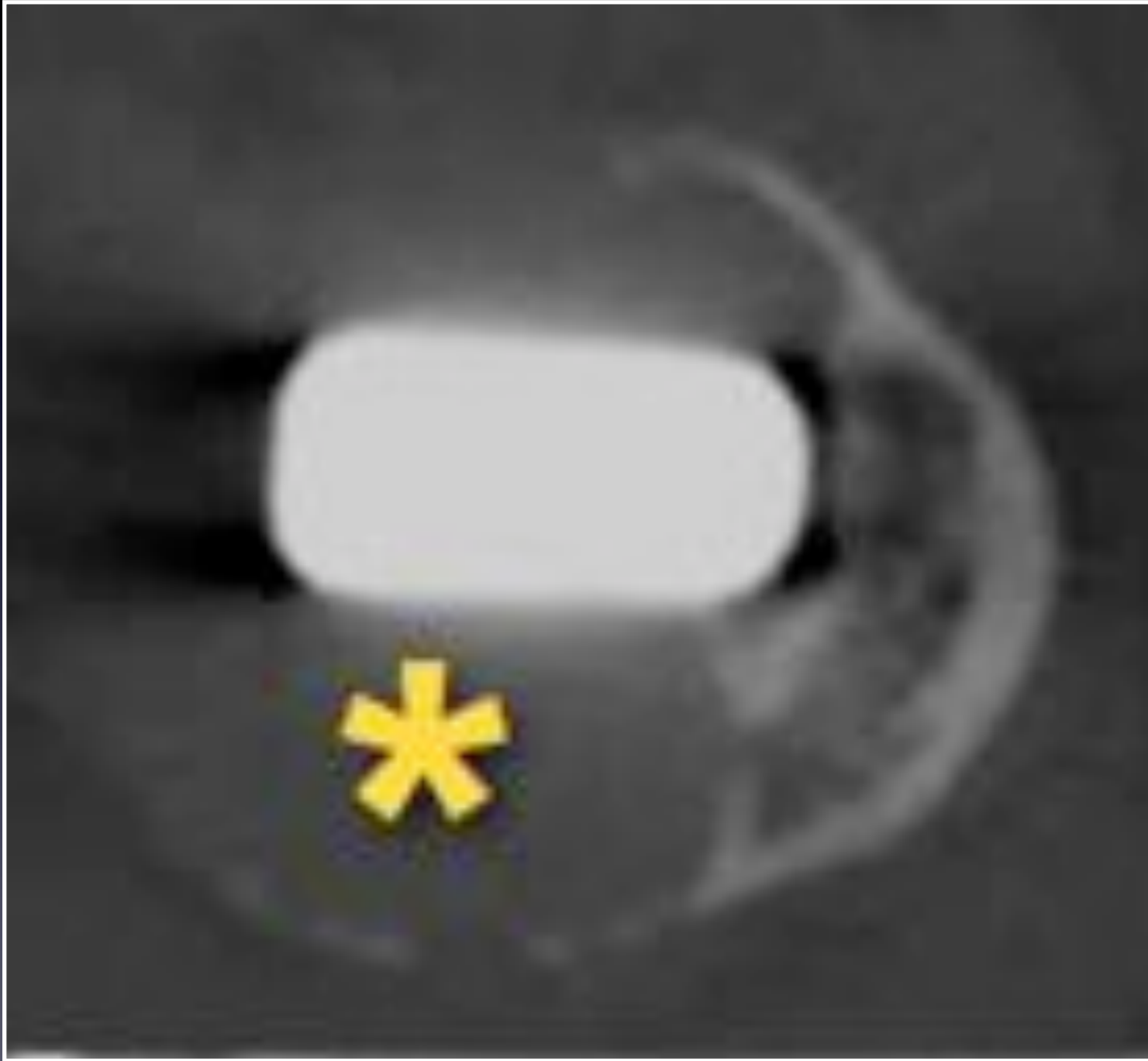
sagittal



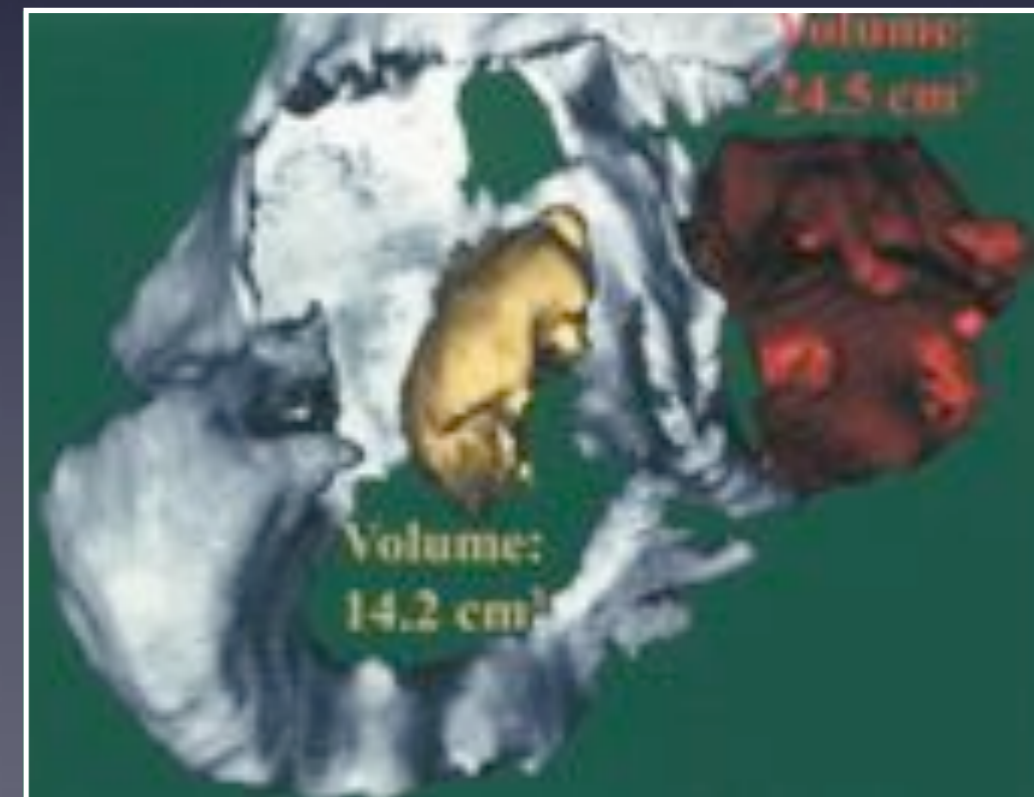
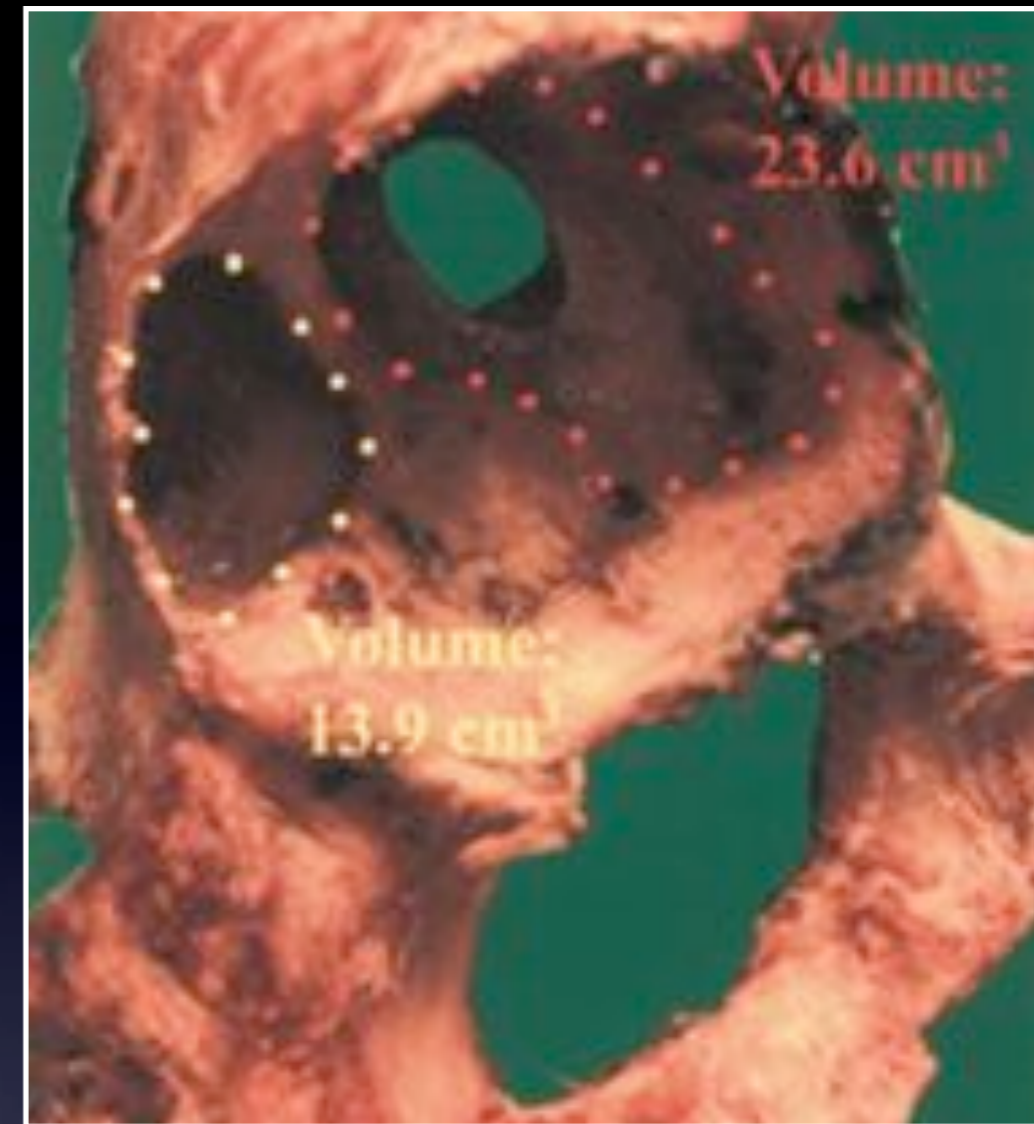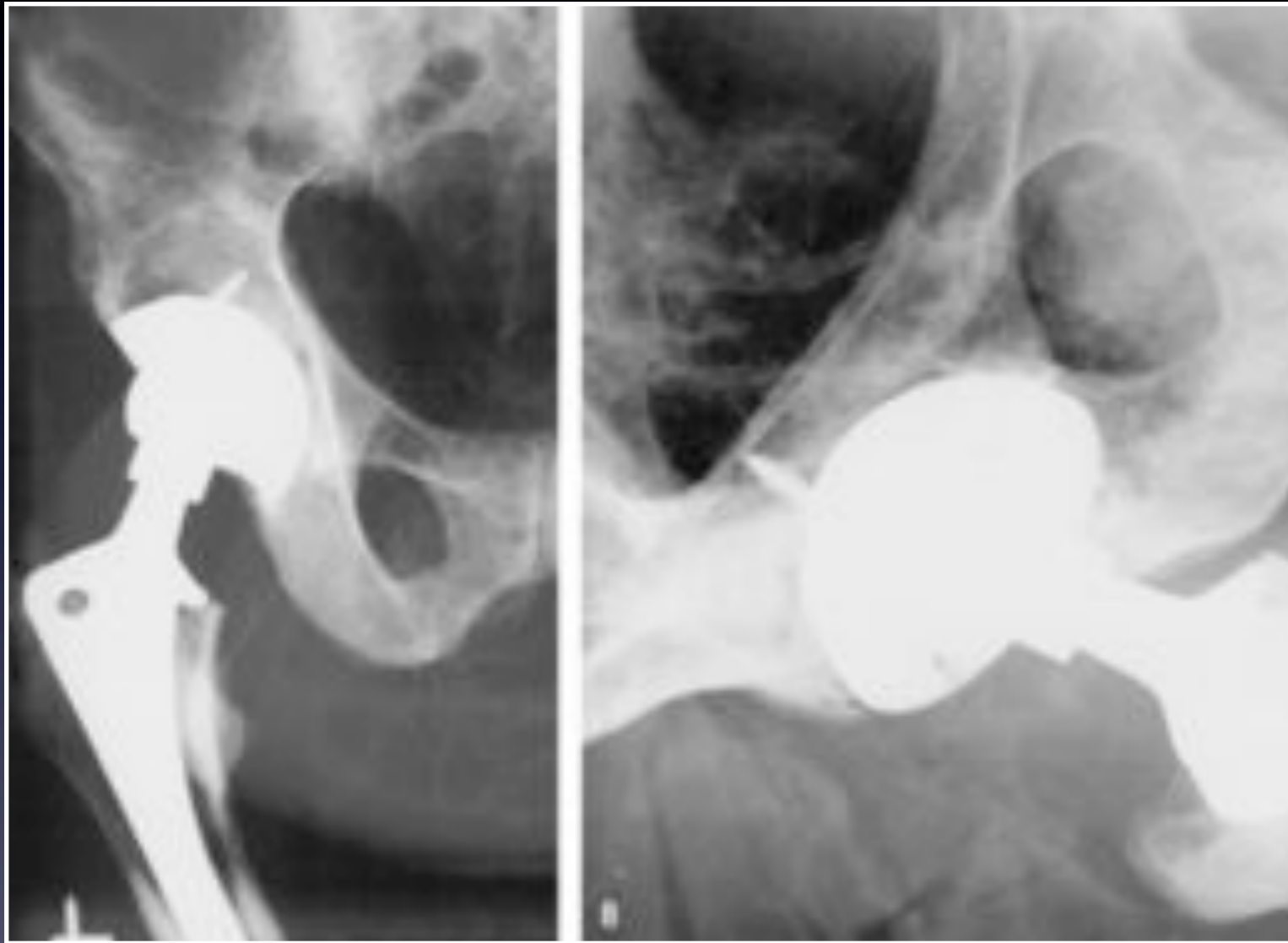coronal



axial



Précision des mesures



Computed tomography to assess pelvic lysis after total hip replacement. Claus AM, Totterman SM, Sychterz CJ, Tamez-Peña JG, Looney RJ, Engh CA Sr. Clin Orthop Relat Res. 2004 May;(422):167-74.

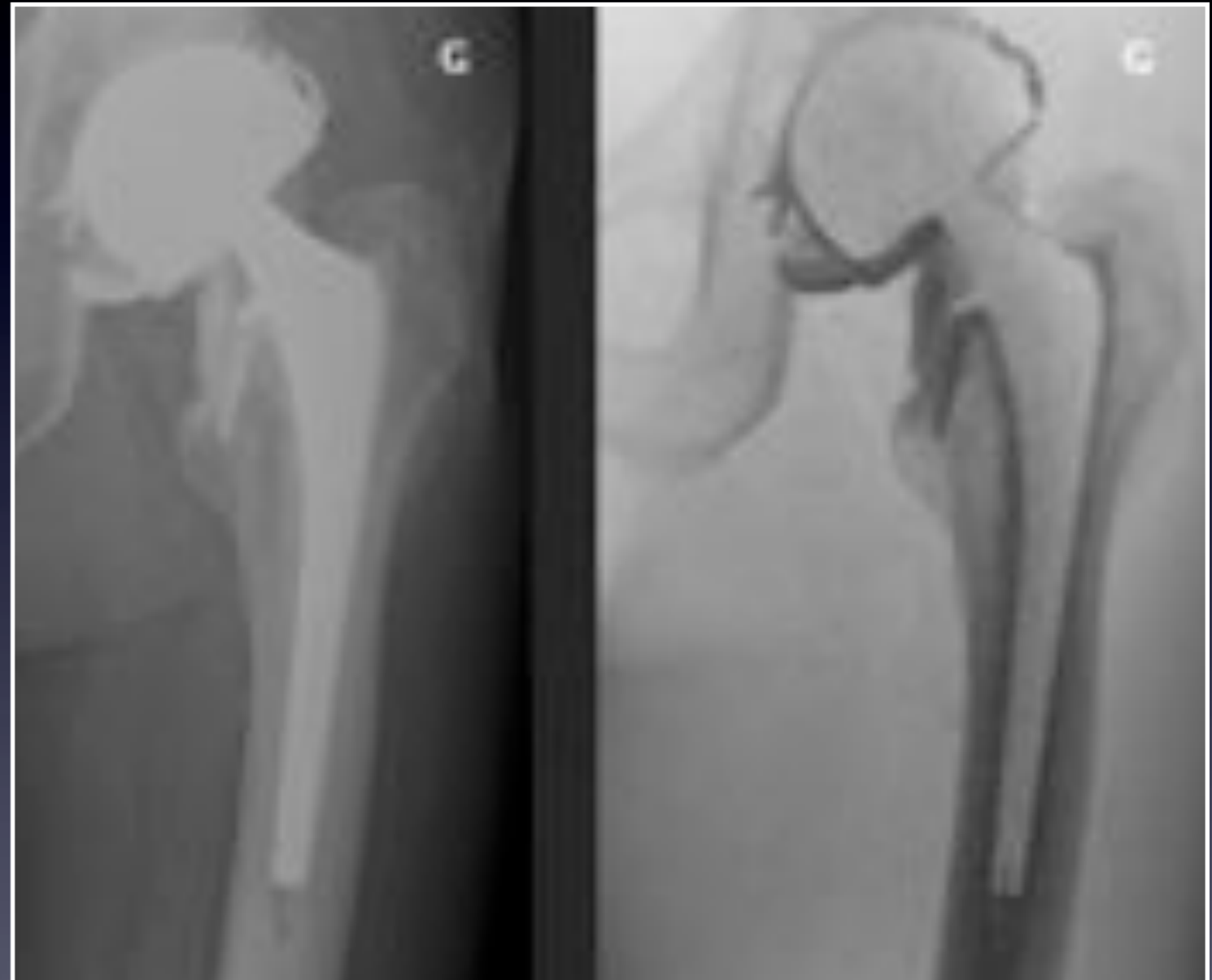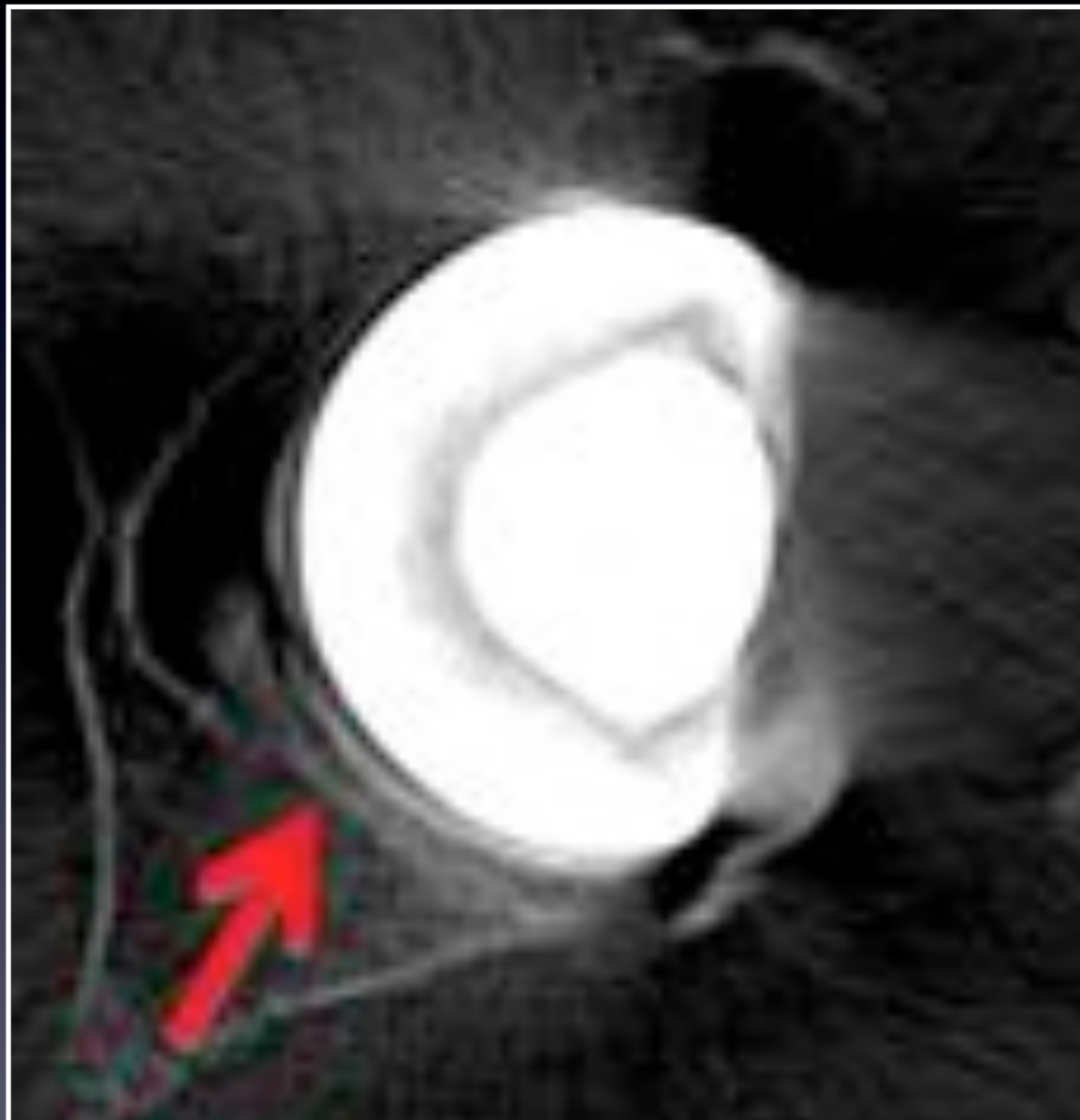
Précision des mesures

- < 1 mm sur la mesure de la section de la tige
- Sur estimation des géodes osteolytiques
- Surtout si $< 10\text{cm}^3$

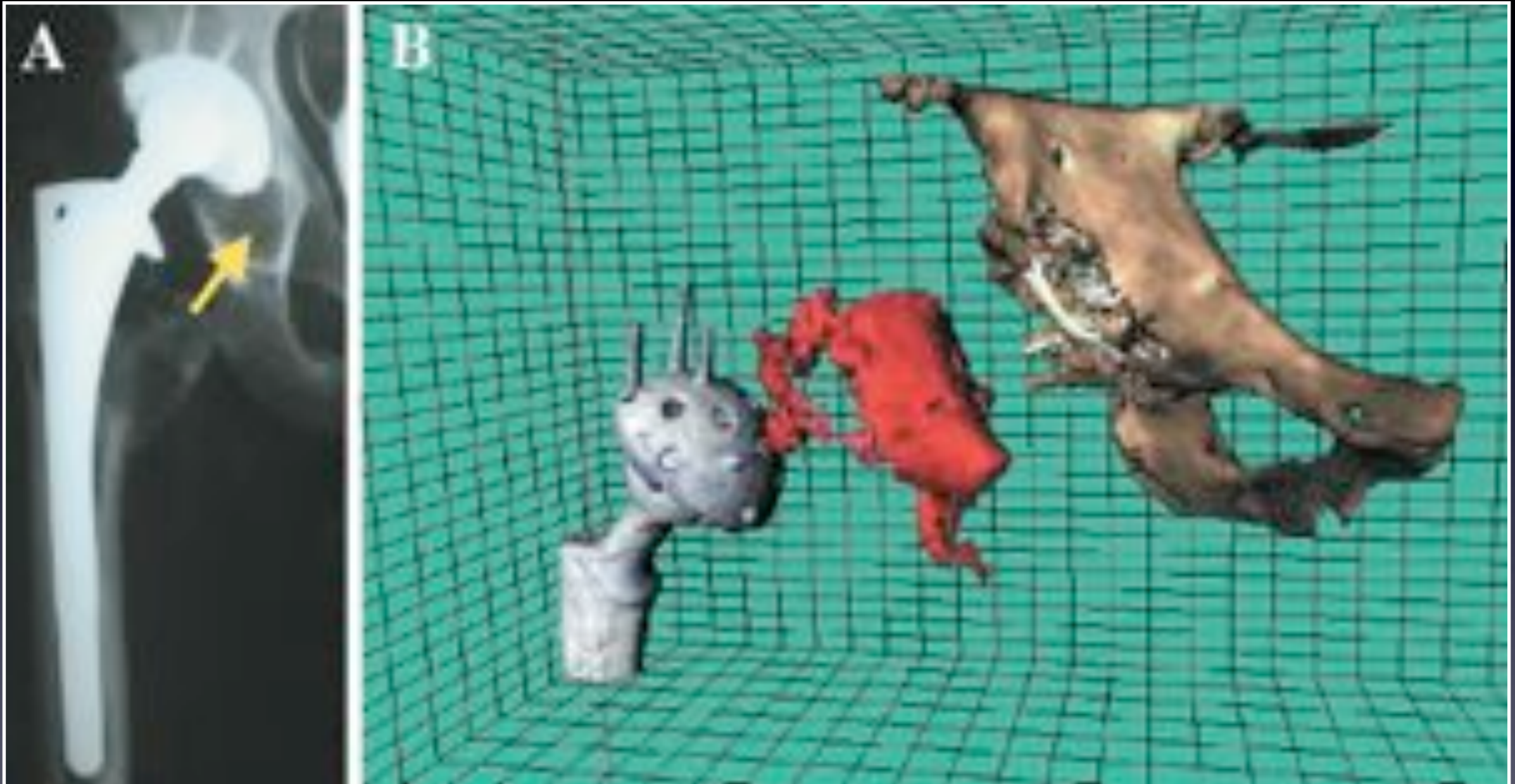
Opacification et TDM

- Opacification espace clair péri-prothétique = descellement
- MAIS :
- Non sensible / Non spécifique : Faux positifs, Faux négatifs
- Moins bon pour acétabulum
- Meilleur pour pièce fémorale: opacification sous ligne intertrochantérique)
- AVANTAGE : ponction, recherche de germe +++

Opacification et TDM



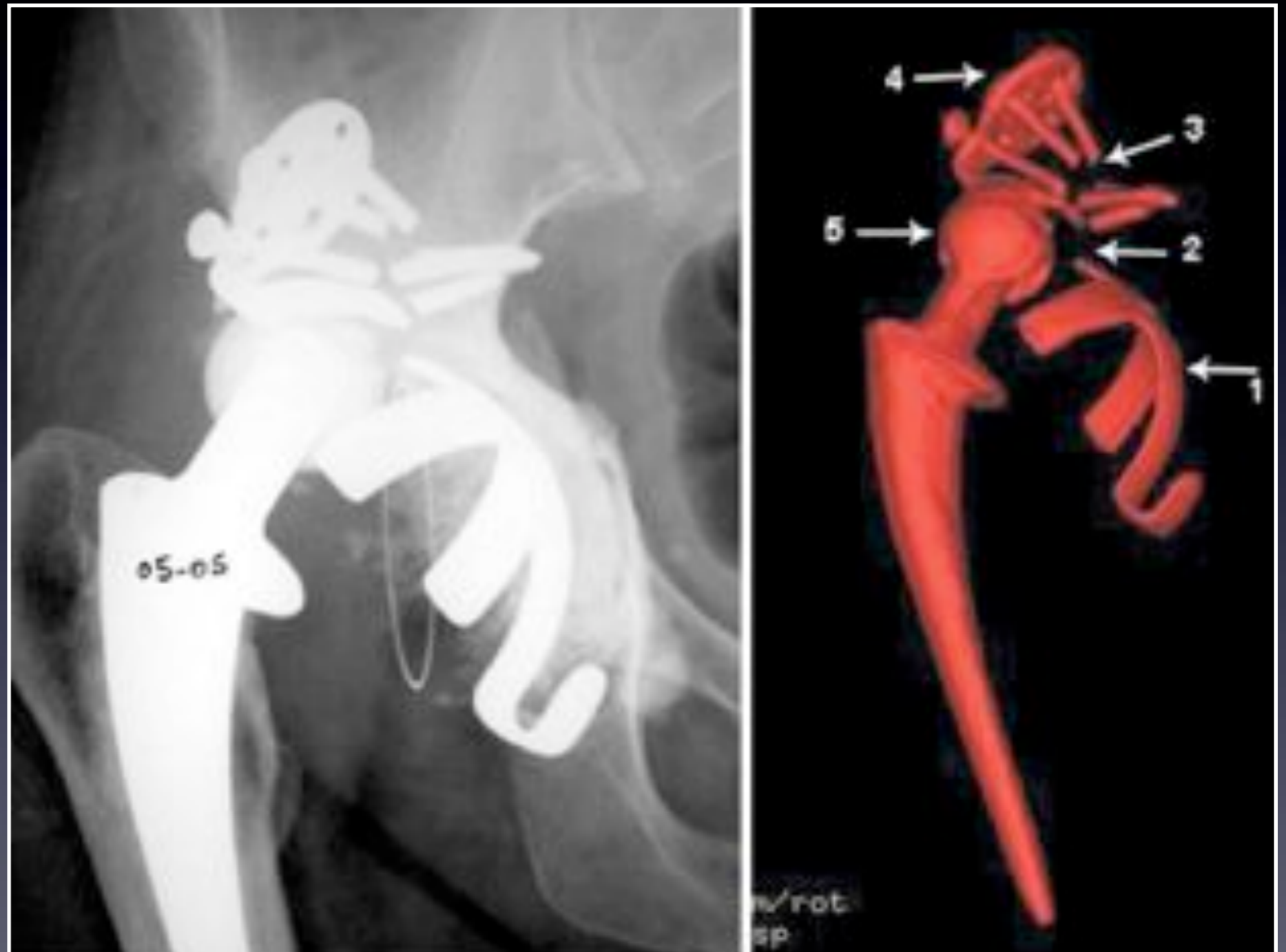
Reconstruction volumique 3D



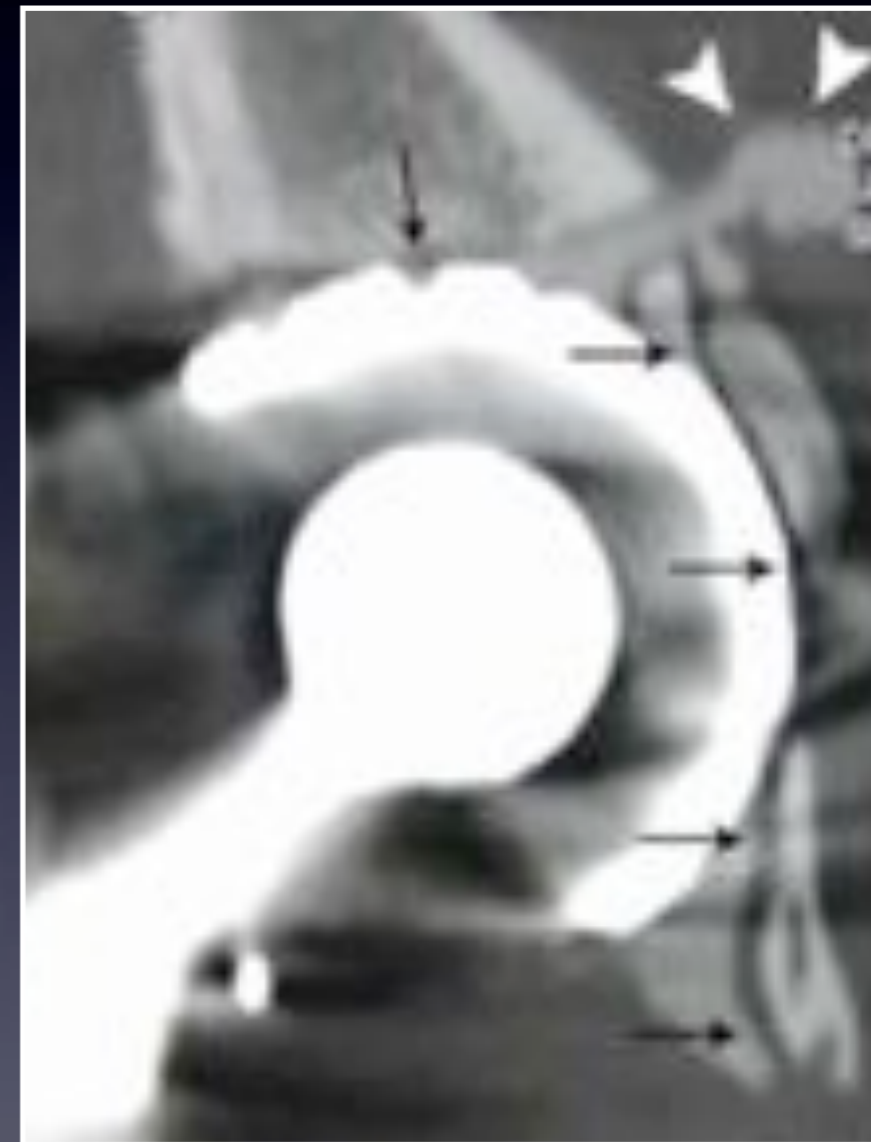
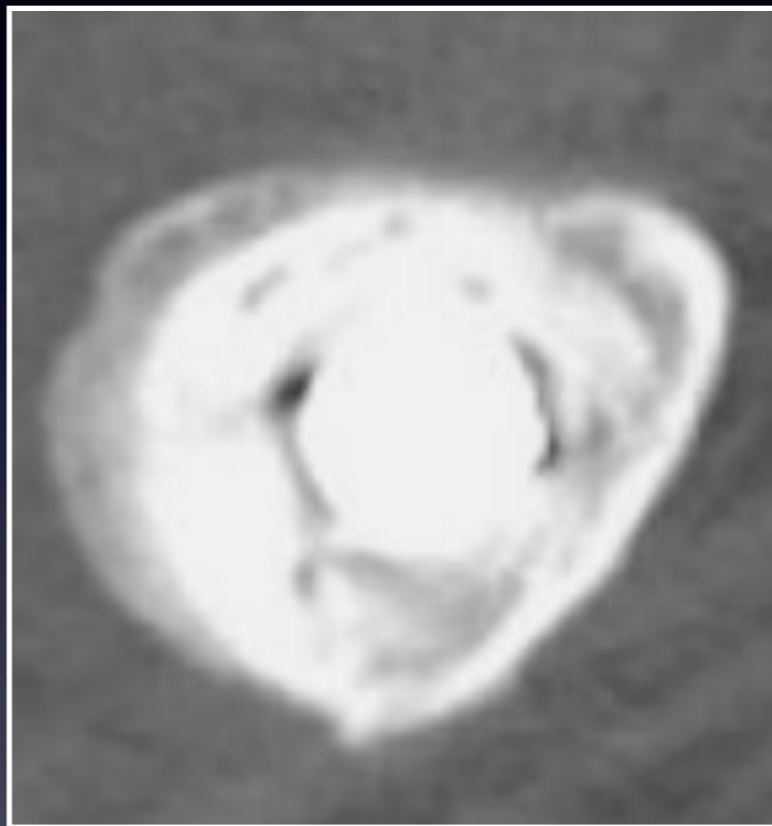
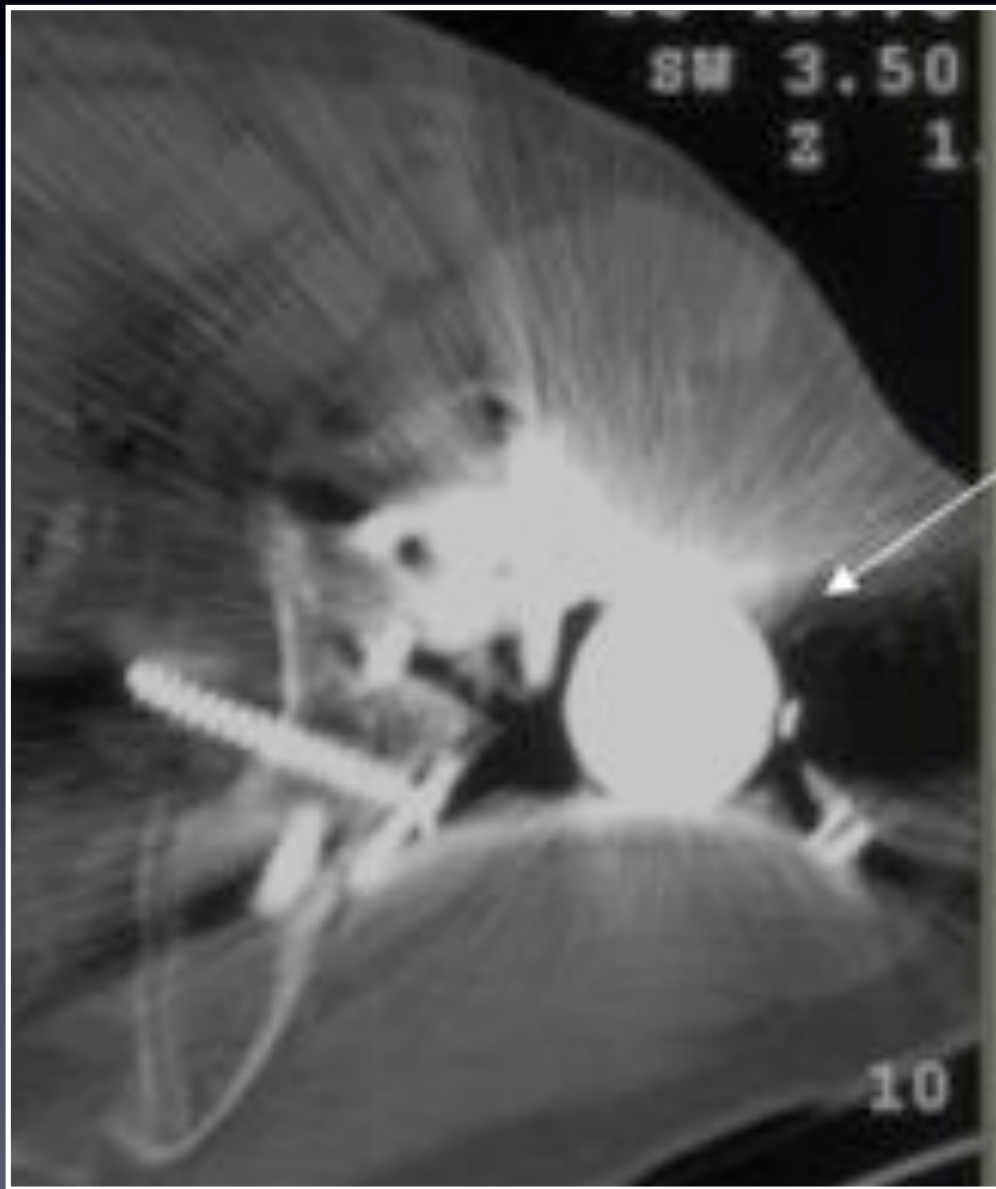
Volumetric computerized tomography as a measurement of periprosthetic acetabular osteolysis and its correlation with wear.
Looney RJ, Boyd A, Totterman S, Seo GS, Tamez-Pena J, Campbell D, Novotny L, Olcott C, Martell J, Hayes FA, O'Keefe RJ, Schwarz EM.
Arthritis Res. 2002;4(1):59-63

Reconstruction volumique 3D

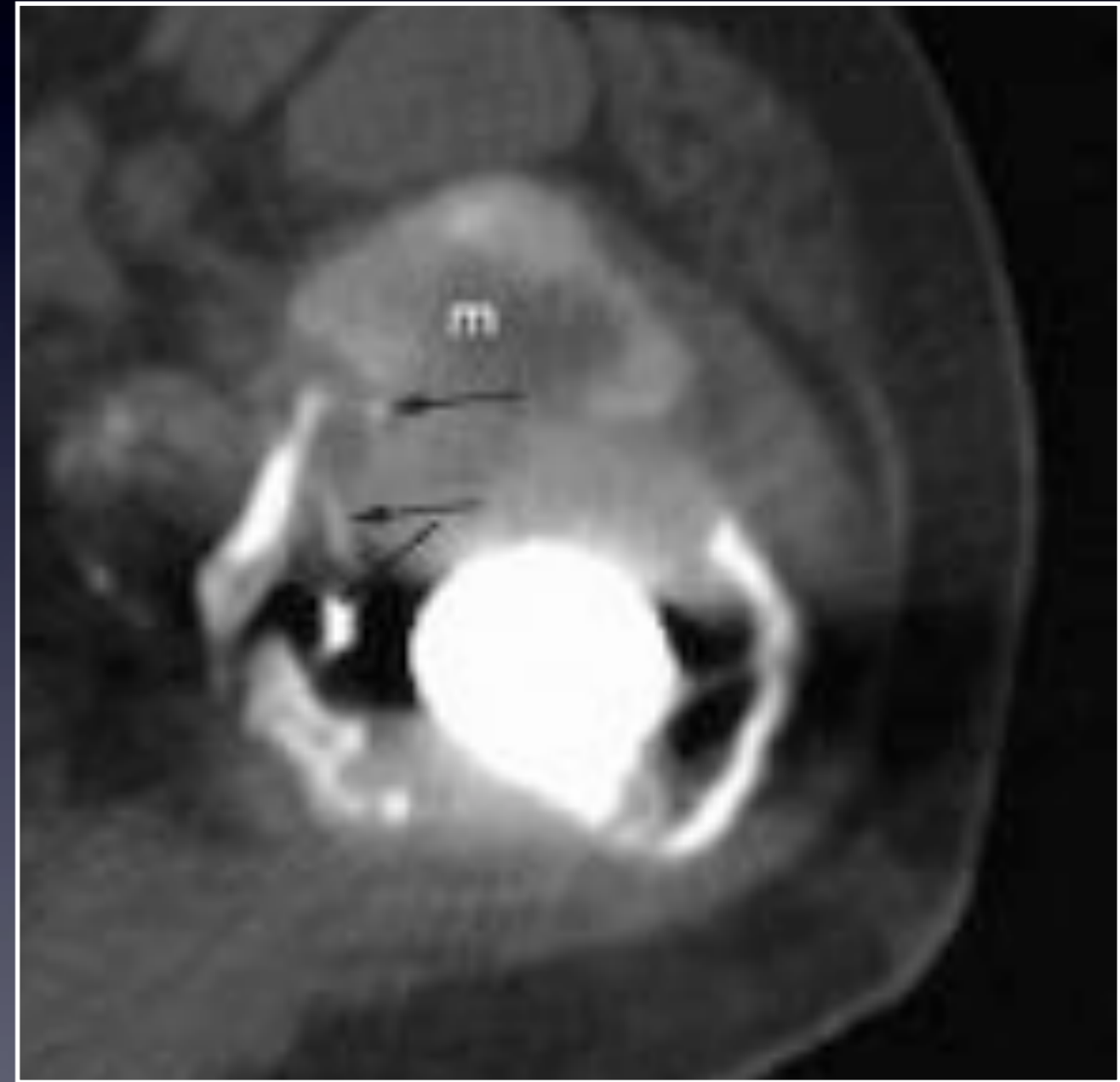
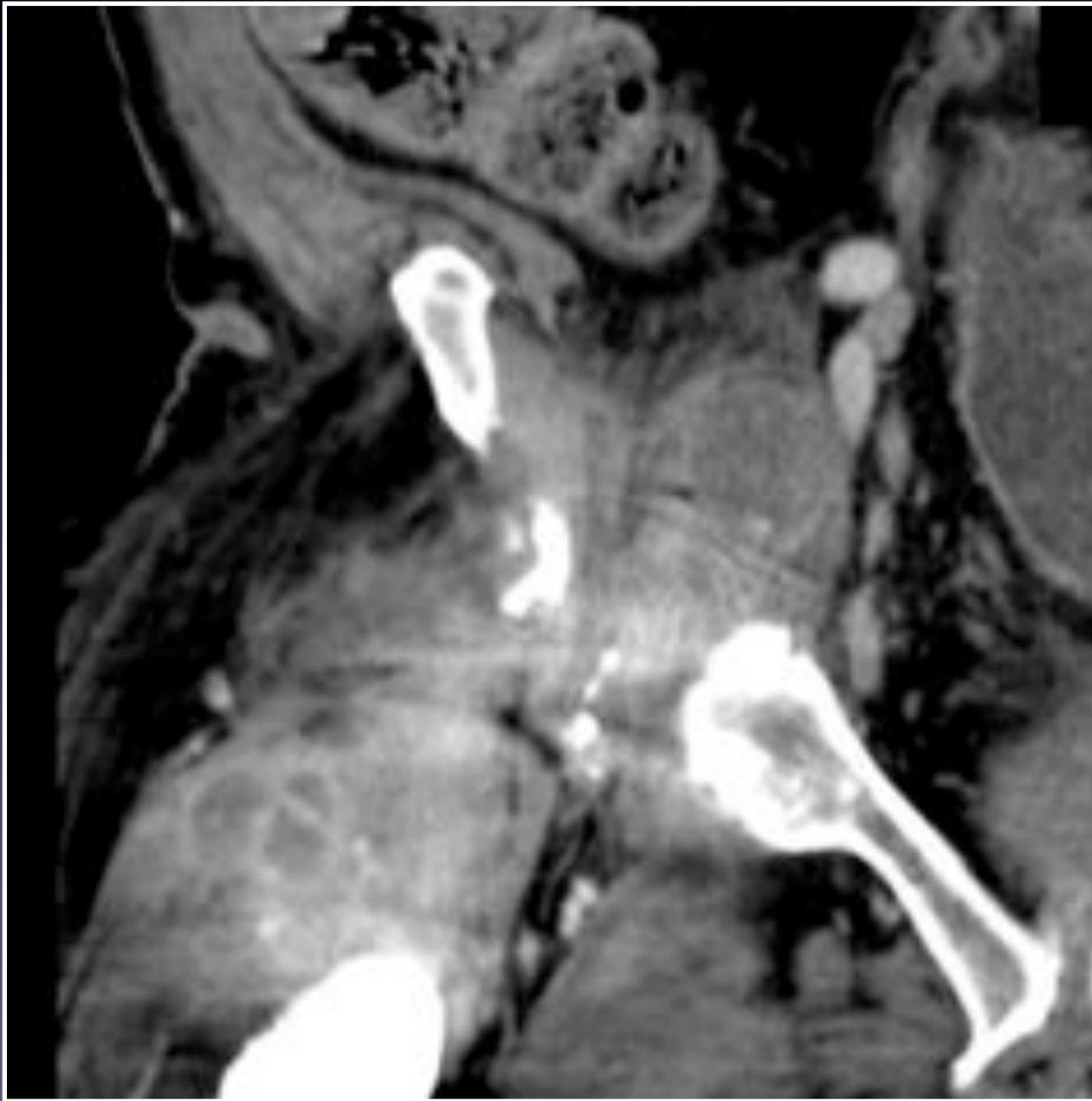
- Position du matériel dans les montages complexes
- Aide pour opérateur débutant



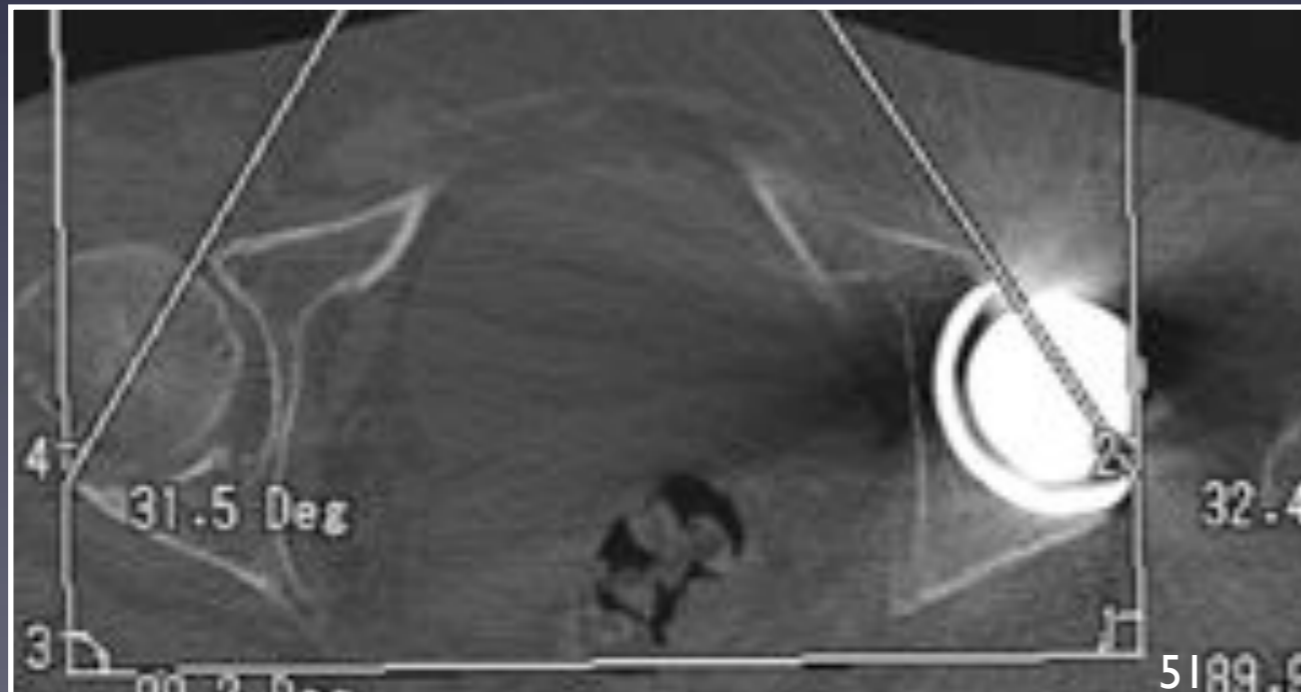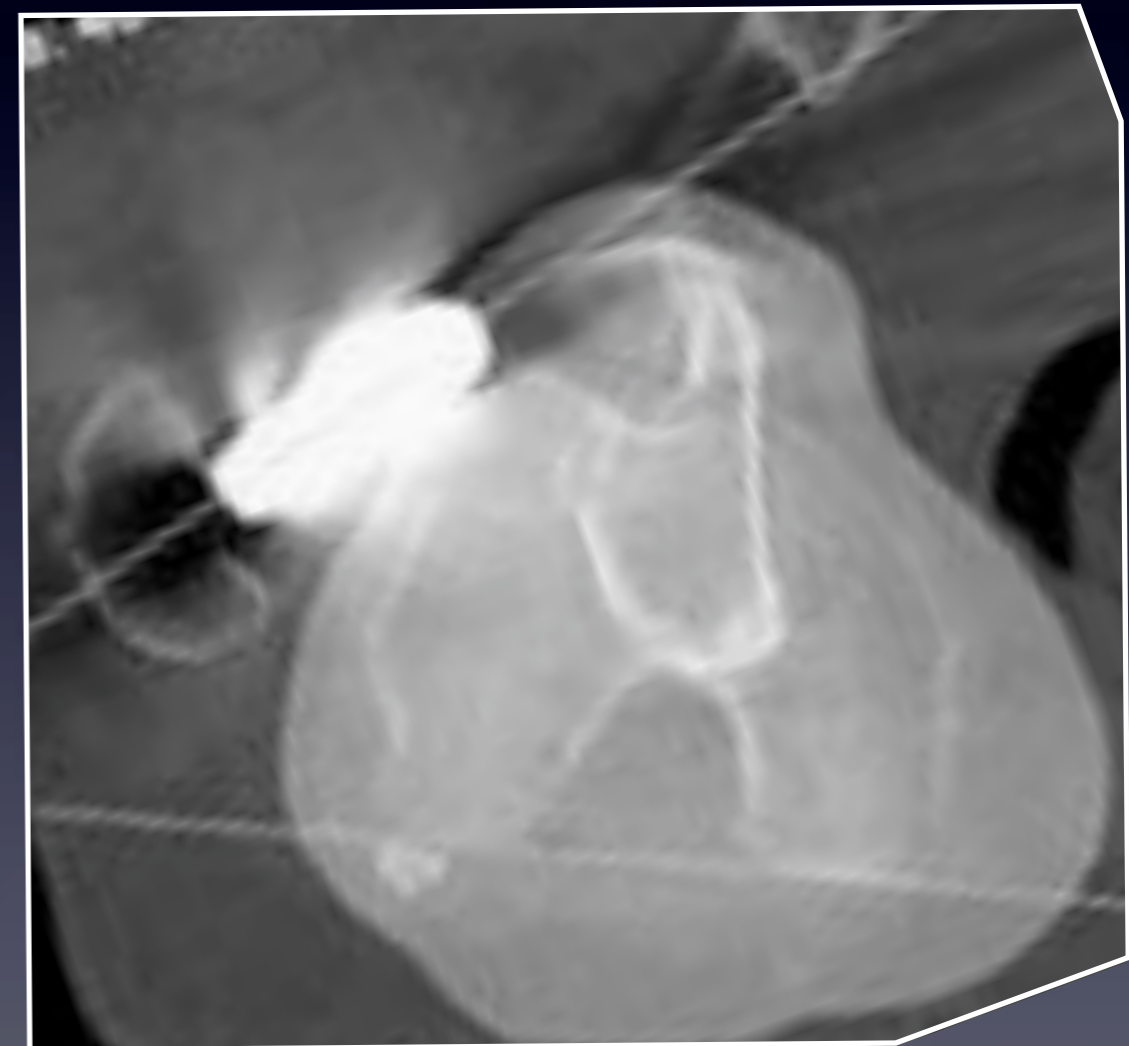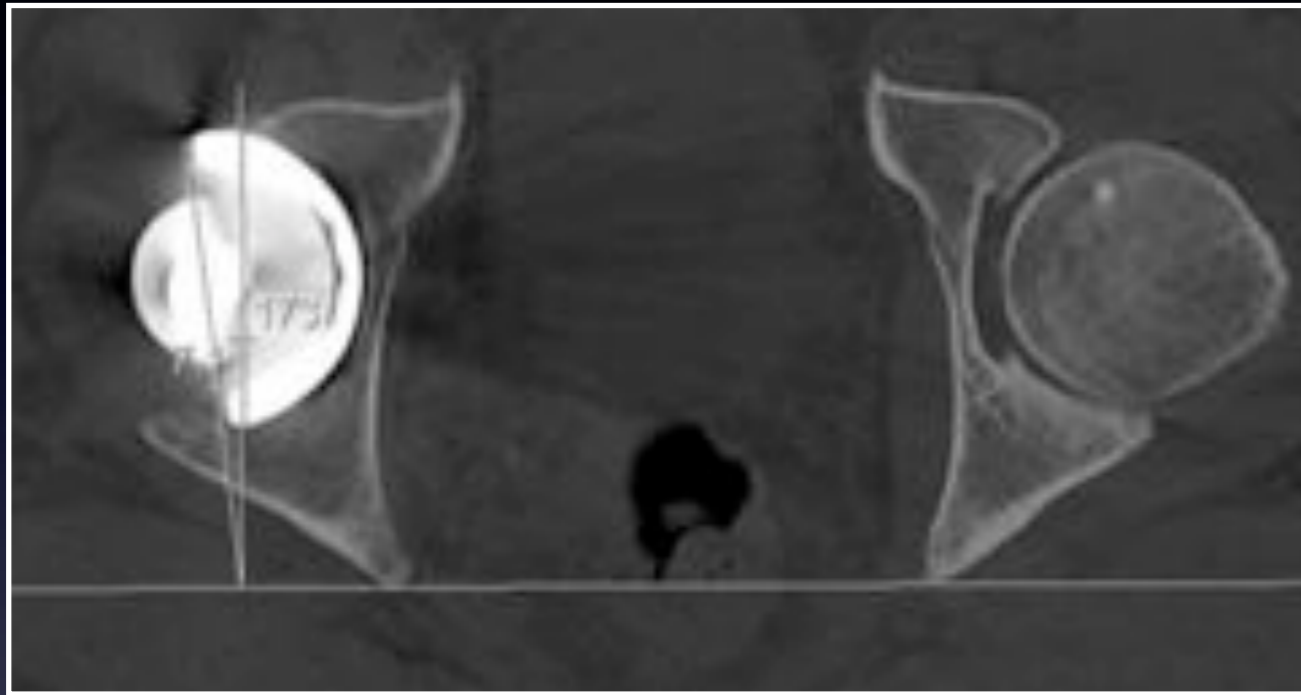
Autre intérêts du scanner



Autre intérêts du scanner



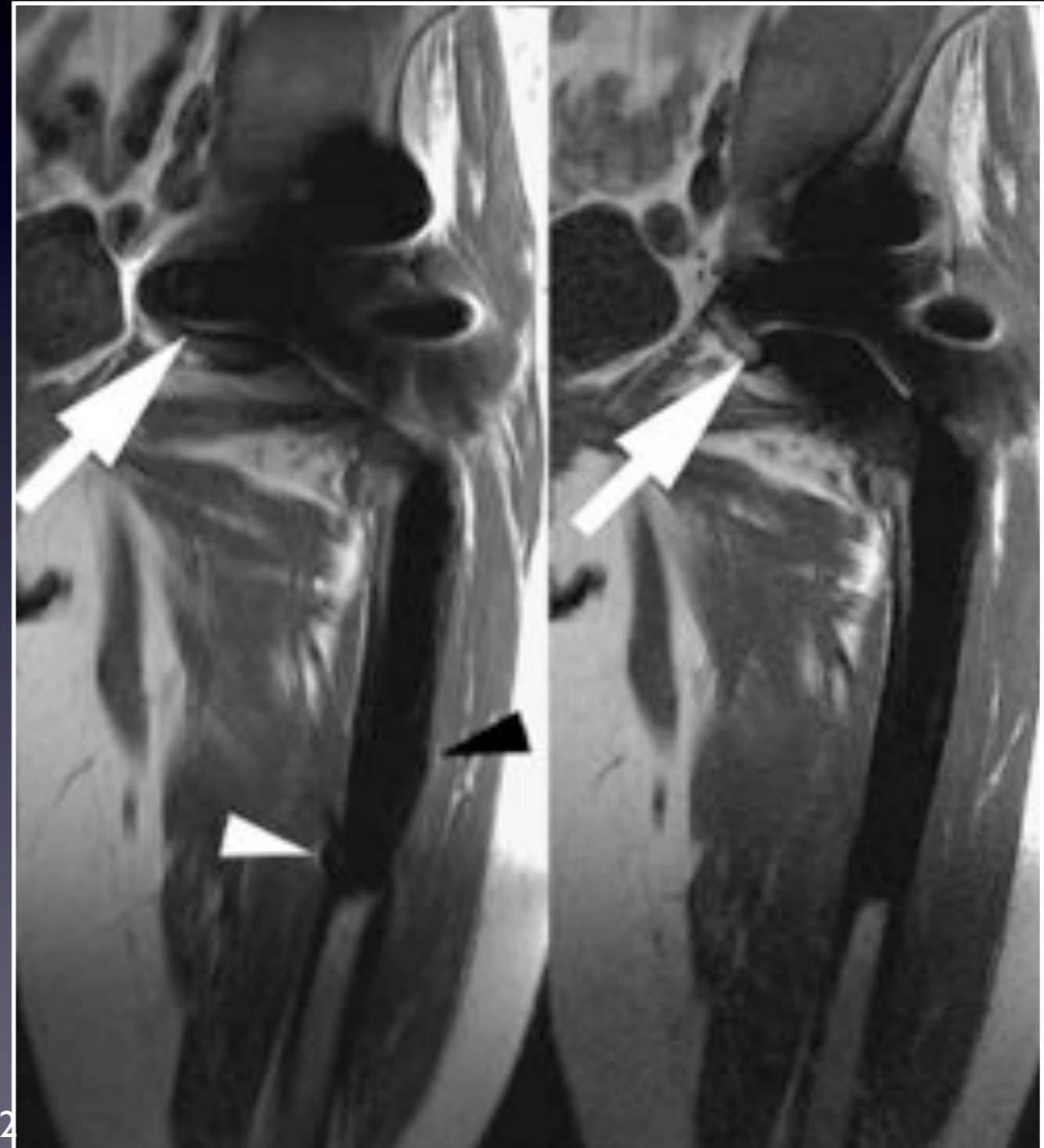
Autre intérêts du scanner



Imagerie par Résonance Magnétique

Magnétique

- Artéfacts métalliques +++
- D'autant plus importants que le champs magnétique est important...
- Réduction possible mais diminution (modérée) de la résolution spatiale

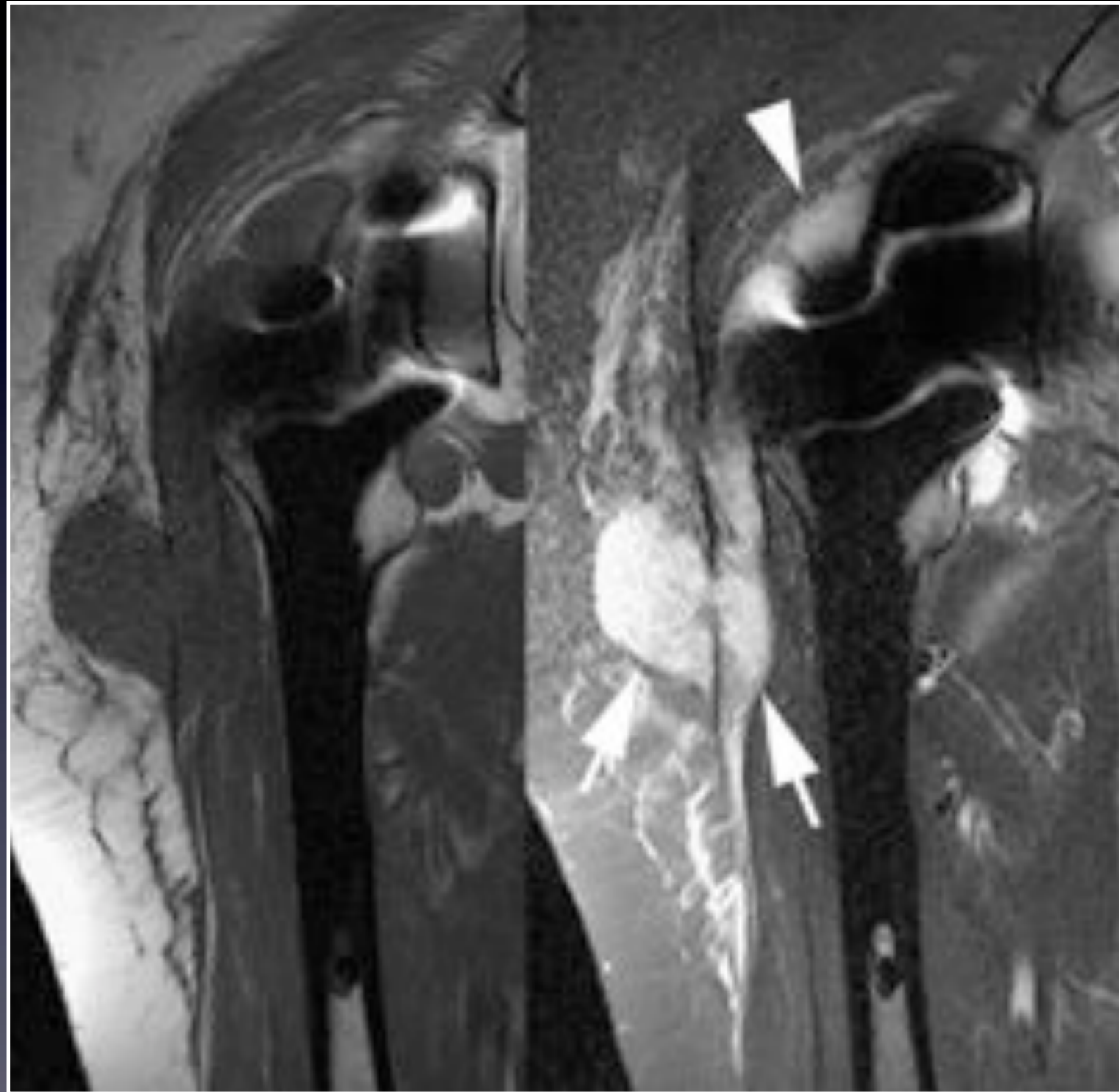


Imagerie par Résonance Magnétique

- Meilleure pour les parties molles
- Artefacts atténuables sauf pour l'acétabulum

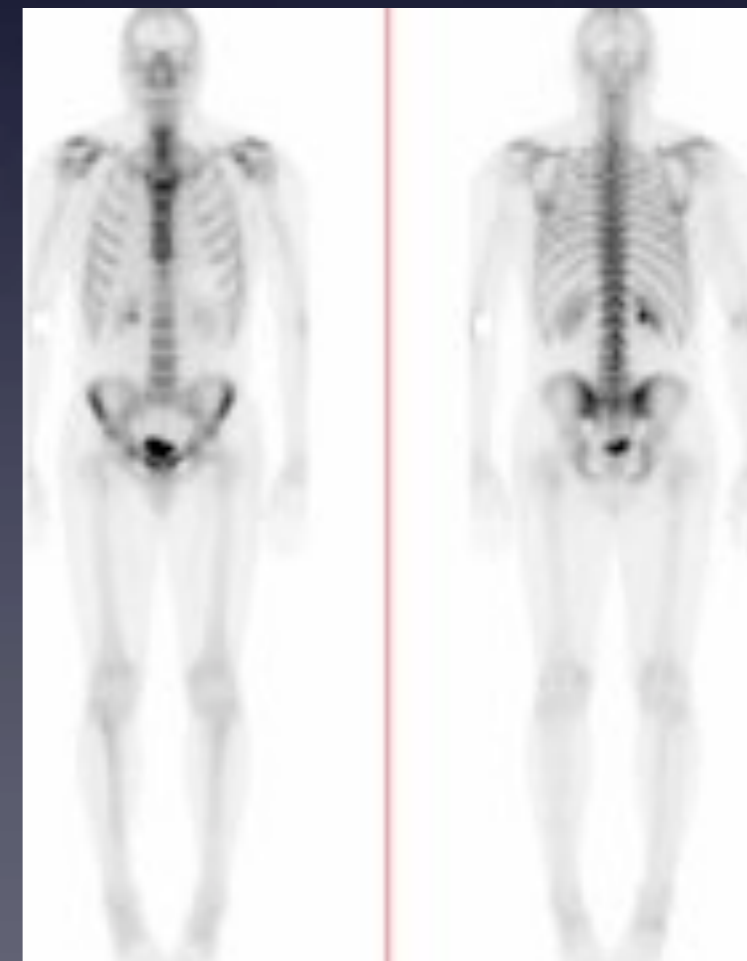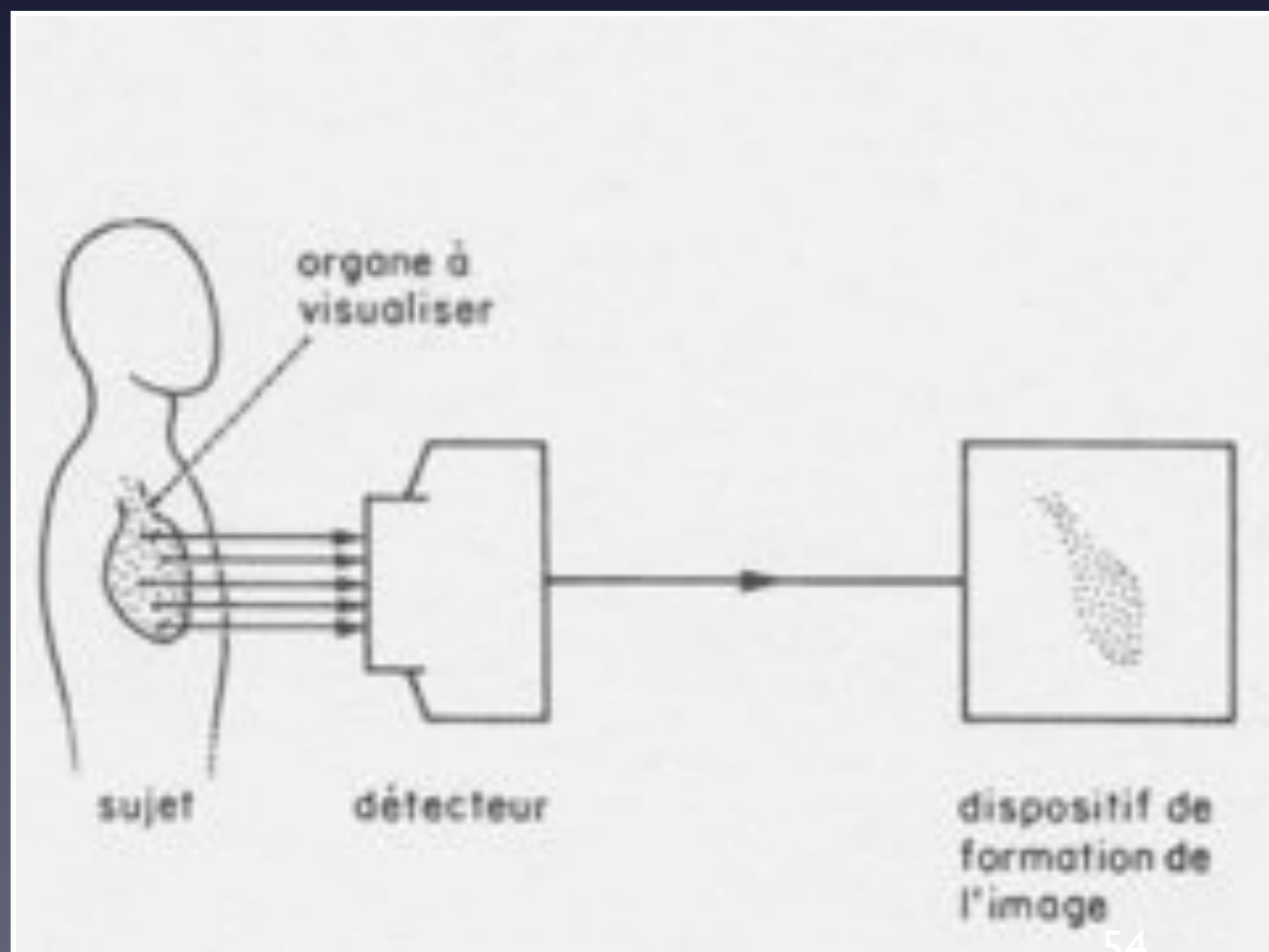
Le scanner reste supérieur pour :

- Toit du cotyle
- Métallose
- Calcifications
- Visualisation du ciment



LES SCINTIGRAPHIES

- Radiotracteur capté par organe
- Détection des rayonnements par gamma-caméra



Différents traceurs

- Pyrophosphonates marqués au Technétium-99m
- Gallium
- Leucocytes autologues marqués à l'HMPAO Tc99m
- L'immunoscintigraphie : anti-corps portés par des granulocytes radio-marqués
- Ciprofloxacine marquée au 99mTc
- PET scan au 18FDG

Principes généraux

- Traceur osseux (Diphosphonates) se fixe :
- Principalement sur les cristaux d'hydroxyapatite en formation
- Proportionnellement selon :
 - la vascularisation
 - la perméabilité capillaire
 - surtout l'activité ostéoblastique + + +

Donc **hyperfixation** est un phénomène **sensible mais peu spécifique**

Scintigraphie osseuse

- Descellement ?
- Infection ?

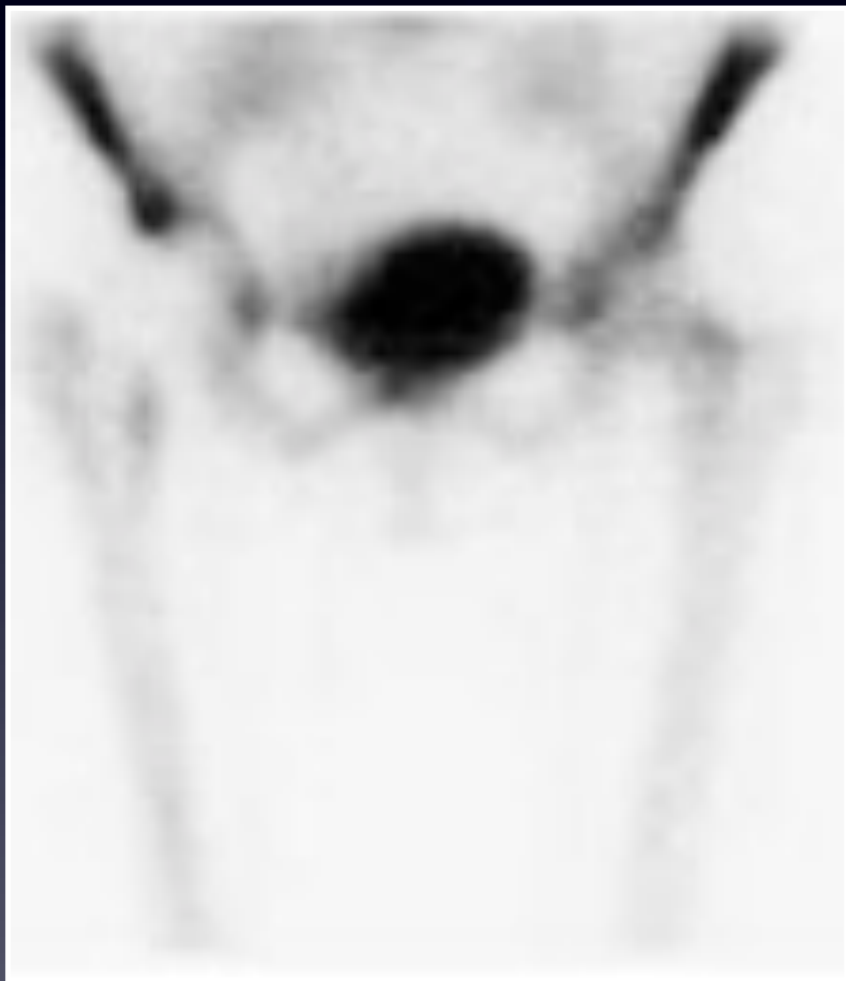En pratique...

- Contre indications : grossesse, allaitement
- Aucune préparation nécessaire
- Pas d'interférences médicamenteuses
- Temps d'immobilisation service = 4 heures

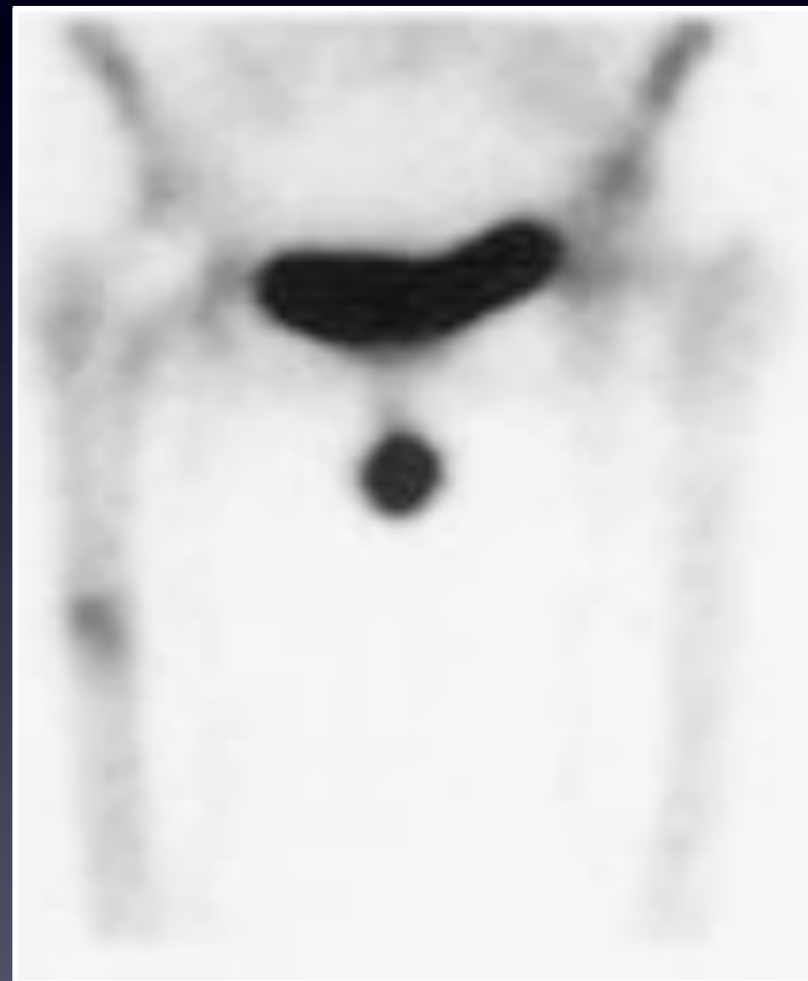Principes généraux

- Examen en 3 phases :
 - Temps angiographique (dynamique)
 - Temps tissulaire (précoce)
 - Temps osseux (tardif)
- Fixation péri-prothétique normale varie selon :
 - Prothèses cimentées
 - Prothèses non cimentées

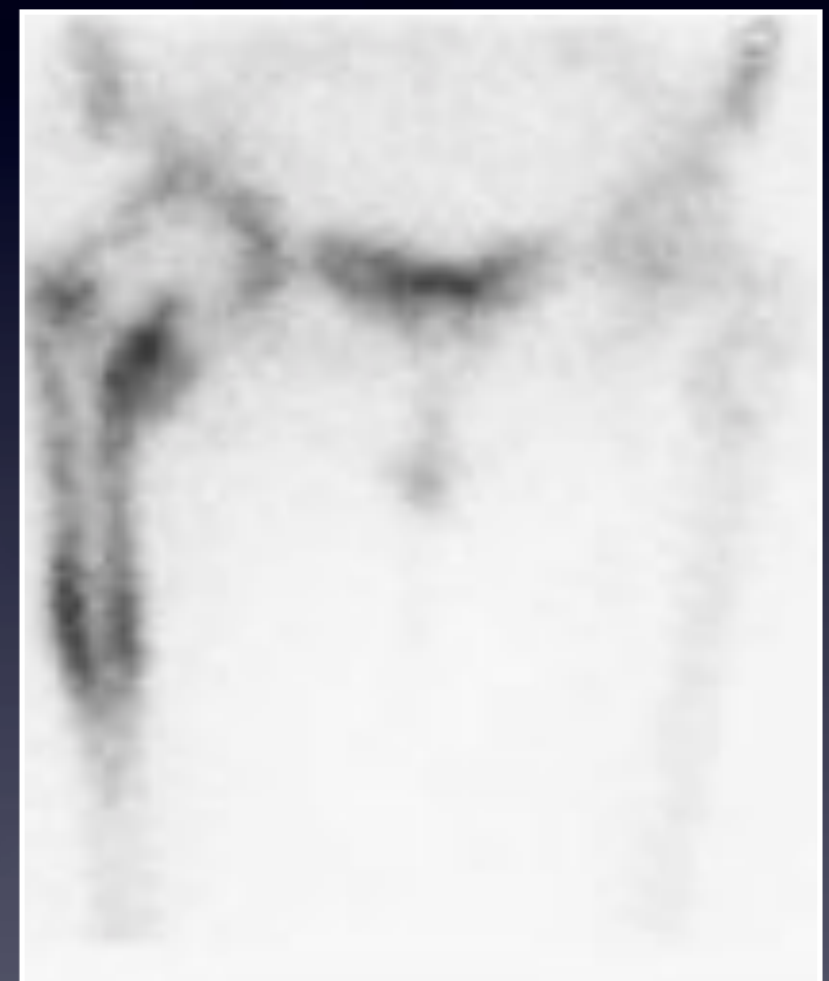Les 3 phases



Vasculaire



Précoce



Tardif

Fixation « normale »

- Pour les **PTH cimentées** : la fixation baisse et se stabilise
 - Acétabulum : 12 mois
 - Petit et grand trochanters : 7 à 9 mois
 - Tige : 4 à 6 mois
 - Extrémité distale de la tige : 10 à 12 mois
- Fixation péri-prothétique normale en 12 à 18 mois
le plus souvent en 1 an

Fixation « normale »

- Pour les PTH non cimentées :

micro-mouvements physiologiques avec persistance d'un remodelage osseux et donc d'une hyperfixation :

- peut dépasser 24 mois
- surtout au niveau de l'ext. distale de la tige et de l'acétabulum

Il est donc important de signaler le type de PTH en place

En pratique...

- PTH cimentées > 1 an et non cimentées > 3 ans :
 - Hyperfixation focale ou multiple sans hypervascularisation : **Descellement**
 - Hyperfixation diffuse avec hypervascularisation : **Infection**

En pratique...

- Pour les PTH non cimentées < 2 ans :
 - Hyperfixation phase vasculaire ou précoce après 3ème mois est suspecte de complication
 - Hyperfixation punctiforme phase tardive est fréquente jusqu'à 2 ans et ne signifie pas qu'il existe une complication
 - Toute apparition d'un foyer hyperactif entre 3 et 24 mois est suspect de complication si l'on possède une scintigraphie de référence

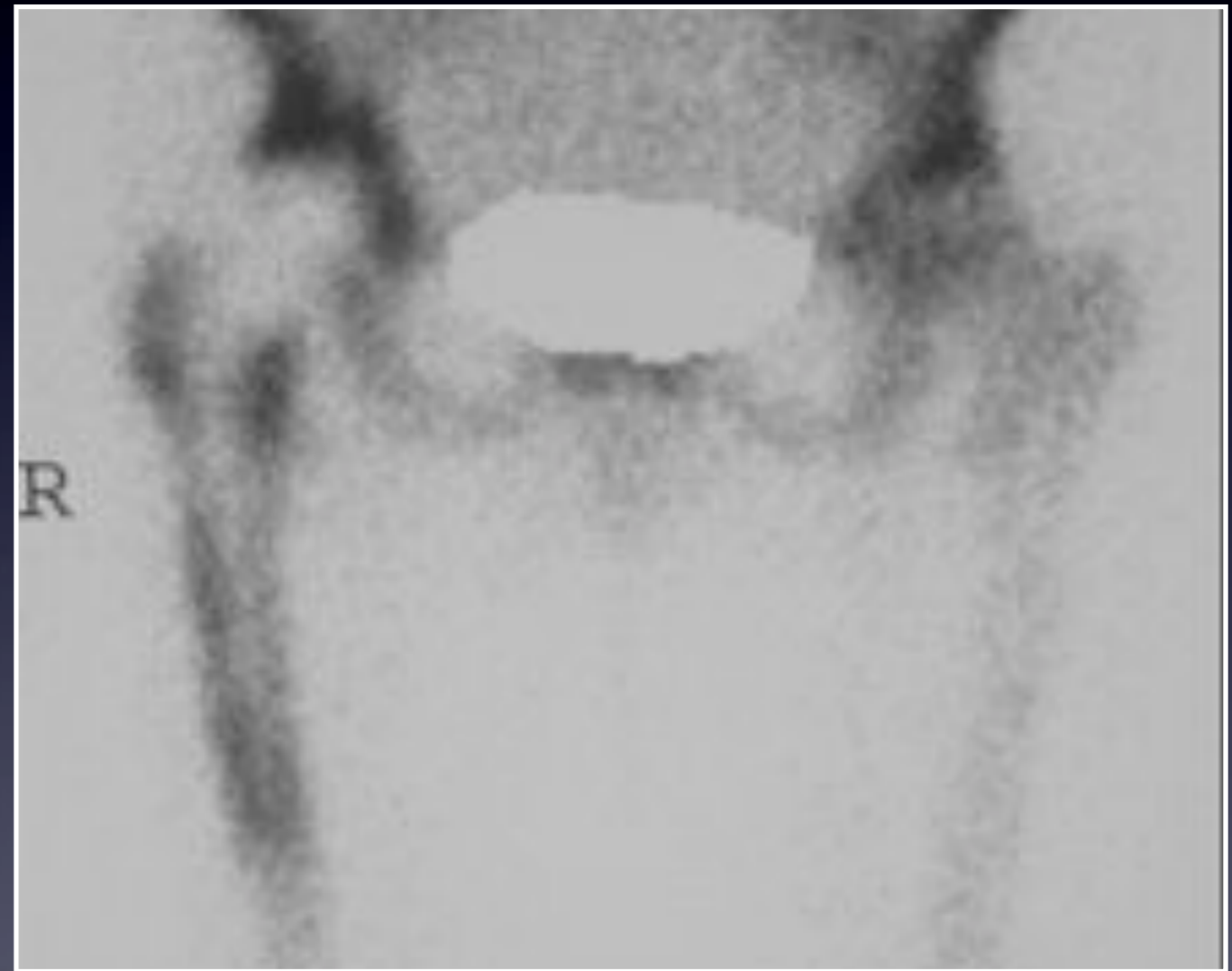
Scintigraphie osseuse : Examen utile !

- Forte sensibilité avec une forte valeur prédictive négative
- Peut montrer autre lésion responsable des douleurs
- Image «corps entier»
- Facile à réaliser et disponible
- Oriente les coupes tomодensitométriques

Bon examen de débrouillage et d'orientation

Descellement (a)septique ?

- Descellement septique: fixation 3 phases
- Descellement aseptique: 3ème phase seulement
- Spécificité moyenne (60 %)



Descellement & Infection

- Descellement aseptique vs septique
 - Sensibilité = 90 à 100 %
 - Spécificité = 17 à 85 %
 - Valeur Prédictive Négative = 96 à 100 %

Nécessité d'utiliser d'autres traceurs...

Scintigraphie aux leucocytes marqués

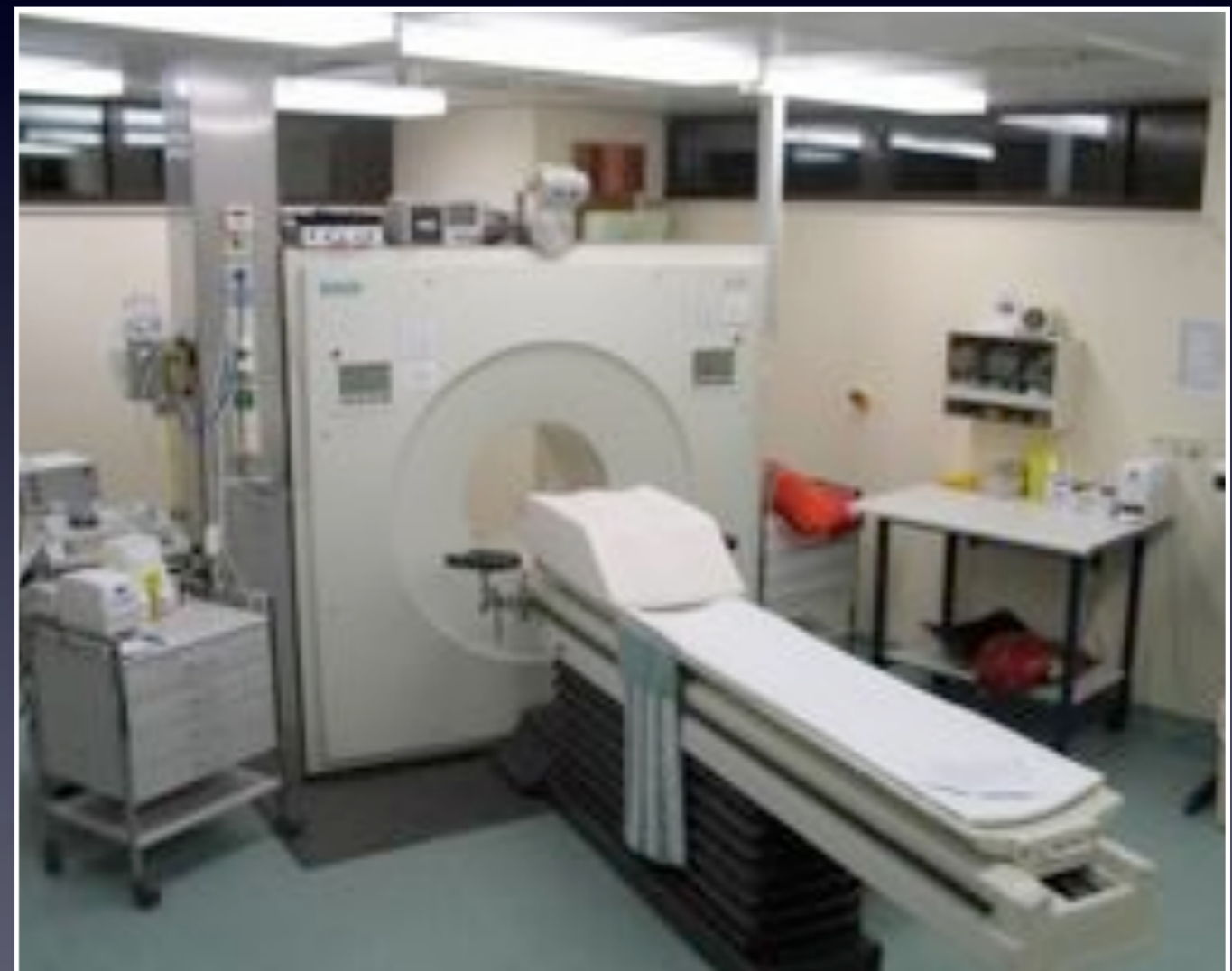- Examen de référence
- Manipulations +++
- 60 à 100 cc de sang, sédimentation, centrifugations, marquage, viabilité, réinjection

Scintigraphie aux leucocytes marqués

- La plus performante pour l'infection
- Sensibilité : 95 à 100 %
- Spécificité : 93 à 100 %

Tomographie par émission de positons (TEP)

- Imagerie fonctionnelle
- ^{18}F FDG
- Rapide (2h)
- Cout / proximité Cyclotron
- Couplée à TDM : TEP/scan
- Correction de l'atténuation

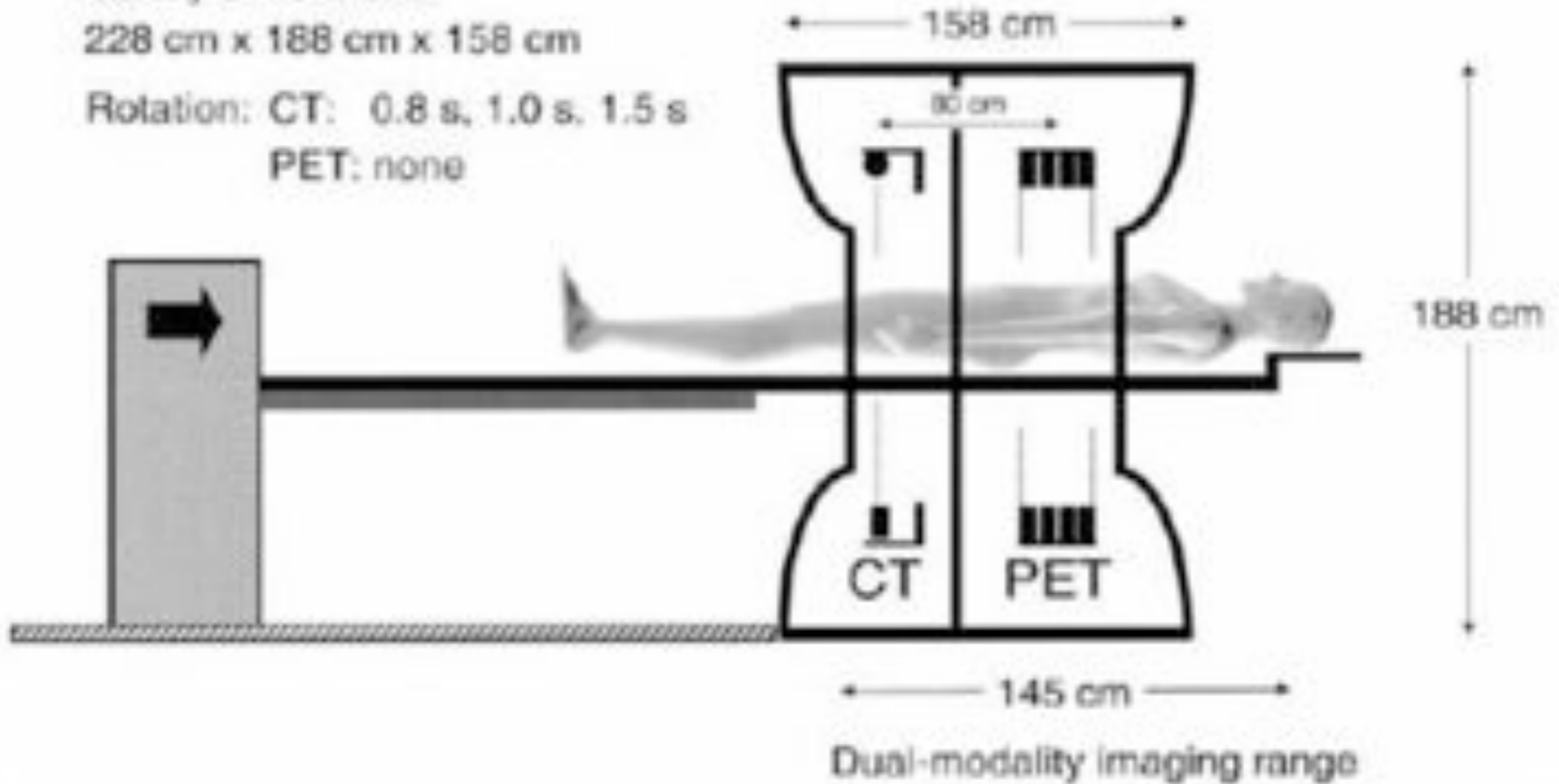


Gantry dimensions:

228 cm x 188 cm x 158 cm

Rotation: CT: 0.8 s, 1.0 s, 1.5 s

PET: none



Descellement PTH : Intérêt de la TEP

- Descellement septique
- 1 examen au lieu 2 (Scinti+Leuco marqués)

TEP et PTH infectée : Quelle validité ?

- Sensibilité 83 % (33 - 94)
- Spécificité 70 %
- Moins efficace pour PTG (carter femoral)
- Inférieure au couple scinti 99m & Leuco marqués

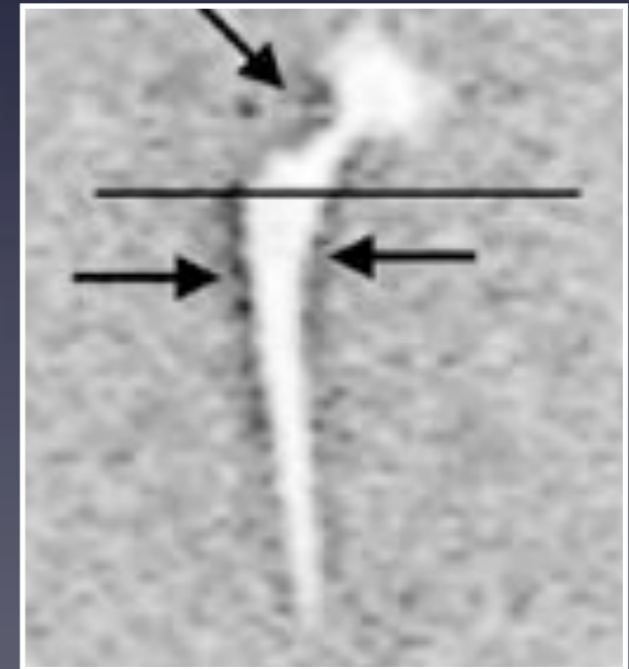
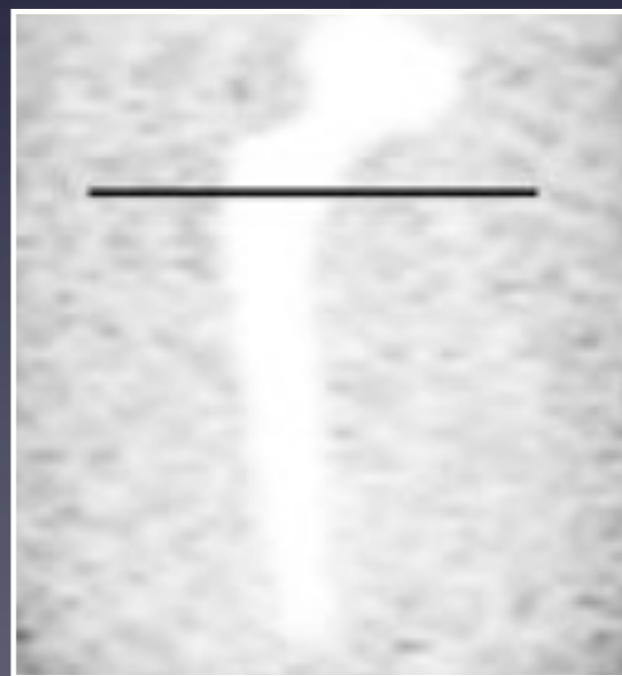
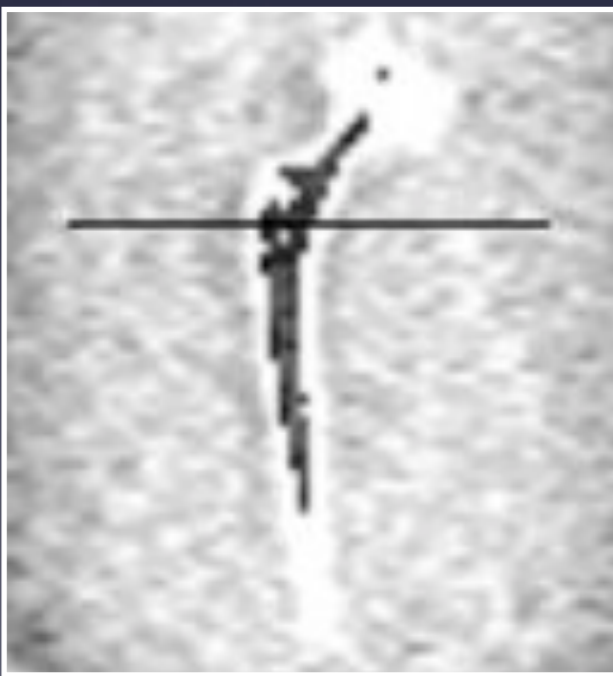van Acker F, Nuyts J, Maes A, Vanquickenborne B, Stuyck J, Bellemans J, et al. FDG-PET, 99mTc-HMPAO white blood cell SPECT and bone scintigraphy in the evaluation of painful total knee arthroplasties. Eur J Nucl Med 2001;28:1496–504.

Vanquickenborne B, Maes A, Nuyts J, Van Acker F, Stuyck J, Mulier M, et al. The value of 18F-FDG -PET for the detection of infected hip prosthesis. Eur J Nucl Med 2003;30:705–15.

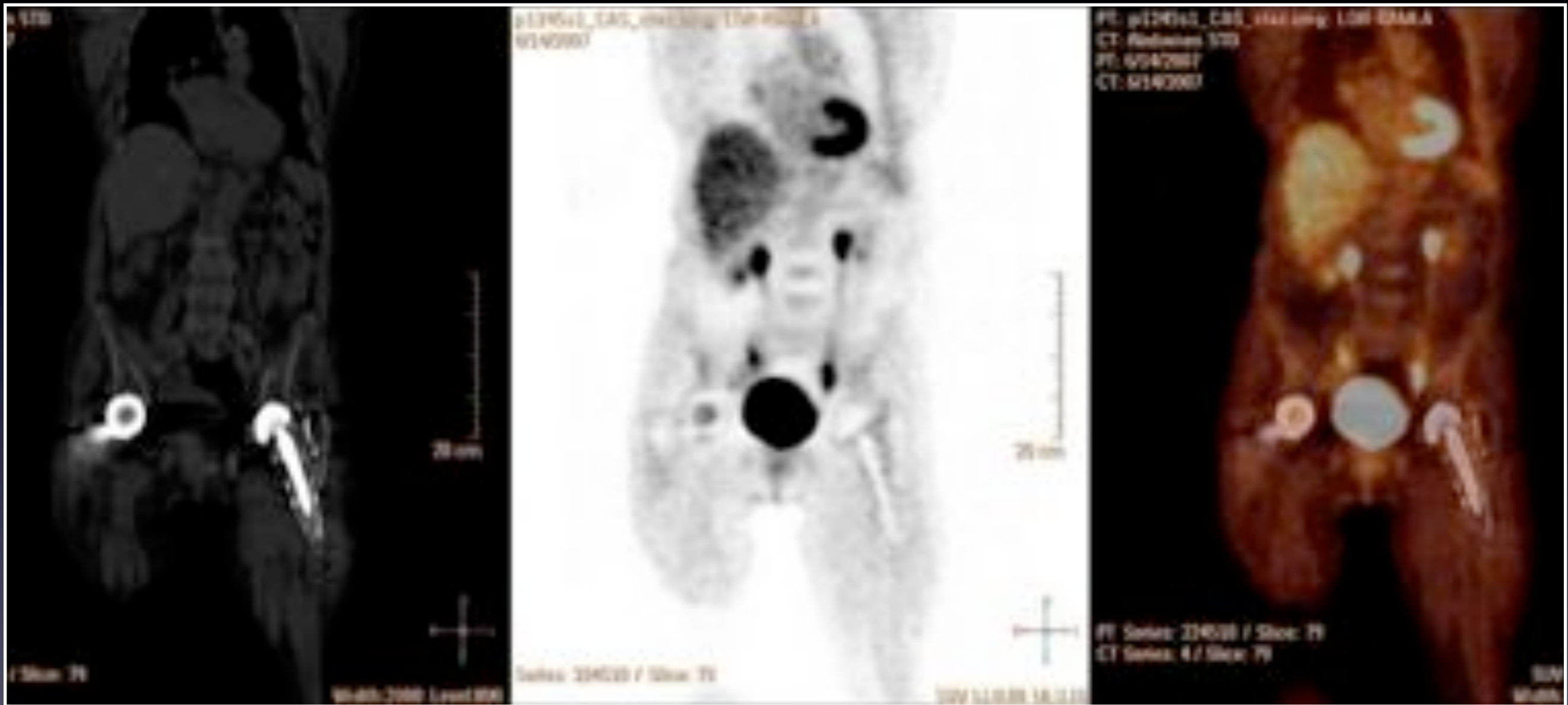Zhuang H, Chacko TK, Hickeson M, Stevenson K, Feng Q, Ponzio F, et al. Persistent non-specific FDG uptake on PET imaging following hip arthroplasty. Eur J Nucl Med 2002;29:1328–33.

TEP & artéfacts...

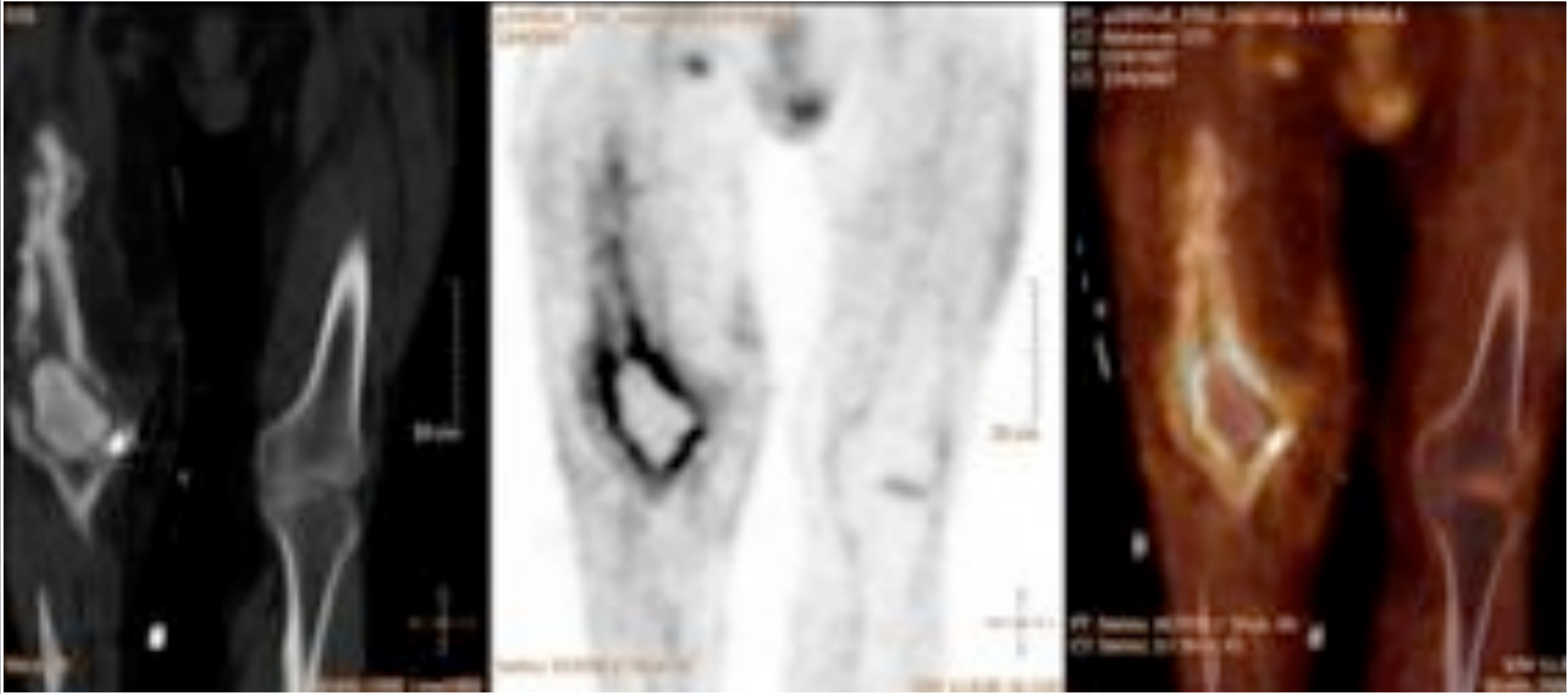
- TEP = Scinti FDG + TDM
- TDM : artéfacts métalliques → correction
- La correction de l'atténuation via le scanner provoque des fausses fixations du FDG au contact de l'implant
- Artefacts majorés par des mouvements «parasites»



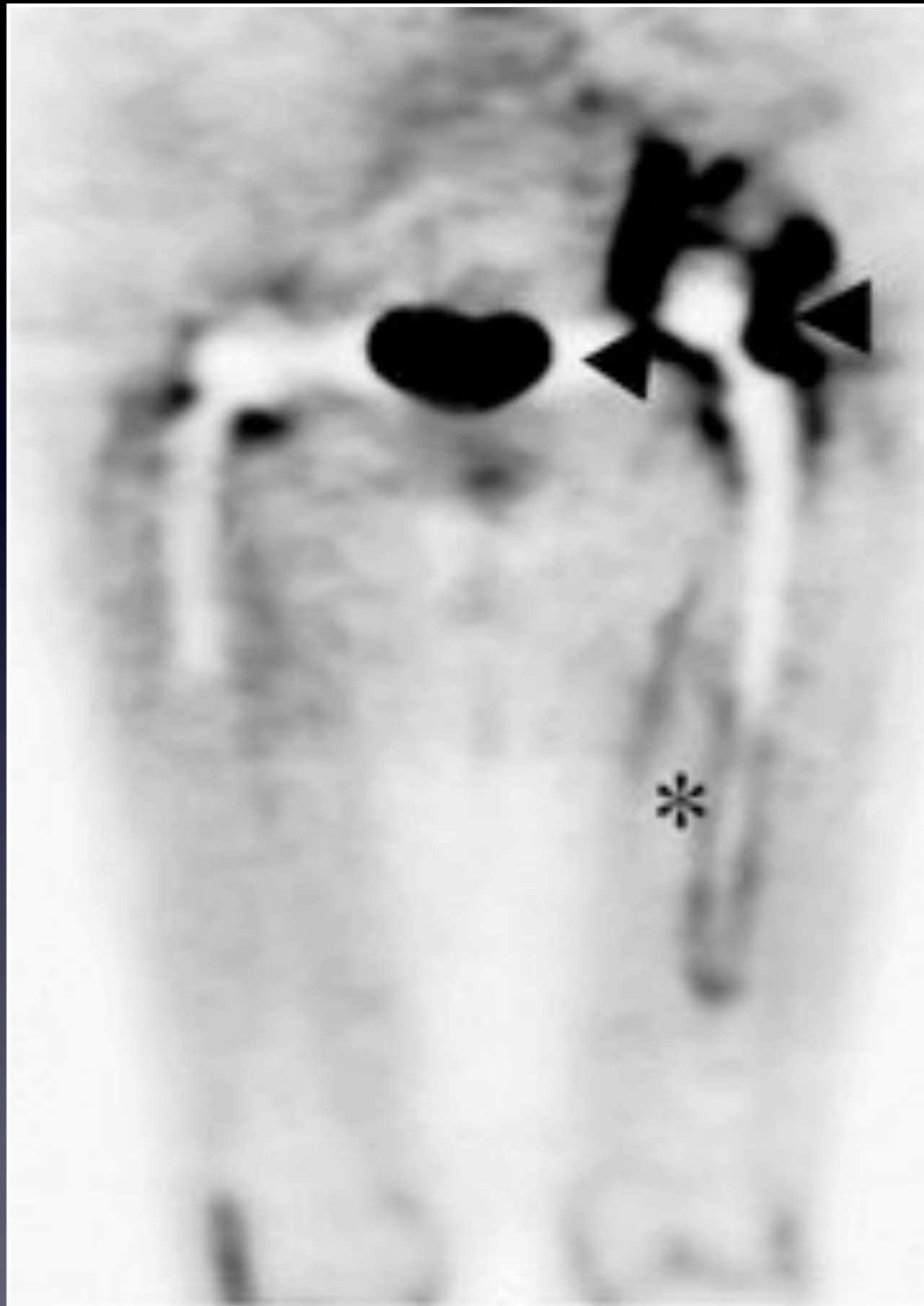Artifacts at PET and PET/CT caused by metallic hip prosthetic material. Goerres GW, Ziegler SI, Burger C, Berthold T, Von Schulthess GK, Buck A. Radiology. 2003 Feb;226(2):577-84.



Aspect normal d'une PTH



Aspect anormal (infecté) d'une PTG



77


Pour résumer...

- La radio reste l'examen de surveillance et de dépistage
- La radio sous estime les géodes d'ostéolyse (taille & fréquence)
- Le scanner permet évaluation précise du capital osseux
- Artéfacts sont atténuables surtout pour le titane
- La scintigraphie a une forte valeur d'exclusion
- La scintigraphie aux leucocytes marqués reste la référence
- TEP/scan encore en évaluation...

Les prix...

- Rx standards : 30 à 50 €
- Echographie : 38 €
- TDM : 130 € + 150 € si arthroTDM
- Scintigraphie : 290 €
- IRM : 260
- TEP Scan : 1200 €

Merci de votre attention



www.clubortho.fr